

ATLAS DE HISTOLOGIA PARA ESTUDANTES

Juliana Trevisan da Rocha
Maiquel André Texeira Iora



Editora da
UFCSPA

Universidade Federal de Ciências da Saúde de Porto Alegre, 2025

Reitora

Jenifer Saffi

Vice-reitor

Rafael José Vargas Alves

Pró-Reitor de Extensão, Cultura e Assuntos Comunitários

Luis Henrique Telles da Rosa

EDITORA DA UFCSPA

Diretora

Ana Rachel Salgado

Vice-diretor

Alberto Antonio Rasia Filho

Conselho Editorial

Alberto Antonio Rasia Filho

Ana Luíza Pires de Freitas

Ana Rachel Salgado

André Luiz da Silva

Caroline Tozzi Reppold

Cláudia de Souza Libânio

Keli Cristine Reiter

Márcia Vignoli-Silva

Revisão

Leonardo Vernier Finamor

Olívia Barros de Freitas

Fotos das lâminas histológicas (acervo pessoal)

Juliana Trevisan da Rocha

Capa, projeto gráfico e ilustrações (artes originais)

Maiquel André Texeira Iora

É permitida a reprodução sem fins lucrativos do texto escrito desta obra, parcial ou total, desde que citada a fonte ou sítio da Internet onde pode ser encontrada (www.ufcspa.edu.br/editora). É proibida a reprodução de imagens e figuras deste livro sem autorização, por escrito, dos autores.

Esta publicação foi avaliada por leitura duplo-cega por especialistas na área de conhecimento.

Dados Internacionais de Catalogação na Publicação (CIP)

R672a Rocha, Juliana Trevisan da

Atlas de Histologia para estudantes [recurso eletrônico] / Juliana Trevisan da Rocha e Maiquel André Texeira Iora. – Porto Alegre : Ed. da UFCSPA, 2025.

Recurso on-line (181 p. : il. color.)

Modo de acesso: <https://ufcspa.edu.br/vida-no-campus/editora-da-ufcspa/obras-publicadas>

ISBN 978-65-87950-95-2

1. Histologia. 2. Disciplinas das Ciências Biológicas. 3. Biologia Tecidual. I. Iora, Maiquel André Texeira. II. Título.

CDD 611.018

CDU 611.018

APRESENTAÇÃO

O presente volume é produto de um Projeto de Iniciação à Docência (PID) da Universidade Federal de Ciências da Saúde de Porto Alegre (UFCSPA), selecionado através do Edital PROGRAD nº 23/2019, e foi concebido com o propósito de se tornar uma ferramenta gráfica de orientação e suporte ao aprendizado da histologia prática nos cursos de graduação da UFCSPA.

O projeto foi desenvolvido pela prof.^a dr.^a Juliana Trevisan da Rocha, orientadora, e por Maiquel André Teixeira Iora, então bolsista do PID.

AGRADECIMENTOS

Agradecemos à UFCSPA e, especialmente, à Pró-Reitoria de Graduação (PROGRAD) e aos responsáveis pelo Programa de Iniciação à Docência pelas oportunidades promovidas pelo PID para o desenvolvimento de novos recursos educacionais no âmbito da Universidade, bem como pela seleção do projeto que resultou no presente volume.

Somos imensamente gratos a todos(as) os(as) docentes e técnicos(as) de laboratório que já fizeram e ainda fazem parte do setor de Histologia da UFCSPA, em especial à professora Marilda da Cruz Fernandes por sua incansável dedicação à montagem e manutenção do Laboratório de Técnicas Histológicas, sem o qual seria impossível termos à disposição um laminário de histologia tão completo para a realização das fotos que integram este Atlas.

Por fim, mas nem por isso menos importante, agradecemos a todos(as) os(as) discentes que nos motivam diariamente a aperfeiçoar as práticas didáticas.

Todas as imagens deste livro foram capturadas e editadas pelos autores utilizando as lâminas do acervo do laboratório de Técnicas Histológicas da UFCSPA.

REFERÊNCIAS BIBLIOGRÁFICAS

JUNQUEIRA, L.C.; CARNEIRO, J. *Histologia básica: texto e atlas*. 14^a ed. Rio de Janeiro: Guanabara Koogan, 2023.

ROCHA, J.T. et al. *Laminário virtual*, 2020. Página inicial. Disponível em: <https://ufcspa.edu.br/disciplinas/histologia>. Acesso em: 15 jun. 20.

PAWLINA, W. Ross *Histologia: texto e atlas*. 8^a ed. Rio de Janeiro: Guanabara Koogan, 2021.

SORENSEN, R.L.; BRELJE, T.C. *Histology Guide*, 2020. Slidebox. Disponível em: <http://www.histologyguide.com/slidebox/slidebox.html>. Acesso em: 09 jul. 20.

SEÇÃO I - HISTOLOGIA BÁSICA	08
EQUIPAMENTO	09
O microscópio	09
MORFOLOGIA CELULAR	10
Raiz de cebola – fases da mitose	10
Fígado – células de Küpffer	12
TECIDO EPITELIAL DE REVESTIMENTO	13
Rim	13
Pâncreas	14
Esôfago	15
Pele delgada	16
Pele espessa	17
Jejuno-íleo	18
Traqueia	19
Epidídimo	20
Bexiga.....	21
Resumo dos epitélios de revestimento	22
TECIDO EPITELIAL GLANDULAR	25
Resumo dos epitélios glandulares	25
TECIDO CONJUNTIVO PROPRIAMENTE DITO	27
Pele espessa	27
Mama ou glândula mamária	28
Tendão	29
TECIDO ADIPOSEO	30
Rim	30
Aorta de rato	31
TECIDO SANGUÍNEO	32
Células do sangue	32
Medula óssea	41
TECIDO CARTILAGINOSO	42
Traqueia	42
Epiglote (A) e pavilhão auditivo (B)	43
Disco intervertebral	46
TECIDO ÓSSEO	47
Osso desmineralizado	47
Osso desgastado	48
Epífise óssea	49
TECIDO MUSCULAR	54
Jejuno-íleo	54
Língua	55
Coração	56
TECIDO NERVOSO	57
Medula espinhal	57
Cerebelo	58
Nervo ciático	59

SEÇÃO II - HISTOLOGIA DOS SISTEMAS	60
SISTEMA CARDIOVASCULAR	61
Artéria de grande calibre (aorta)	61
Artéria de médio calibre (muscular)	63
SISTEMA DIGESTÓRIO	65
Língua	65
Esôfago	68
Cárdia ou junção gastroesofágica	70
Estômago	72
Duodeno	74
Jejuno-íleo	76
Intestino grosso	79
Apêndice cecal	81
SISTEMA DIGESTÓRIO, GLÂNDULAS ANEXAS	83
Glândula sublingual	83
Glândula submandibular	85
Parótida	87
Fígado	89
Vesícula biliar	91
SISTEMA ENDÓCRINO	93
Pâncreas	93
Hipófise ou glândula pituitária	95
Tireoide e paratireoide	98
Adrenal ou suprarrenal	101
SISTEMA LINFÁTICO	104
Linfonodo ou gânglio linfático	104
Baço	107
Timo	109
Tonsila palatina	111
SISTEMA NERVOSO	113
Cerebelo	113
Medula espinhal	115
Nervo ciático	118
SISTEMA REPRODUTOR FEMININO	121
Ovário	121
Tuba uterina	123
Útero	125
Vagina	130
Mama ou glândula mamária	132
SISTEMA REPRODUTOR MASCULINO	136
Epidídimo	136
Ducto deferente	139
Vesícula seminal	142
Próstata	144
Pênis	146
Testículo	150
SISTEMA RESPIRATÓRIO	152
Traqueia	152
Pulmão	154

SISTEMA TEGUMENTAR	160
Pele delgada	160
Pele espessa	165
Pele espessa - corpúsculo de Pacini	168
SISTEMA URINÁRIO	169
Rim	169
Ureter	172
Bexiga	174
SISTEMA FOTORRECEPTOR	176
Olho	176

HISTOLOGIA BÁSICA

Equipamento

Morfologia Celular

Tecido Epitelial de Revestimento

Tecido Epitelial Glandular

Tecido Conjuntivo Propriamente Dito

Tecido Adiposo

Tecido Sanguíneo



Tecido Cartilaginoso

Tecido Ósseo

Tecido Muscular

Tecido Nervoso

O Microscópio



PARTE ÓPTICA

Oculares ou lentes oculares

- Sistema de lentes que possui um aumento de até 10x.

Objetivas ou lentes objetivas

- Sistema de lentes que permitem um grau de ampliação de até 100x. Em geral os microscópios ópticos têm de 3 a 4 objetivas.

Diafragma

- Componente que controla a quantidade de luz que entra no condensador.

Condensador

- Componente que concentra os feixes de luz que incidem sobre a amostra.

PARTE MECÂNICA

Canhão

- Estrutura que confere suporte para as lentes oculares.

Revólver

- Disco rotativo onde as lentes objetivas estão acopladas. Gira-se o revólver para escolher a lente objetiva desejada para visualizar a amostra.

Platina ou mesa

- Base em que fica apoiada a lâmina para visualização da amostra.

Charriot

- Botão que permite o deslocamento plano da platina para movimentar o campo de visualização da amostra.

Macrométrico e micrométrico

- Botões que permitem o deslocamento vertical da platina para ajustar o foco de visualização da amostra.

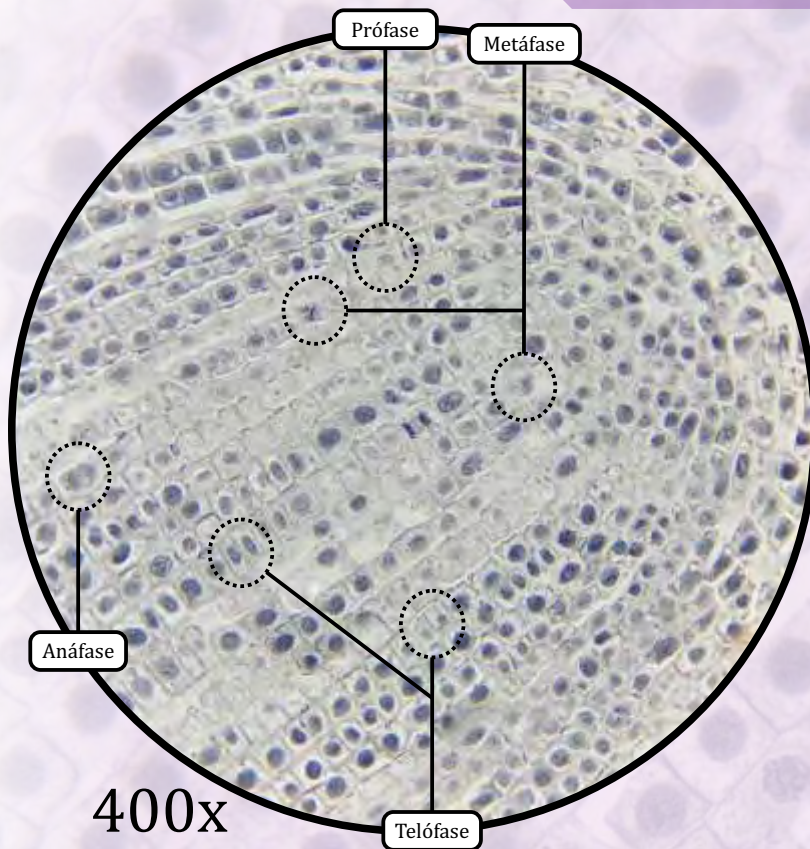
Braço

- Estrutura de suporte para os componentes do microscópio.

Base ou pé

- Estrutura de apoio para todo o microscópio.

Raiz de Cebola - Fases da Mitose



A ponta da raiz da cebola é uma parte de crescimento rápido, portanto muitas células estarão em diferentes estágios da mitose.

Intérfase

- Células em fase de não divisão celular.

FASES DA MITOSE

Prófase

- Formação do fuso acromático.
- Condensação dos cromossomos.
- Desorganização do nucléolo.
- Ruptura do envoltório nuclear.

Metáfase


- Ligação dos cromossomos ao fuso mitótico.
- Cromossomos se alinham no equador da célula.

Anáfase

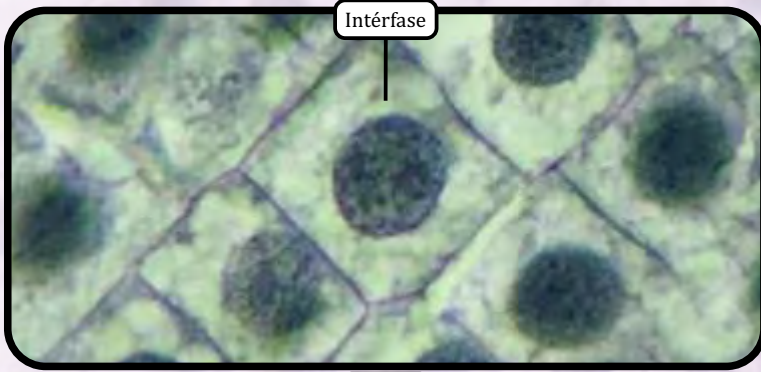
- Separação das cromátides irmãs.
- Migração das cromátides irmãs para os polos opostos da célula.

Telófase

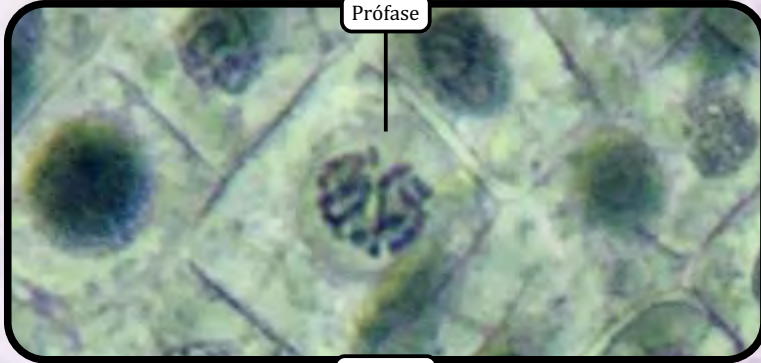- Reconstituição do envoltório nuclear, do núcleo e do nucléolo.
- Citocinese.



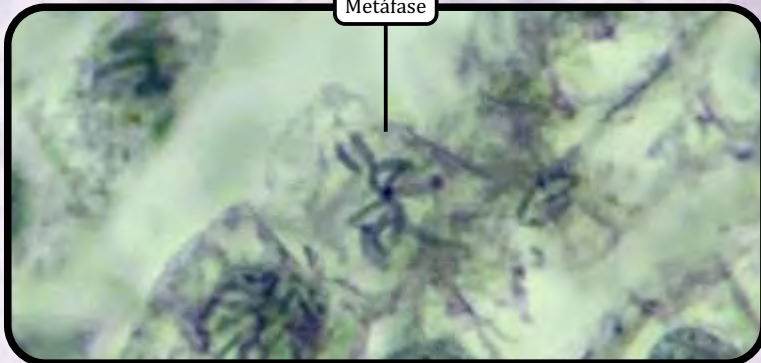
Raiz de Cebola - Fases da Mitose



Intérfase



Prófase



Metáfase



Anáfase

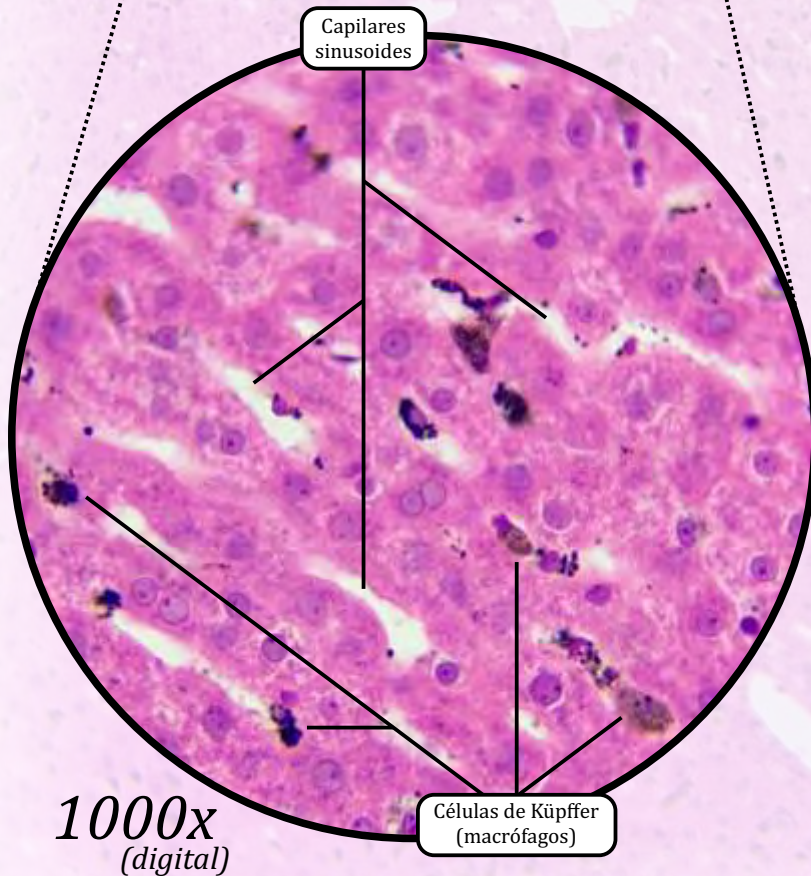
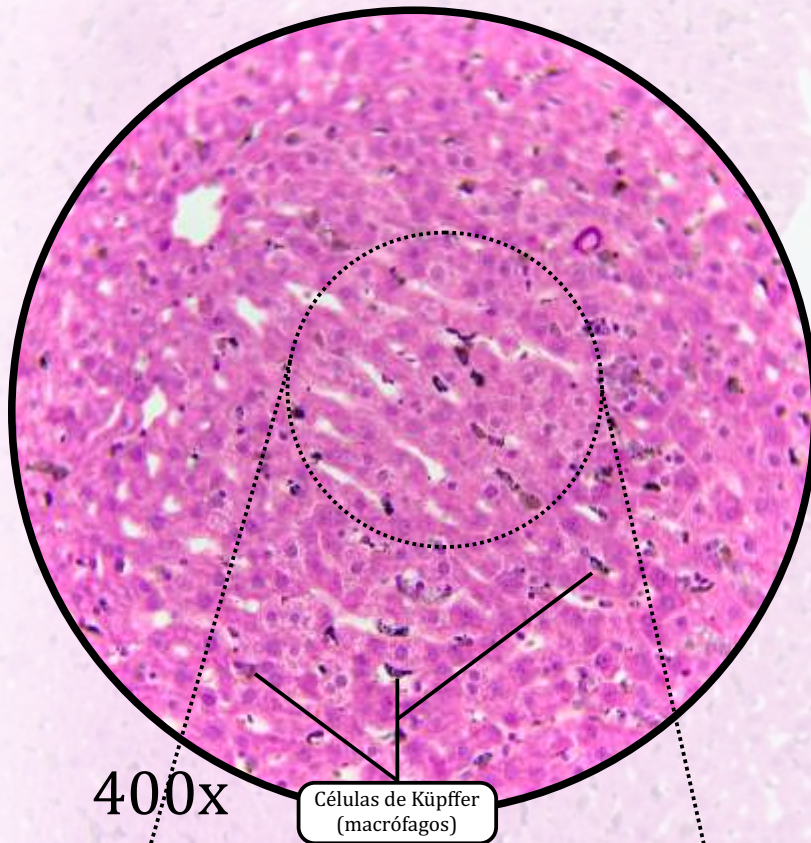


Telófase

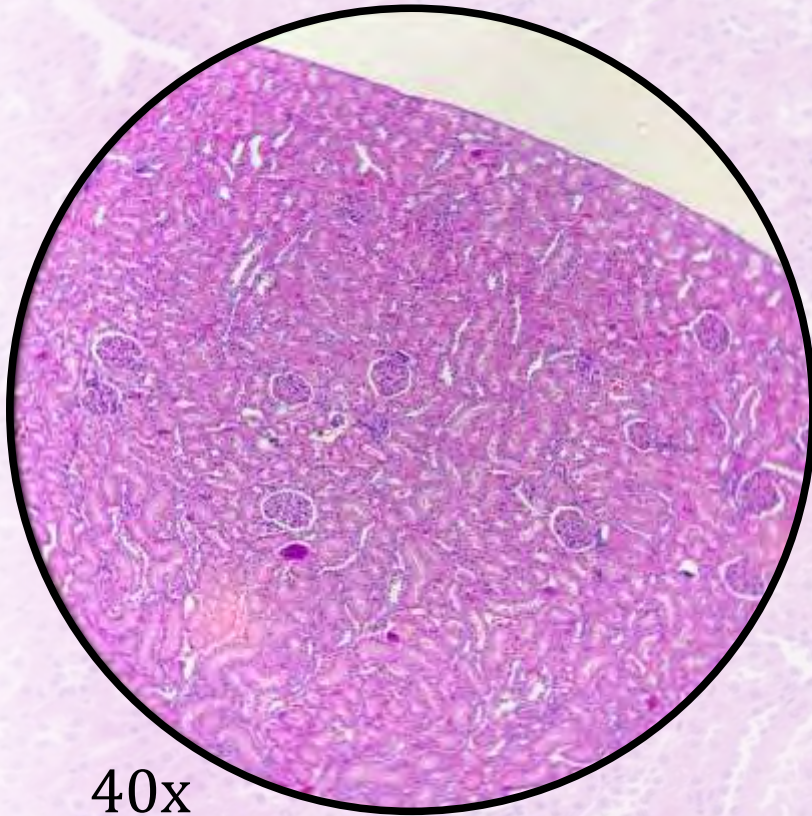
ZOOM

ANOTAÇÕES

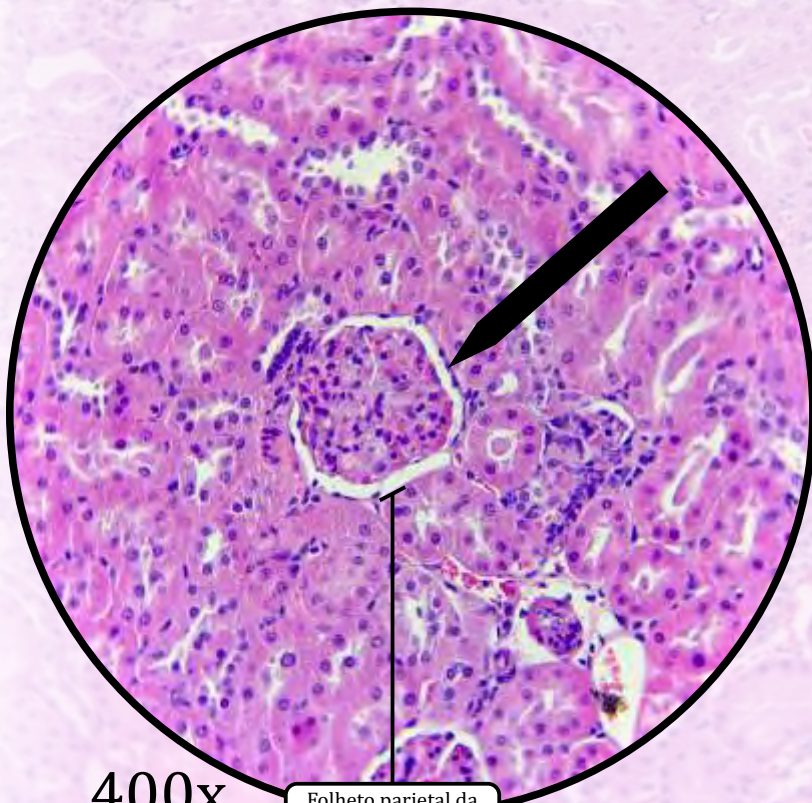
Fígado - Células de Küpffer

**Células de Küpffer**

- São macrófagos que, nesta lâmina, aparecem corados com tinta nanquim.



40x



400x

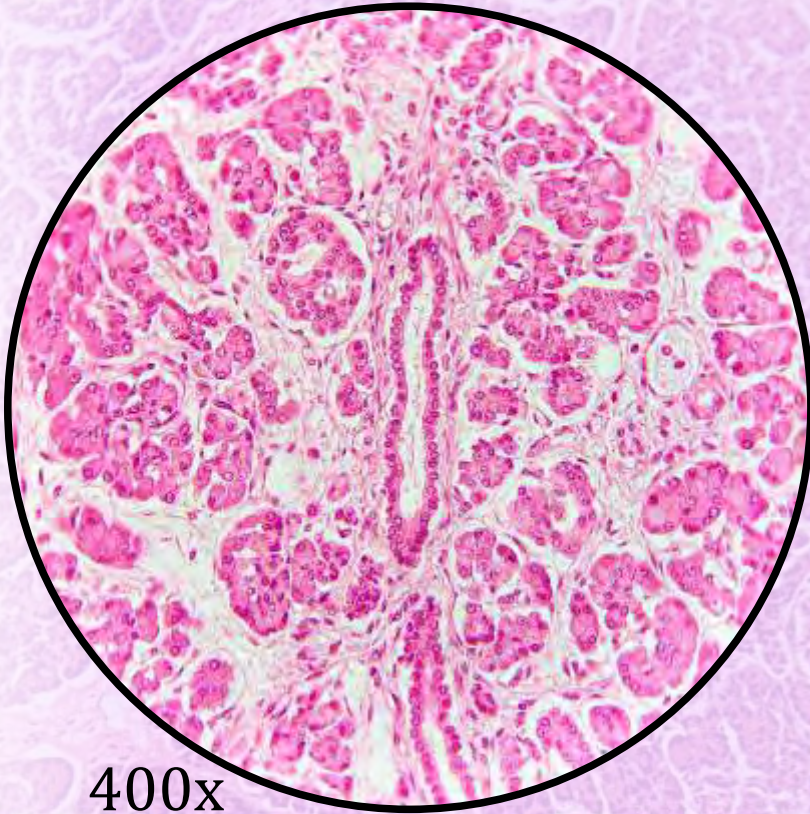Folheto parietal da cápsula de Bowman

No Folheto parietal da cápsula de Bowman:

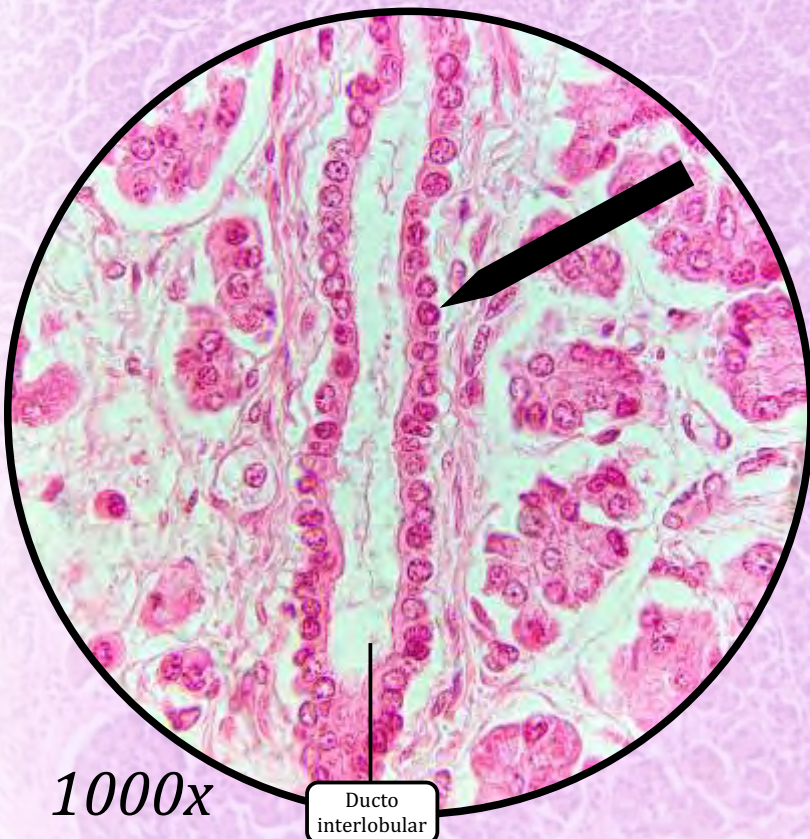
Epitélio de revestimento simples pavimentoso

Para análise detalhada do órgão, consulte as lâminas de Rim na seção Sistema Urinário – págs. 169-171.

Pâncreas



400x



1000x

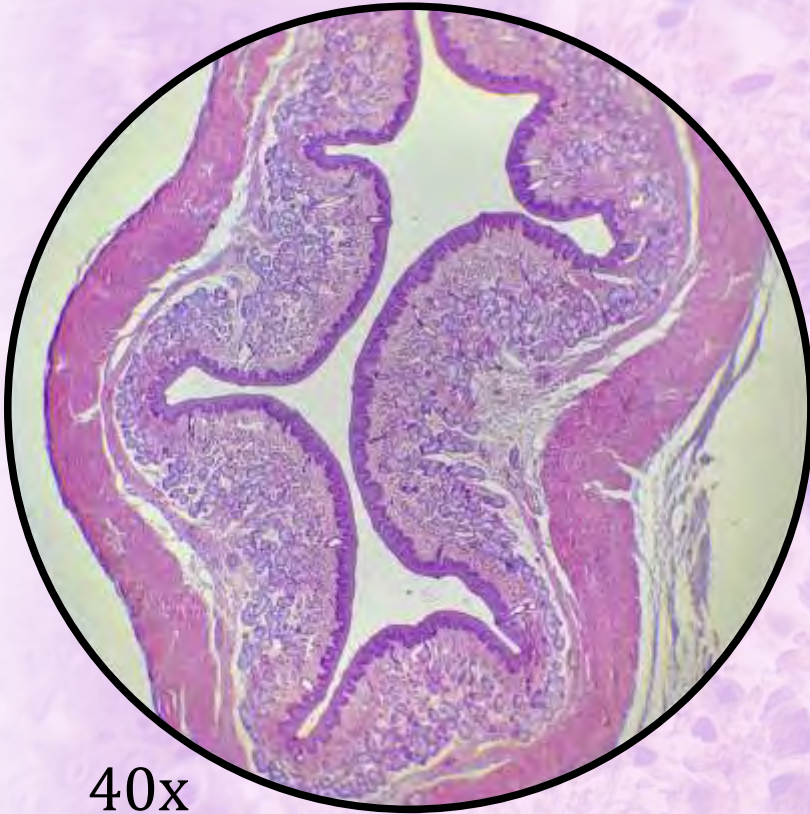
Ducto interlobular

Nos ductos interlobulares:

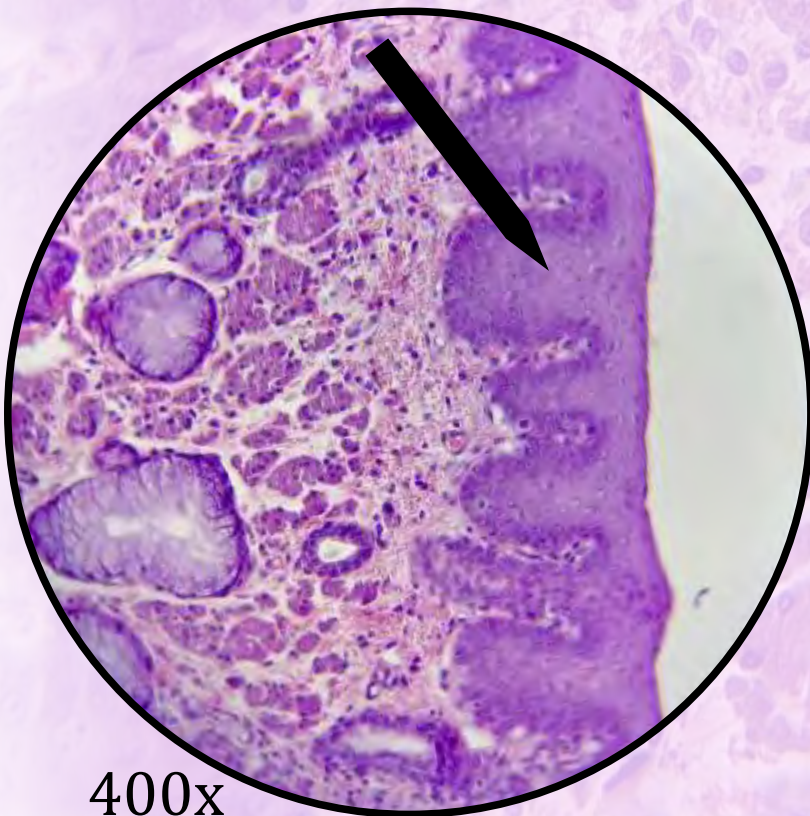
Epitélio de revestimento simples cúbico

Para análise detalhada do órgão, consulte as lâminas de Pâncreas na seção Sistema Endócrino - págs. 93-94.

Esôfago



40x



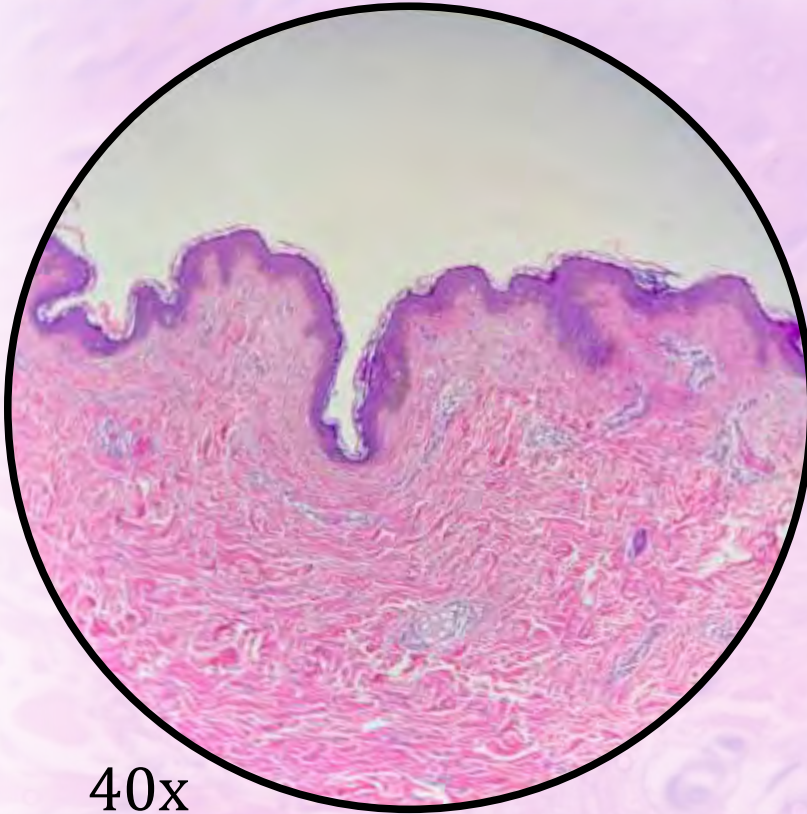
400x

Na mucosa:

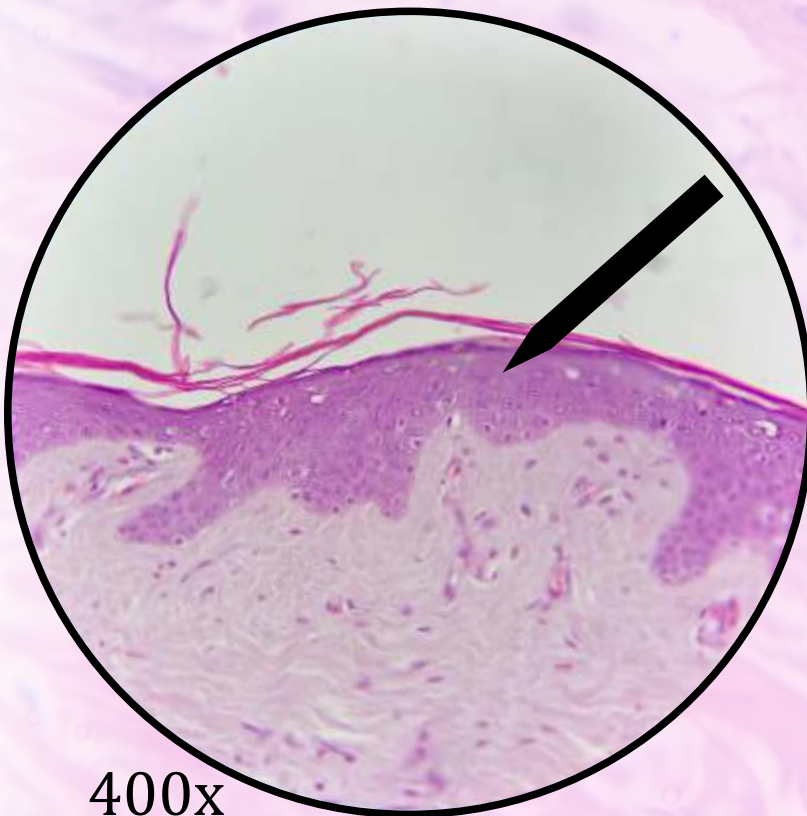
**Epitélio de revestimento estratificado
pavimentoso não queratinizado**

*Para análise detalhada do órgão, consulte
as lâminas de Esôfago na seção Sistema
Digestório – págs. 68-69.*

Pele Delgada



40x



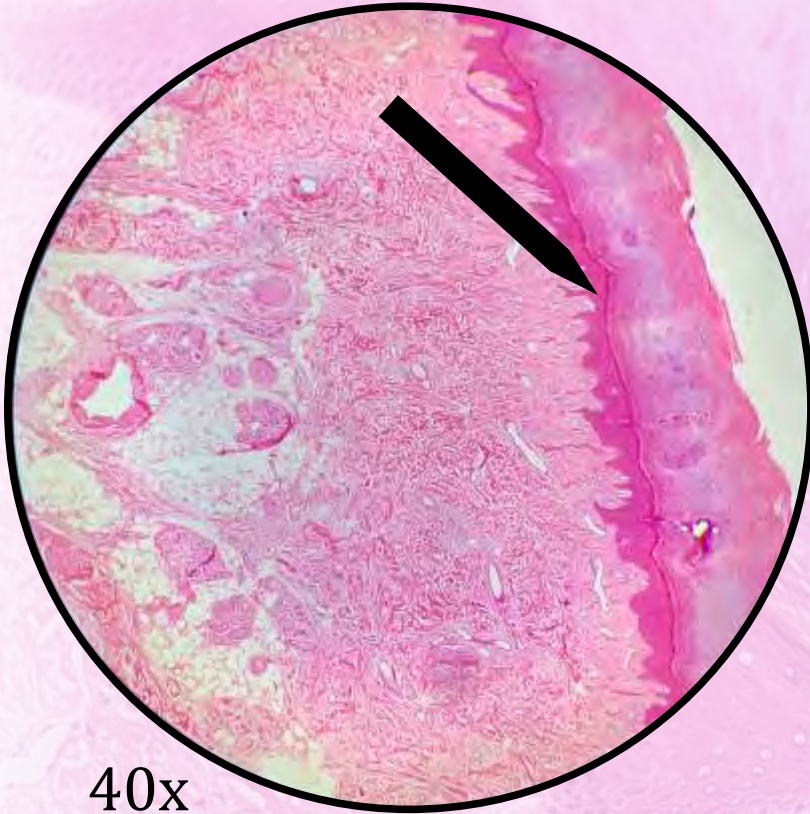
400x

Na epiderme:

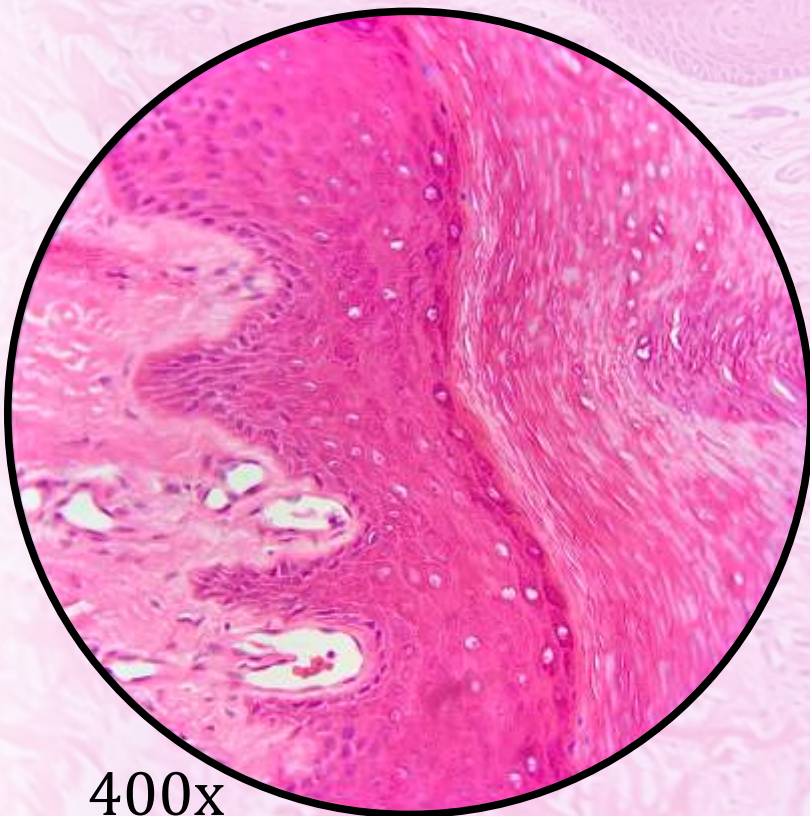
**Epitélio de revestimento estratificado
pavimentoso queratinizado**

*Para análise detalhada do órgão, consulte
as lâminas de Pele Delgada na seção
Sistema Tegumentar – págs.160-164.*

Pele Espessa



40x



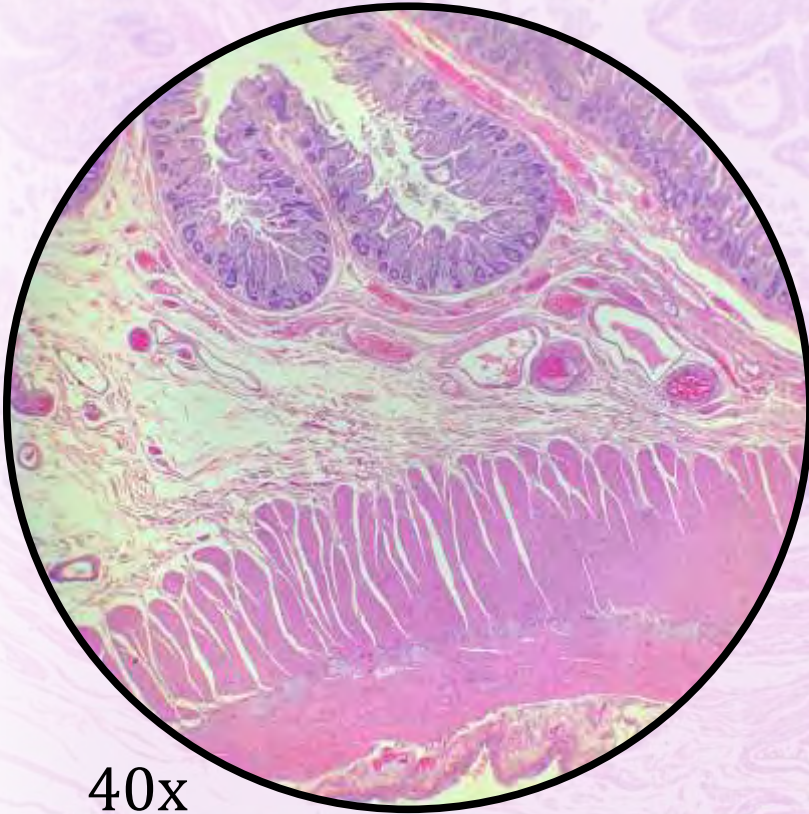
400x

Na epiderme:

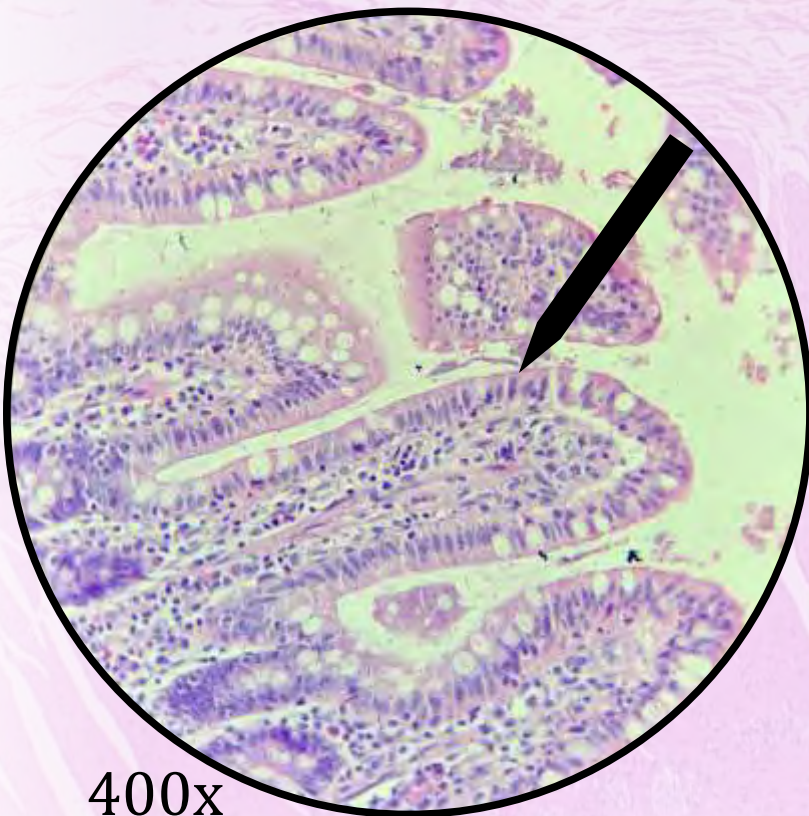
Epitélio de revestimento estratificado pavimentoso queratinizado

Para análise detalhada do órgão, consulte as lâminas de Pele Espessa na seção Sistema Tegumentar – págs. 165-168.

Jejuno-íleo



40x



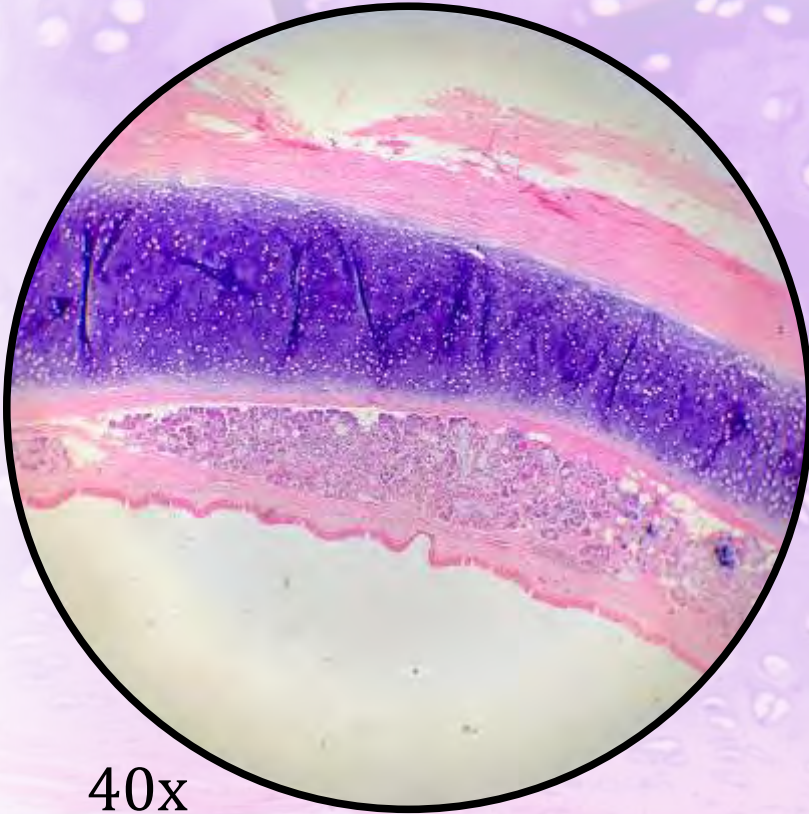
400x

Na mucosa:

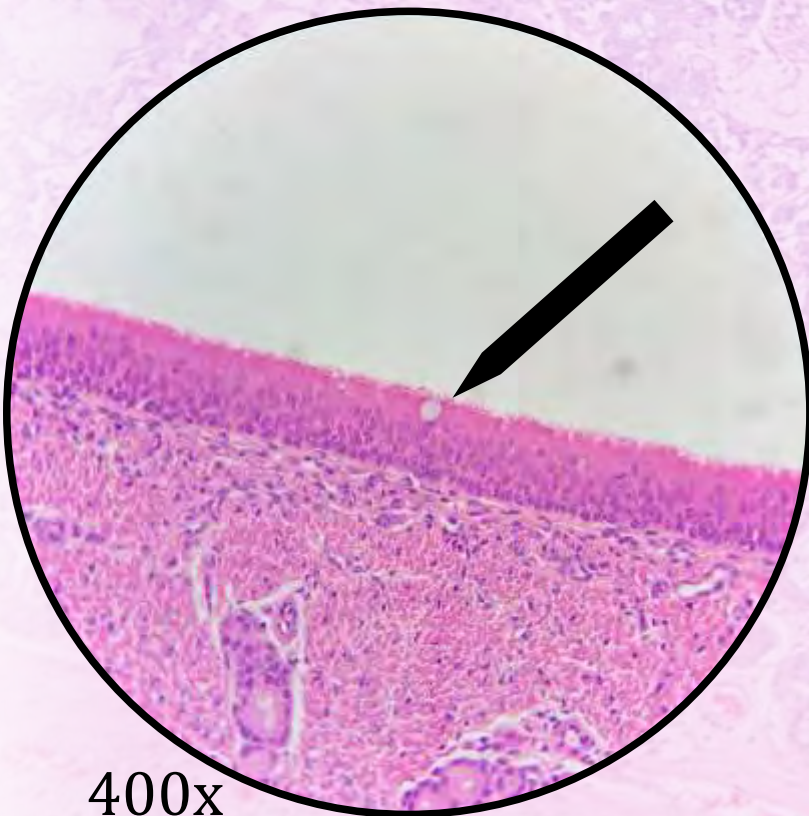
Epitélio de revestimento simples colunar com borda em escova e células caliciformes

Para análise detalhada do órgão, consulte as lâminas de Jejuno-íleo na seção Sistema Digestório – págs. 76-78.

Traqueia



40x



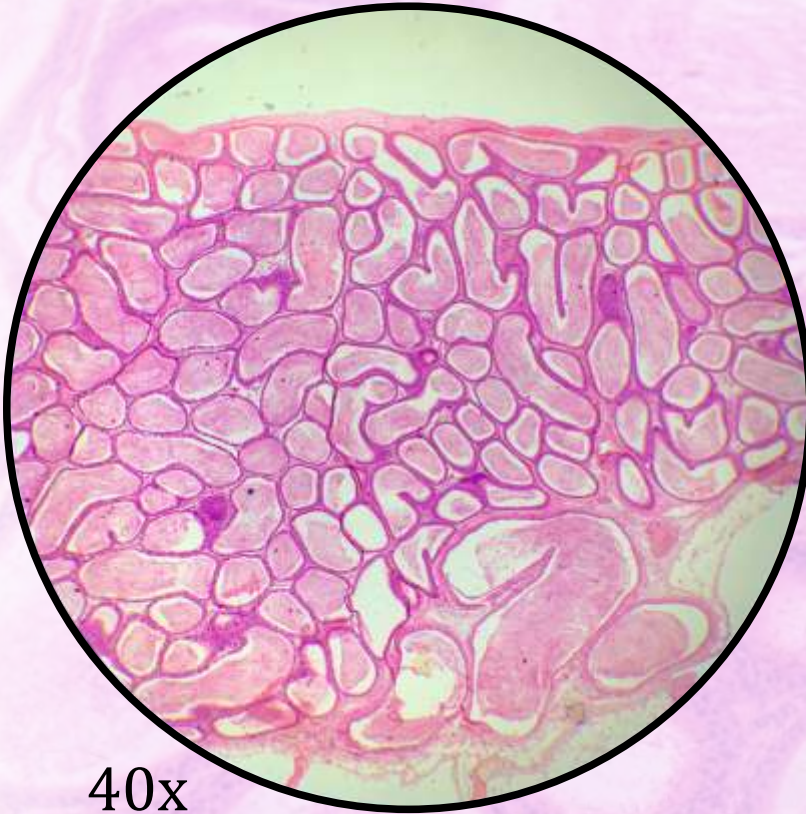
400x

Na mucosa:

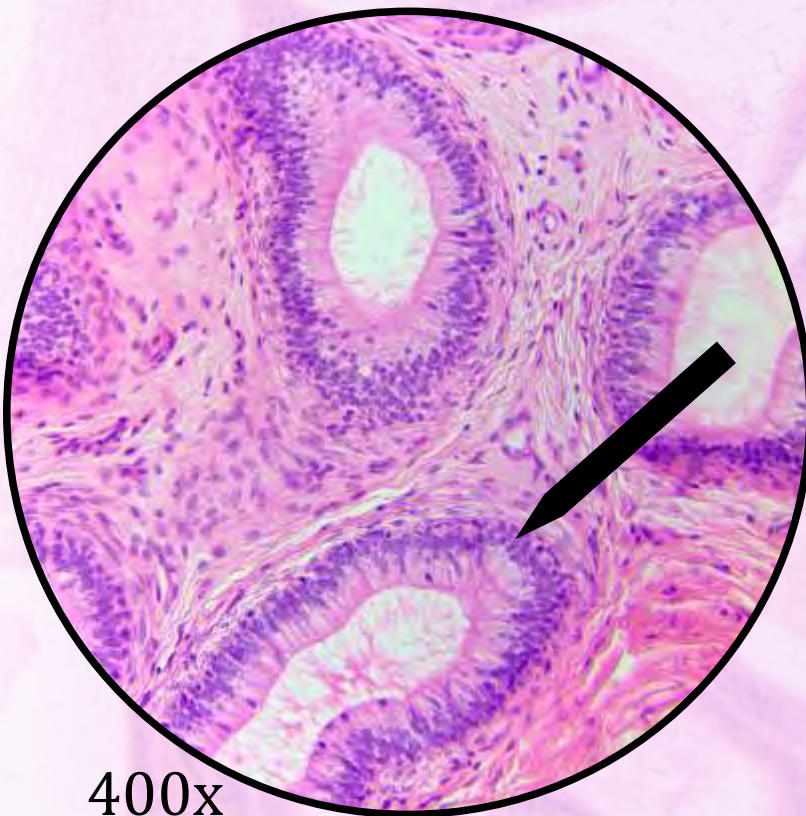
Epitélio de revestimento pseudoestratificado colunar ciliado com células caliciformes

Para análise detalhada do órgão, consulte as lâminas de Traqueia na seção Sistema Respiratório – págs. 152-153.

Epidídimo



40x



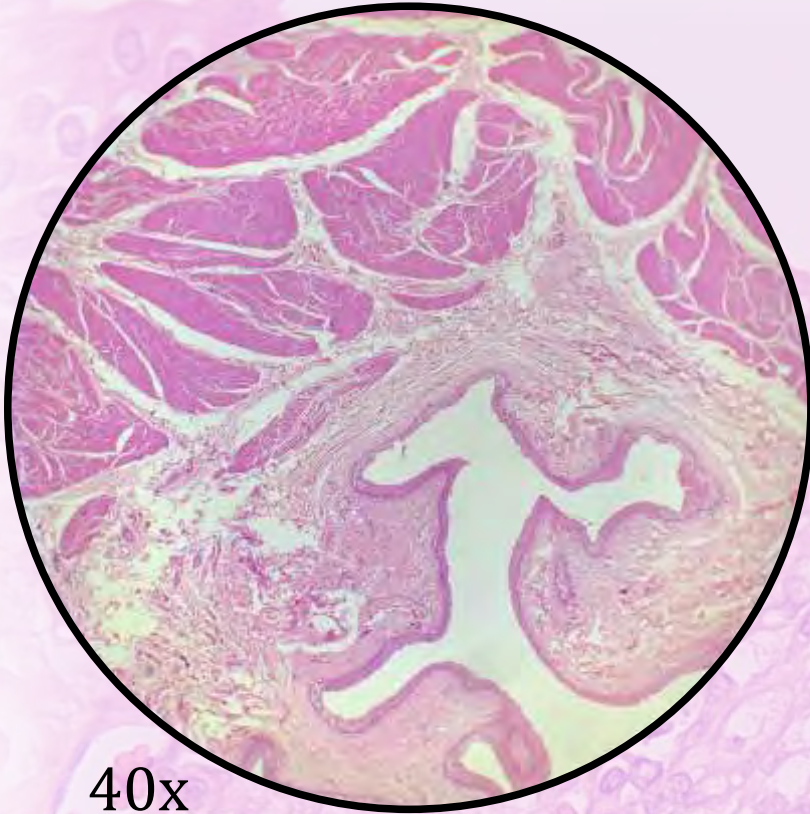
400x

Na mucosa:

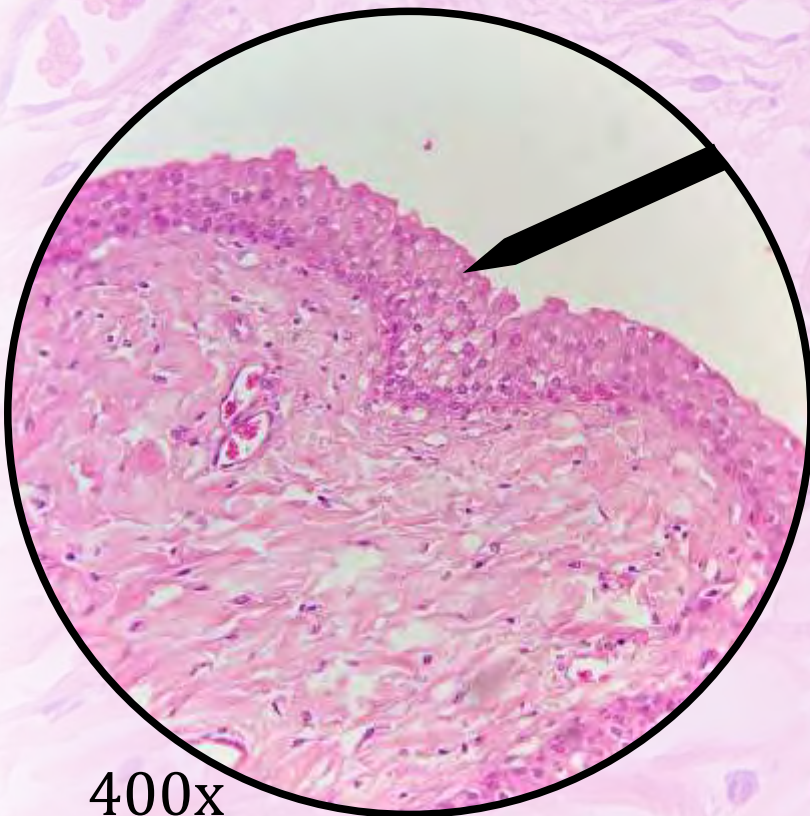
Epitélio de revestimento pseudoestratificado colunar com estereocílios

Para análise detalhada do órgão, consulte as lâminas de Epidídimo na seção Sistema Reprodutor Masculino – págs. 136-138.

Bexiga



40x



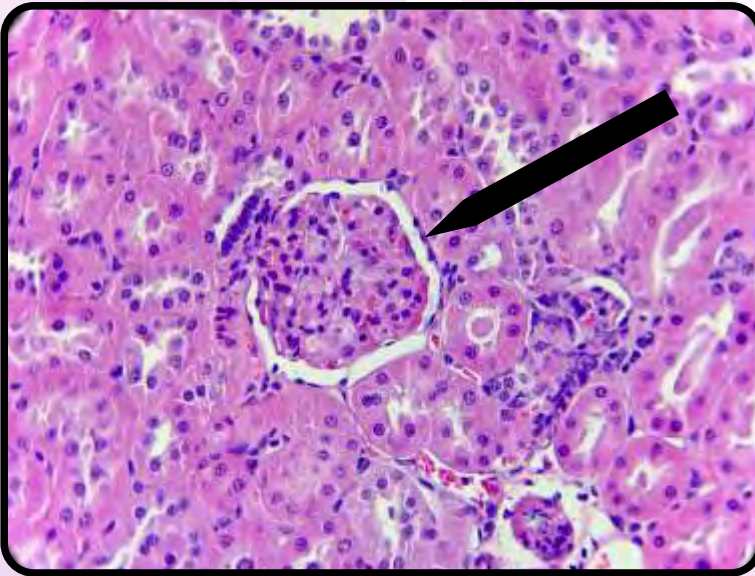
400x

Na mucosa:

Epitélio de revestimento estratificado de transição

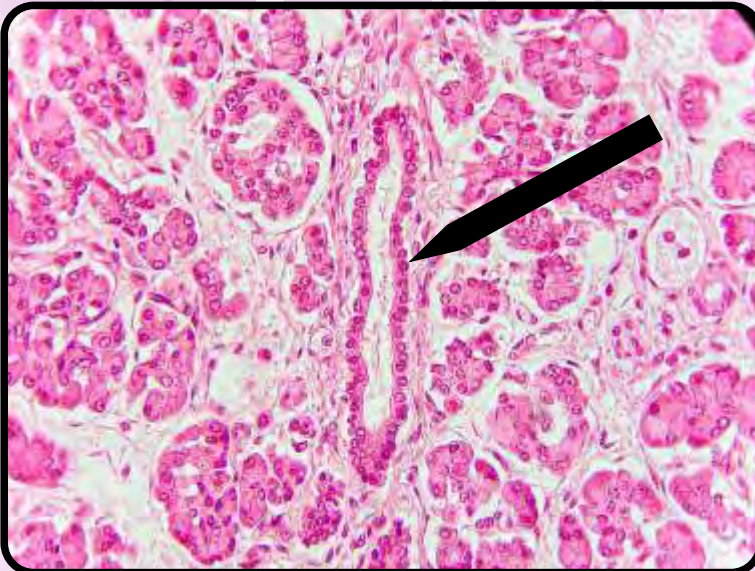
Para análise detalhada do órgão, consulte as lâminas de Bexiga na seção Sistema Urinário – págs. 174-175.

Resumo dos Epitélios de Revestimento



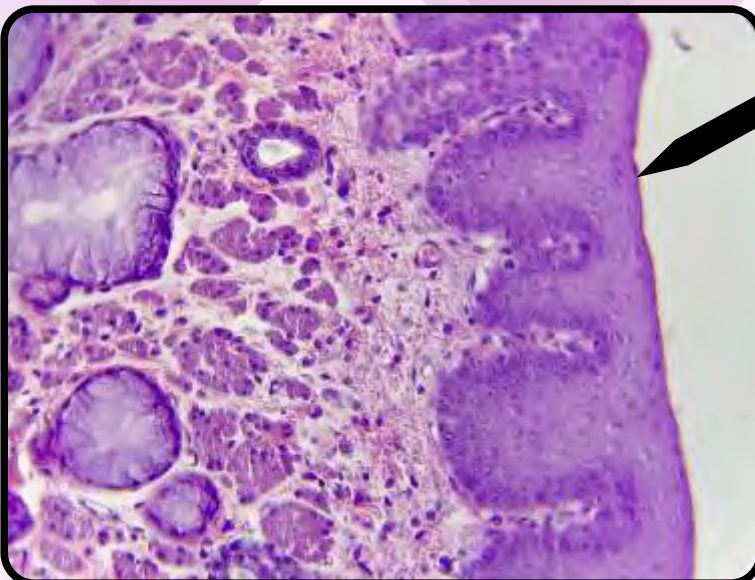
No rim:

- epitélio de revestimento simples pavimentoso.



No pâncreas:

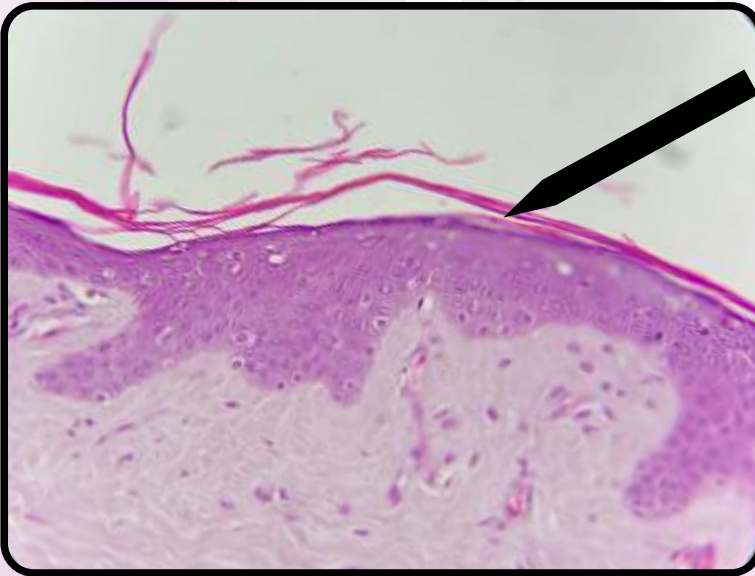
- epitélio de revestimento simples cúbico.



No esôfago:

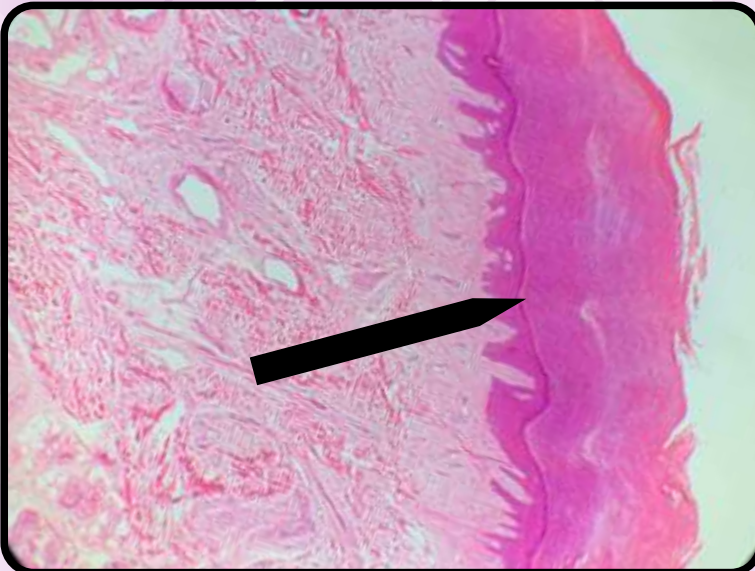
- epitélio de revestimento estratificado pavimentos não queratinizado.

Resumo dos Epitélios de Revestimento



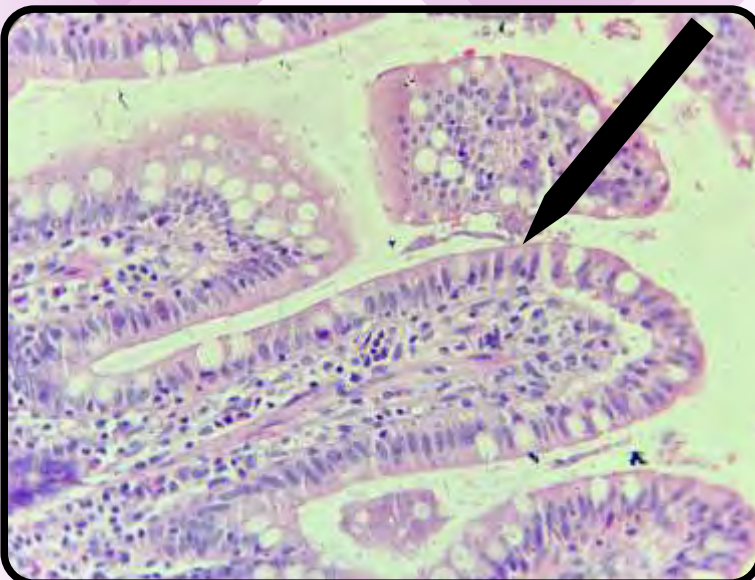
Na pele delgada:

- epitélio de revestimento estratificado pavimentoso queratinizado.



Na pele espessa:

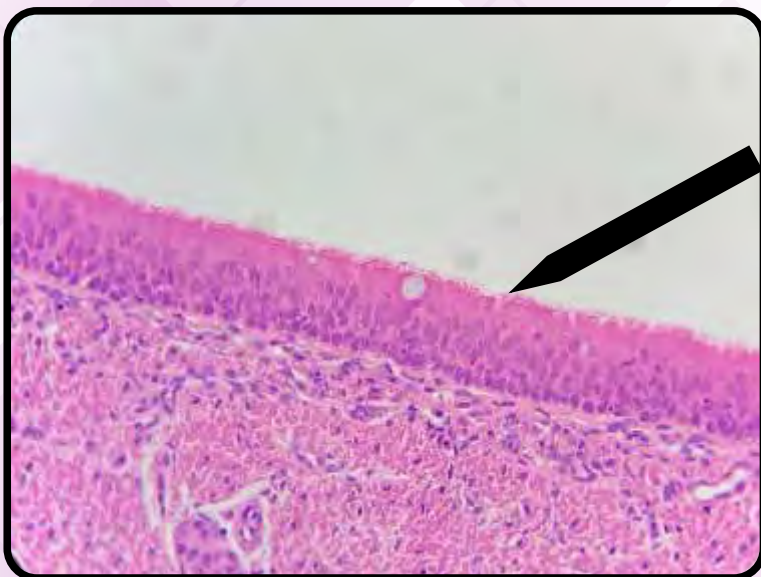
- epitélio de revestimento estratificado pavimentoso queratinizado.



No jejuno-íleo:

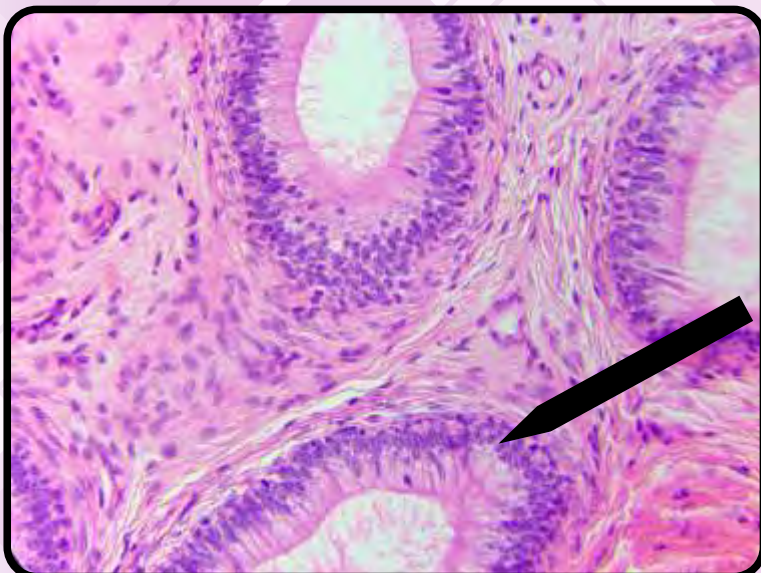
- epitélio de revestimento simples colunar com borda em escova e células caliciformes.

Resumo dos Epitélios de Revestimento



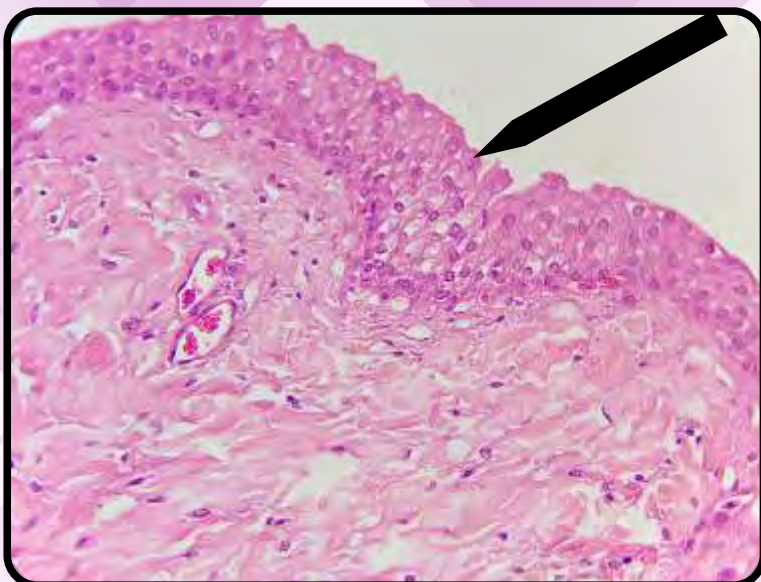
Na traqueia:

- epitélio de revestimento pseudoestratificado colunar ciliado com células caliciformes.



No epidídimo:

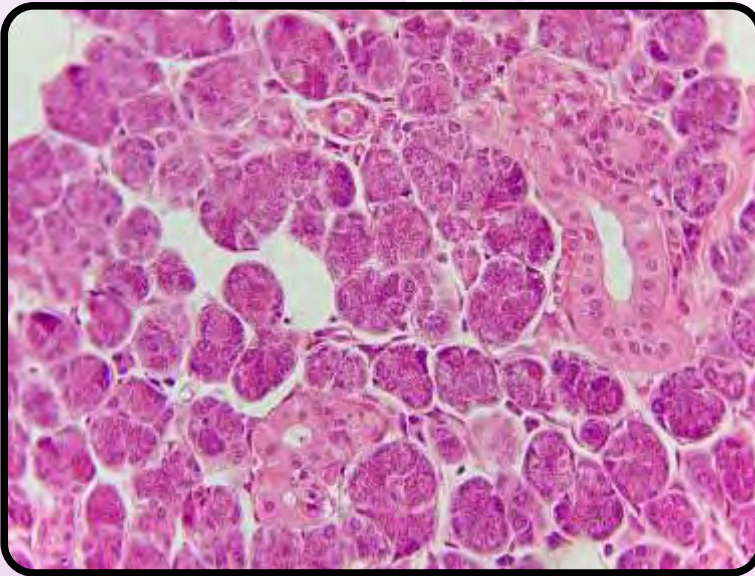
- epitélio de revestimento pseudoestratificado colunar com estereocílios.



Na bexiga:

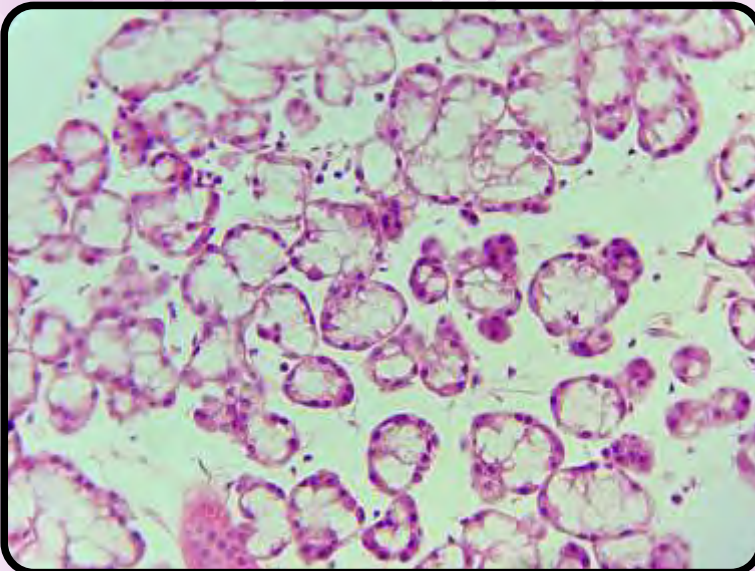
- epitélio de revestimento estratificado de transição.

Resumo dos Epitélios Glandulares



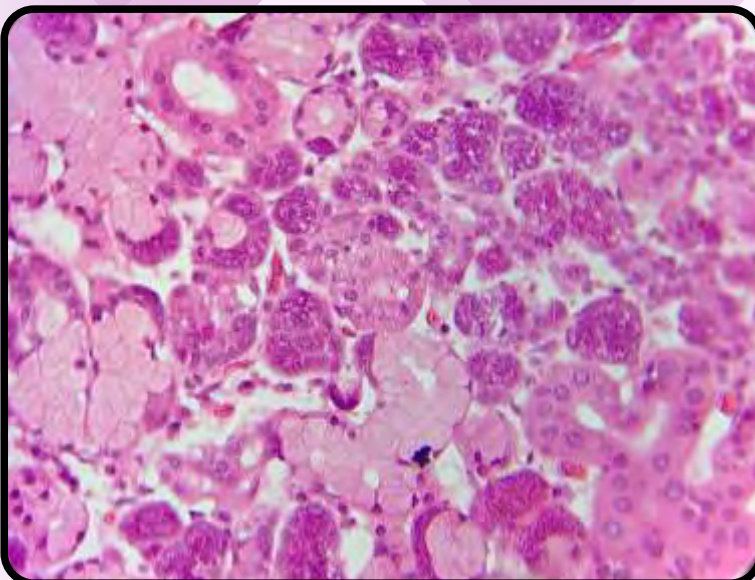
Parótida:

- glândula do tipo **acinosa** composta **serosa**, muito parecida com o pâncreas exócrino (o pâncreas tem célula centroacinoso);
- constituída por epitélio glandular exócrino com ácidos **serosos**.



Glândula sublingual:

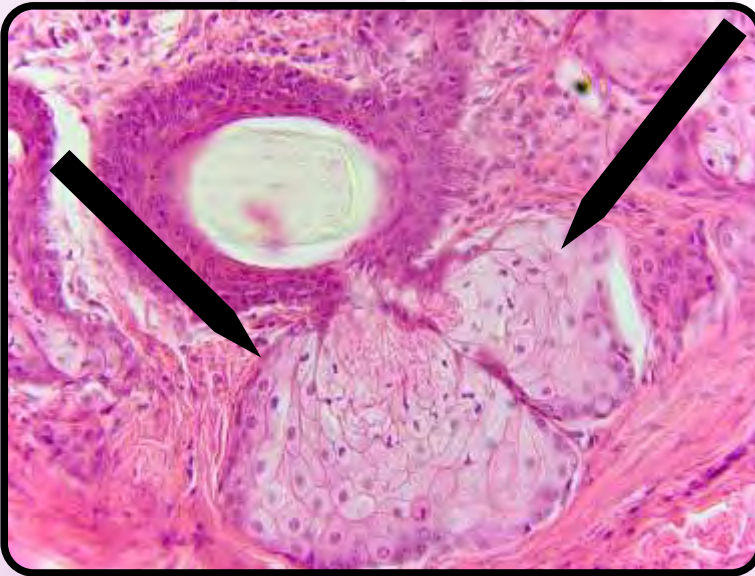
- glândula do tipo **tubuloacinoso** composta **mucoserosa** (predominância de ácidos mucosos);
- constituída por epitélio glandular exócrino com ácidos **mistos** (ácidos mucosos com capacetes serosos).



Glândula submandibular:

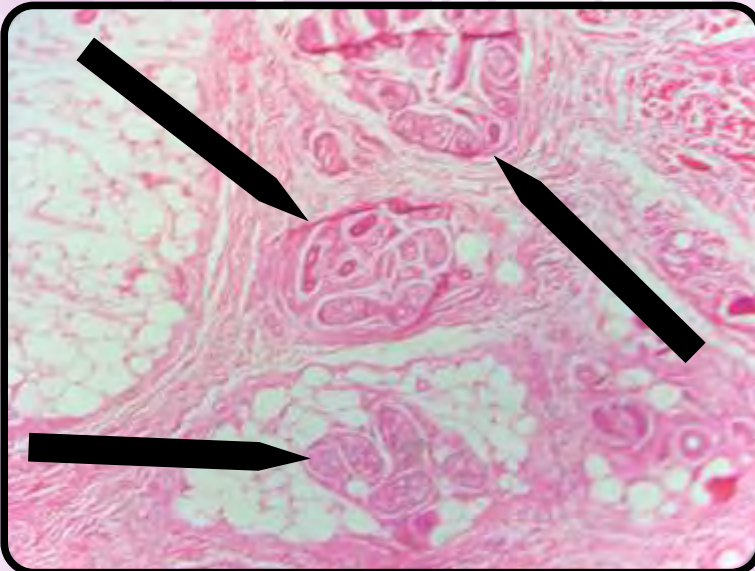
- glândula **tubuloacinoso** composta **seromucosa** (predominância de ácidos serosos);
 - fácil memorização: “submandibular”, “seromucosa”;
- constituída por epitélio glandular exócrino com ácidos **mistos** (ácidos mucosos com capacetes serosos).

Resumo dos Epitélios Glandulares



Pele delgada:

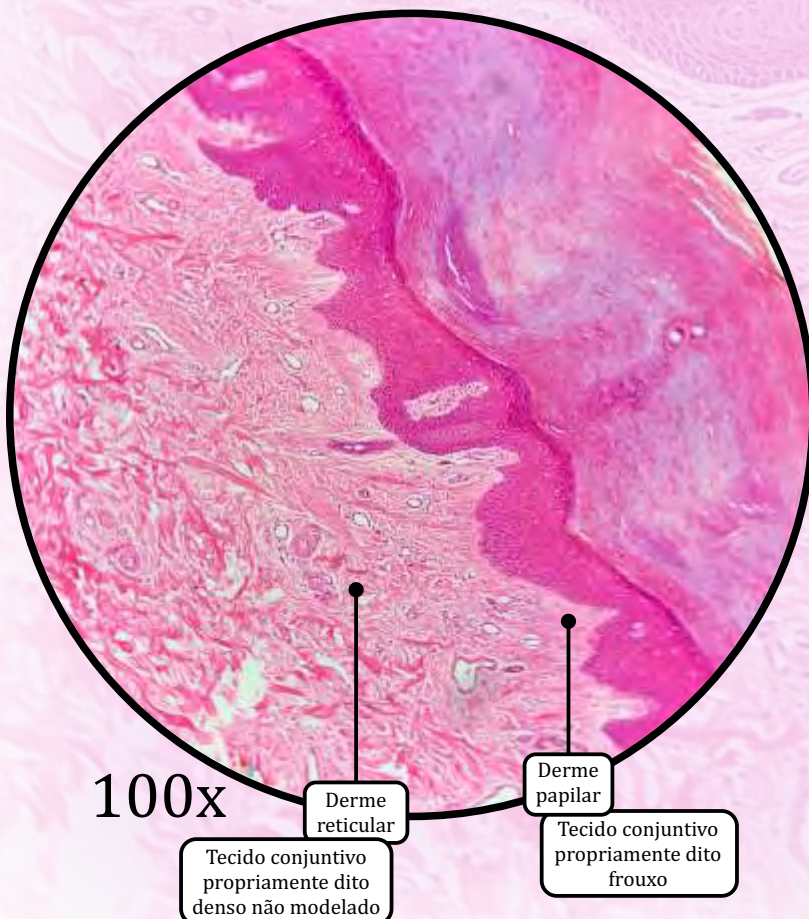
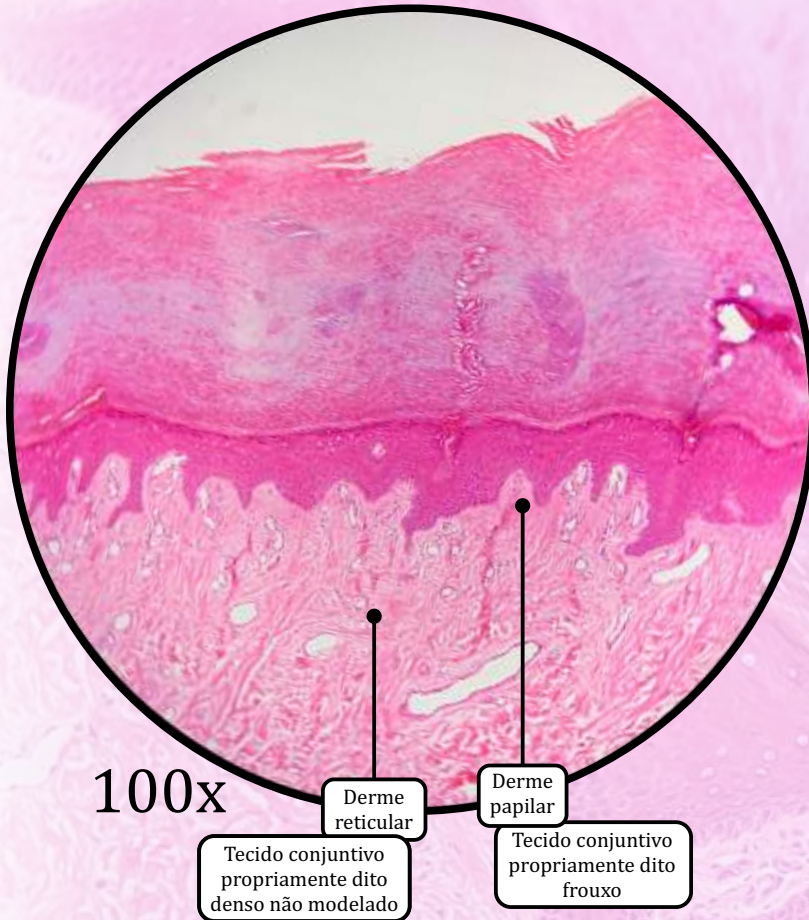
- glândulas sebáceas, ausentes na pele espessa.



Pele espessa:

- glândulas sudoríparas, também presentes na pele delgada.

Pele Espessa

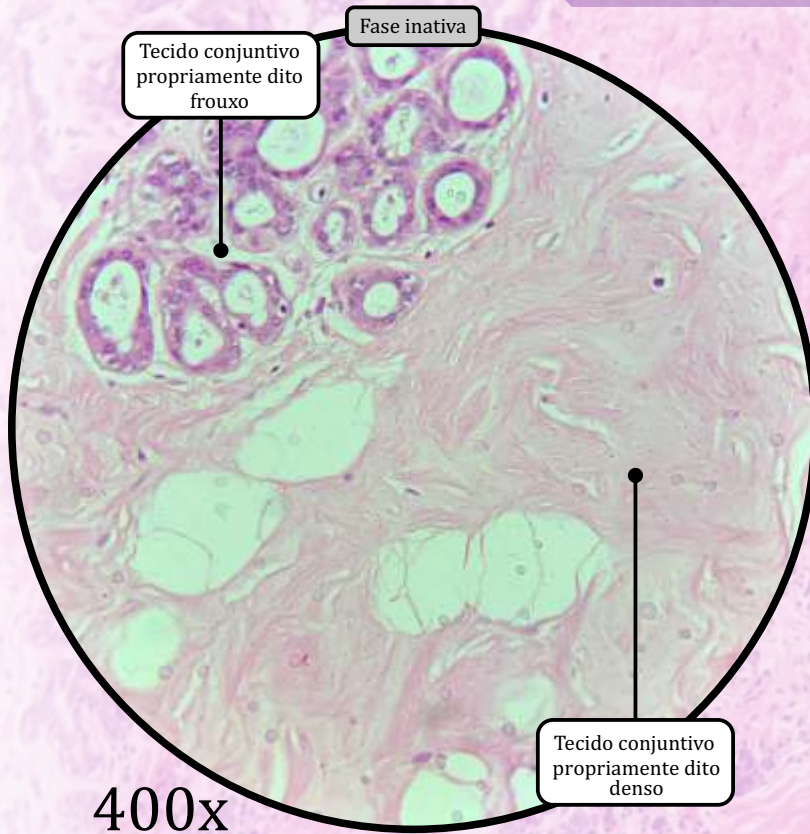
**Tecido conjuntivo propriamente dito frouxo**

- Compõe a derme papilar.

Tecido conjuntivo propriamente dito denso não modelado

- Compõe a derme reticular.

Mama ou Glândula Mamária

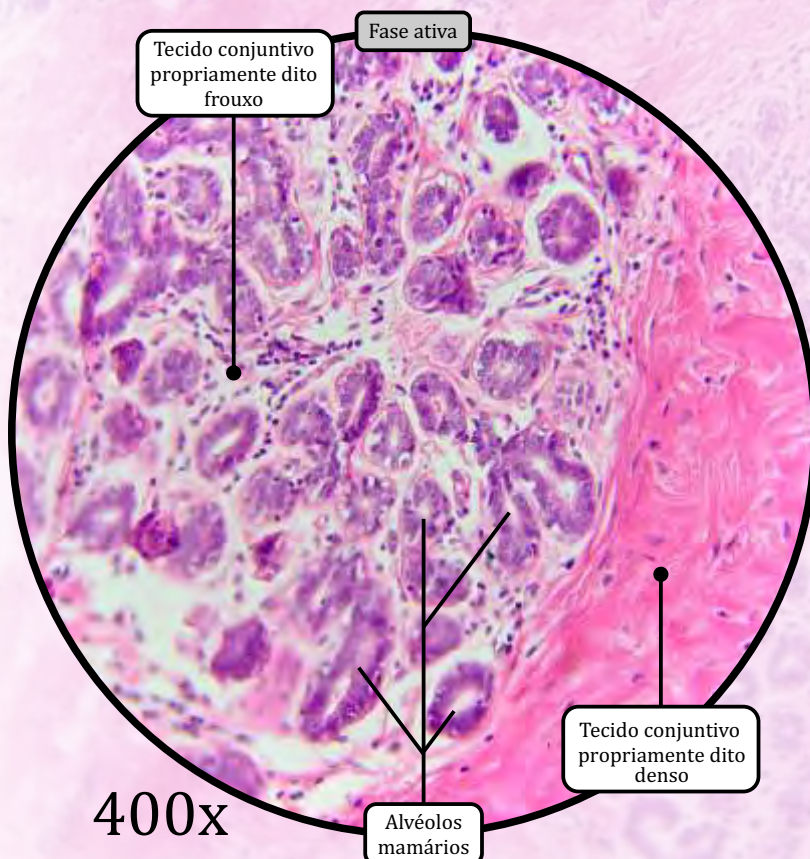


Tecido conjuntivo propriamente dito frouxo

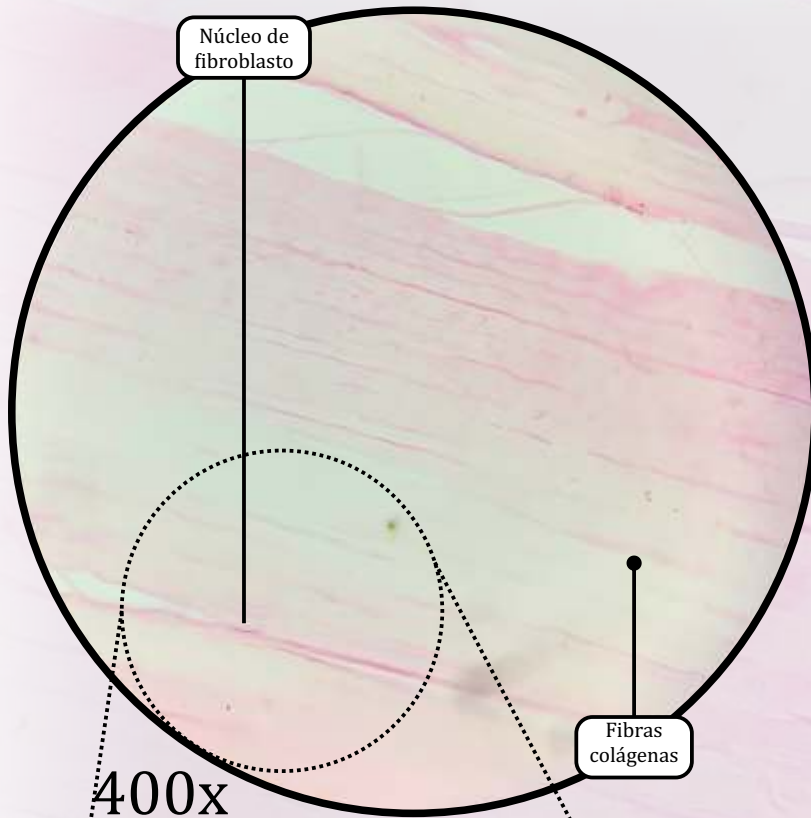
- Localizado em torno dos alvéolos mamários.

Tecido conjuntivo propriamente dito denso

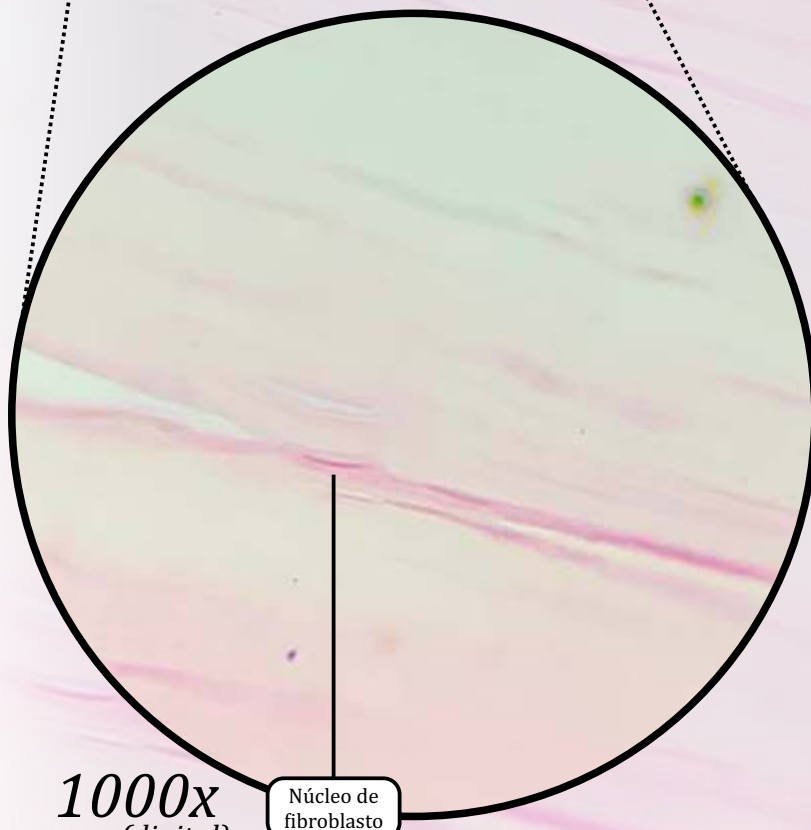
- Em conjunto com o tecido adiposo, separa os lóbulos mamários.



Tendão



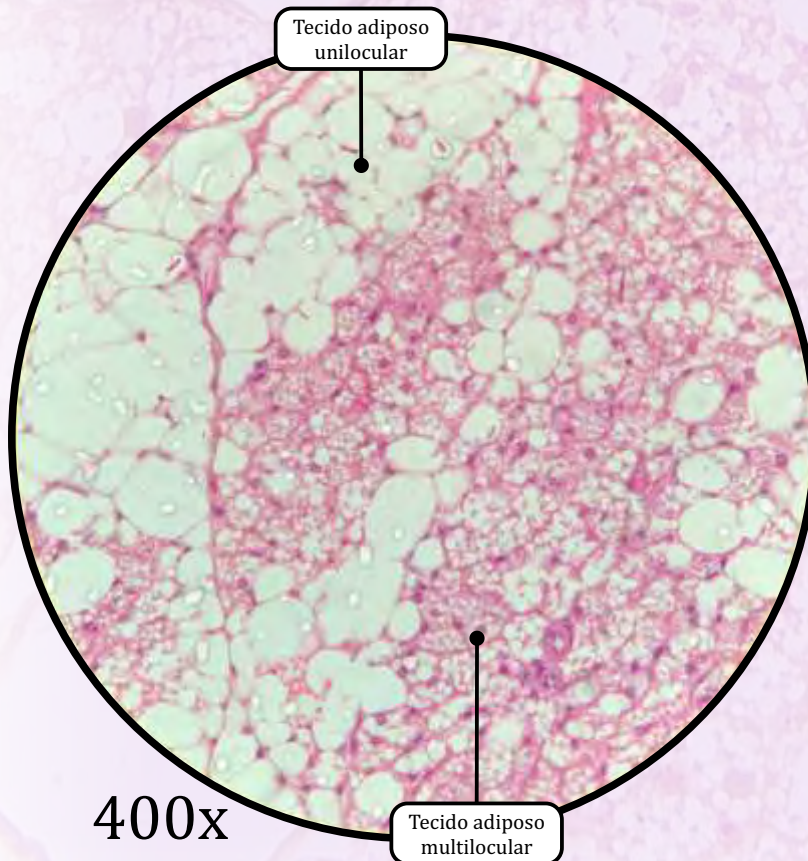
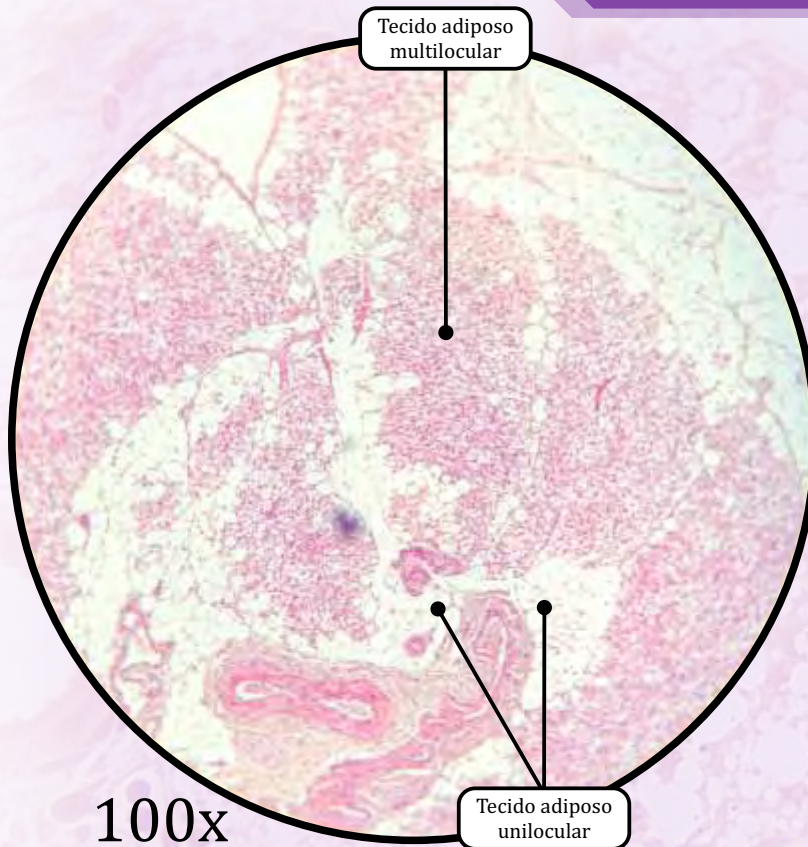
400x



1000x
(digital)

Tecido conjuntivo propriamente dito denso modelado

- Encontrado nos tendões dos músculos, nos ligamentos interósseos e na esclera do olho.
- Fibras de colágeno tipo I bastante espessas e organizadas em feixes paralelos, o que resulta em grande resistência às forças de tração.
- Os fibroblastos produzem as fibras colágenas, junto das quais são encontrados.



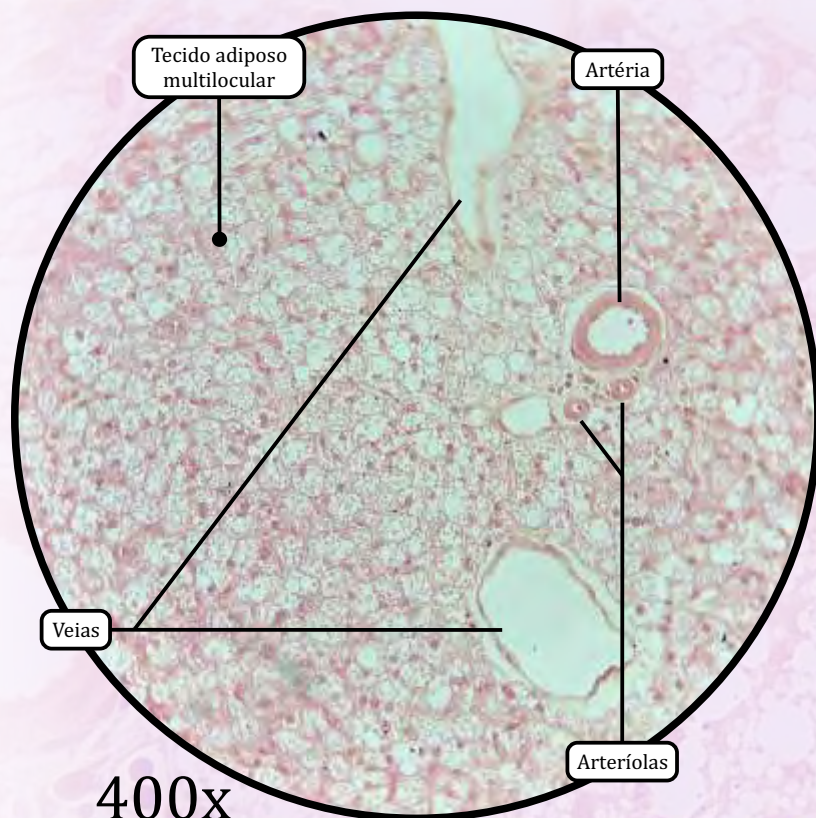
Tecido Adiposo Unilocular

- Também chamado tecido adiposo comum ou amarelo.
- Constitui o chamado pânículo adiposo.
- Tem a função de armazenar gordura.
- Nos seres humanos, é variável entre indivíduos, dependendo de idade, sexo e estados nutricional e hormonal.
- A gotícula lipídica é removida na técnica histológica, restando uma delgada camada de citoplasma em torno do espaço deixado.

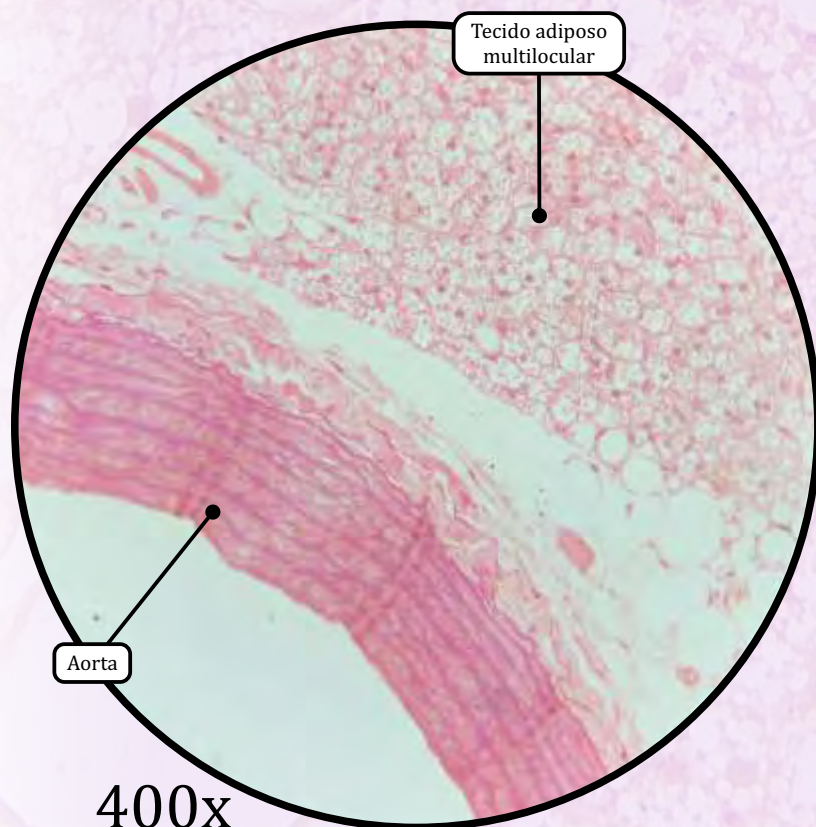
Tecido Adiposo Multilocular

- Também chamado tecido adiposo pardo ou marrom.
- Tem função de produção de calor.
- Abundante em animais que fazem hibernação.
- Nos seres humanos, só ocorre em quantidade significativa nos recém-nascidos. Nos indivíduos adultos, o tecido adiposo multilocular é encontrado apenas em torno dos rins, das glândulas adrenais e dos grandes vasos, e em regiões do pescoço, dorso e tórax.
- A coloração parda deve-se à vascularização abundante e ao grande número de mitocôndrias nos adipócitos.

Aorta de Rato



400x

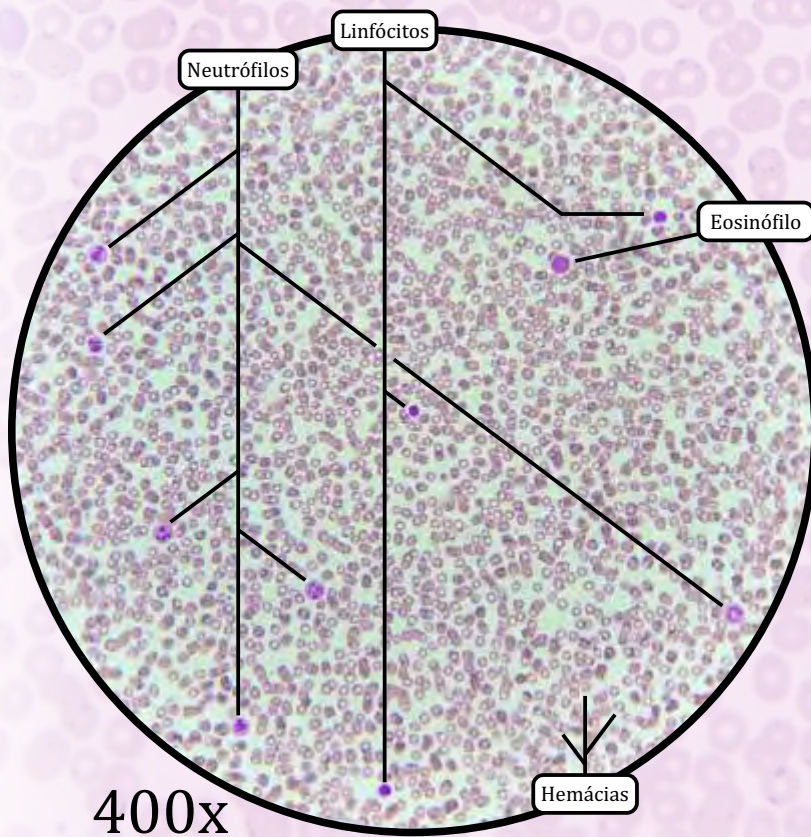
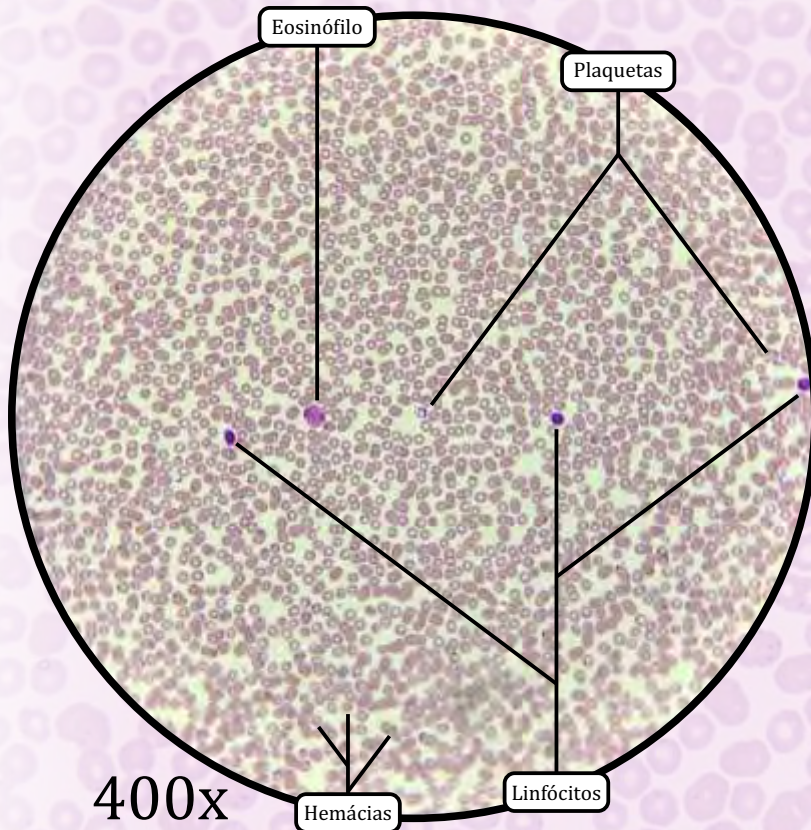


400x

Tecido Adiposo Multilocular

- Também chamado tecido adiposo pardo ou marrom.
- Tem função de **produção de calor**.
- Abundante em animais que fazem hibernação.
- Nos seres humanos, só ocorre em quantidade significativa nos recém-nascidos. Nos indivíduos adultos, o tecido adiposo multilocular é encontrado apenas em torno dos rins, das glândulas adrenais e dos grandes vasos, e em regiões do pescoço, dorso e tórax.
- A coloração parda deve-se à vascularização abundante e ao grande número de mitocôndrias nos adipócitos.

Células do Sangue



Hemácias, Eritrócitos ou Glóbulos Vermelhos

- Transportam oxigênio e gás carbônico.

Leucócitos ou Glóbulos Brancos

• **Neutrófilo**

- Núcleo formado por 2 a 5 lóbulos, com granulações secundárias coradas em rosa claro no citoplasma.
- Funções: **fagocitose e participação em processos inflamatórios.**
- **Bastonete: neutrófilo jovem**, com núcleo não segmentado.

• **Eosinófilo**

- Núcleo central bilobulado, e presença de granulações acidófilas maiores do que as dos neutrófilos.
- Funções: **defesa contra parasitas** e modulação do processo inflamatório e das reações alérgicas.

• **Basófilo**

- Núcleo volumoso e retorcido, citoplasma carregado de grânulos que podem obscurecer o núcleo.
- Função: **liberação de histamina** e de outros mediadores da inflamação

• **Monócito**

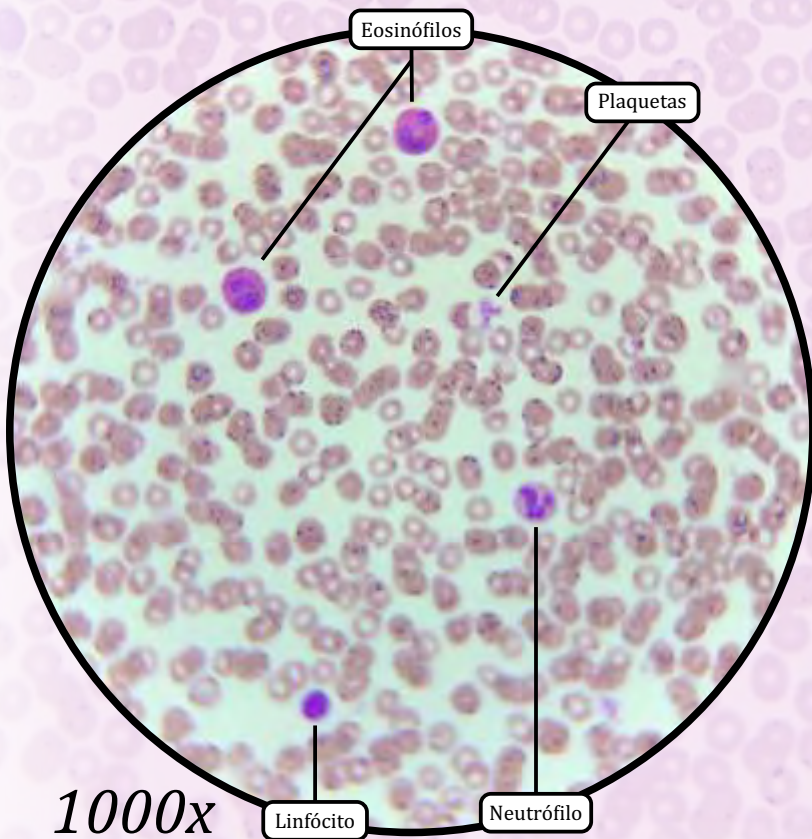
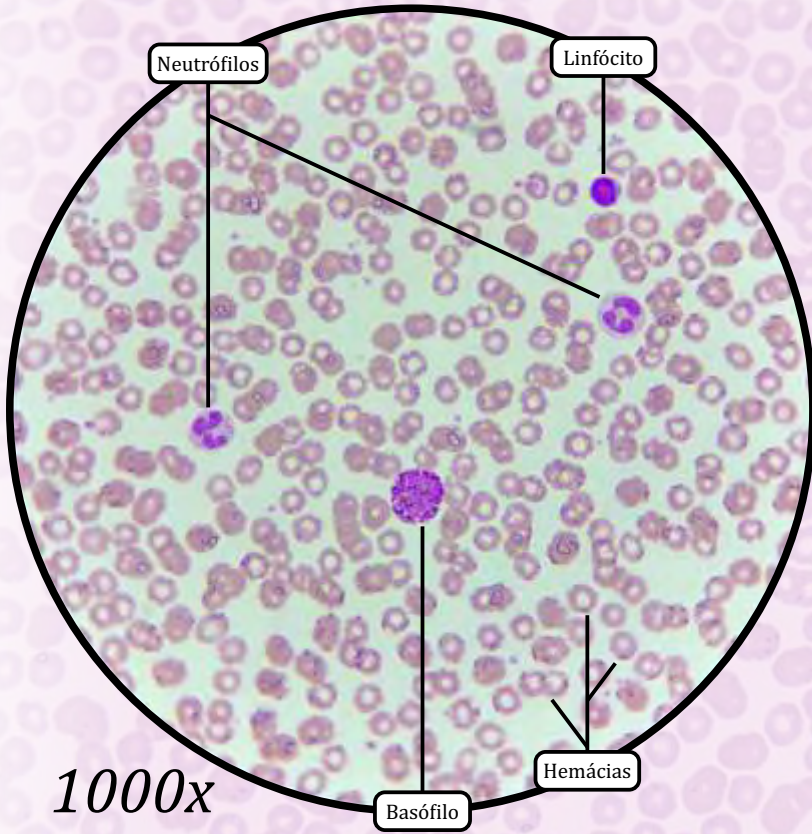
- Núcleo ovoide, em forma de rim ou ferradura.
- Função: migração para os tecidos, onde ocorre sua **diferenciação em macrófago.**

• **Linfócito**

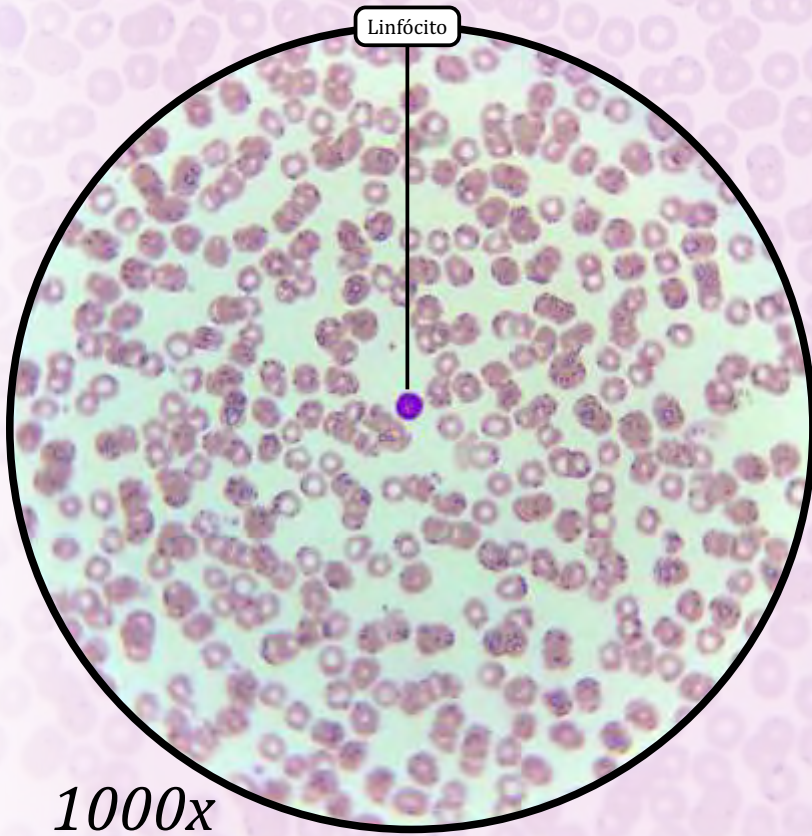
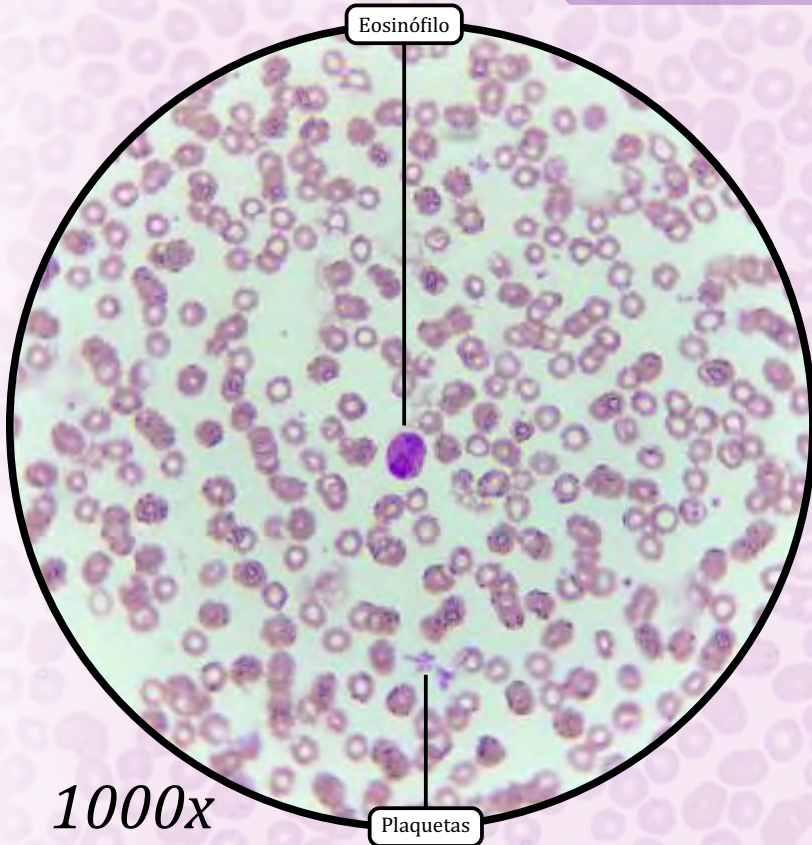
- Núcleo esférico e, às vezes, com chanfradura, citoplasma pequeno e escasso, como um anel em torno do núcleo.
- Linfócito B: diferenciação em plasmócito.
- Linfócito T: participação na imunidade celular.
- Célula *natural killer* (célula NK): destruição de células tumorais e de células infectadas por vírus.

• **Plaquetas**

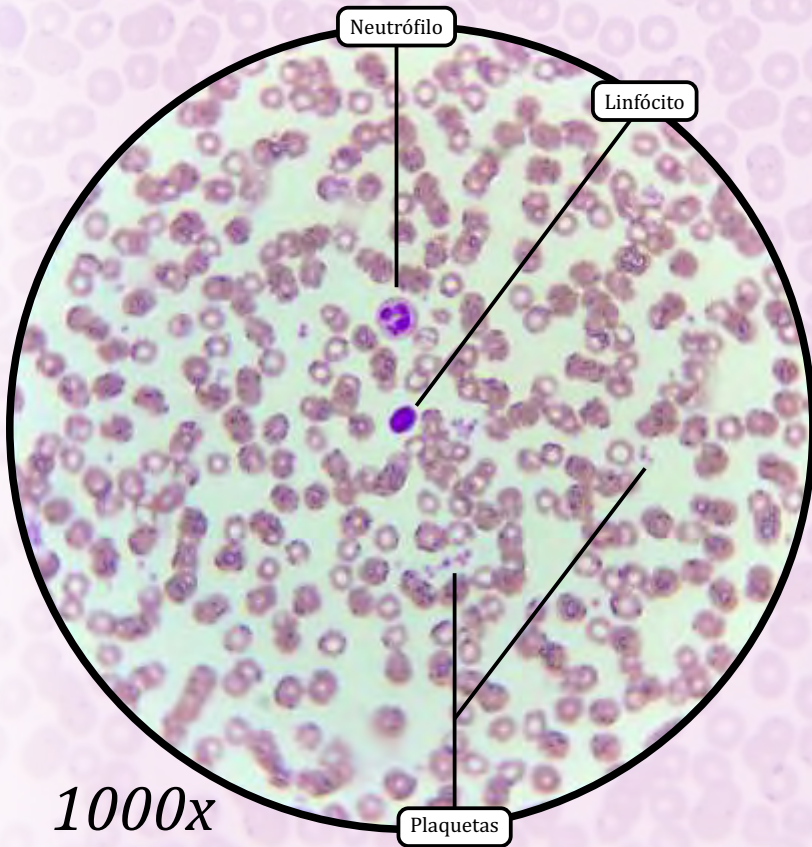
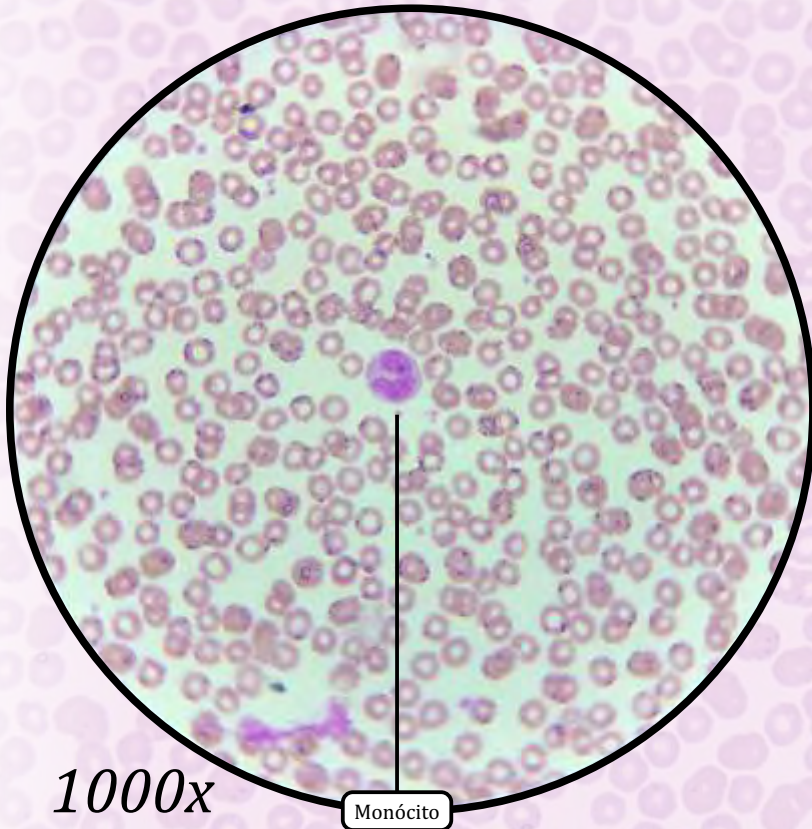
- Fragmentos citoplasmáticos de células localizadas na medula óssea, chamadas megacariócitos. São corpúsculos anucleados com forma de disco.
- Função: **coagulação do sangue.**



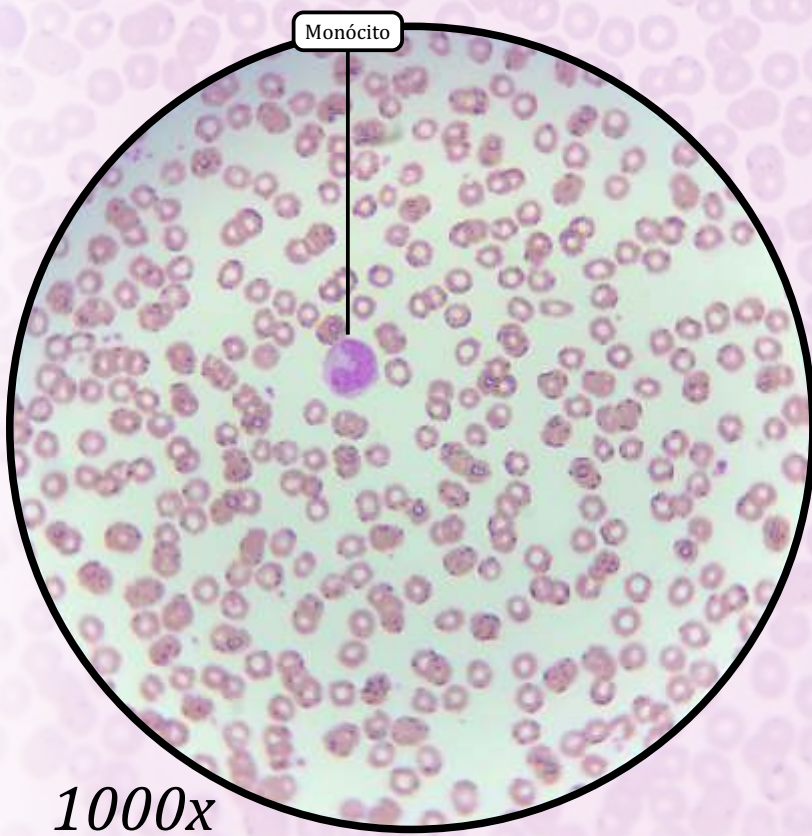
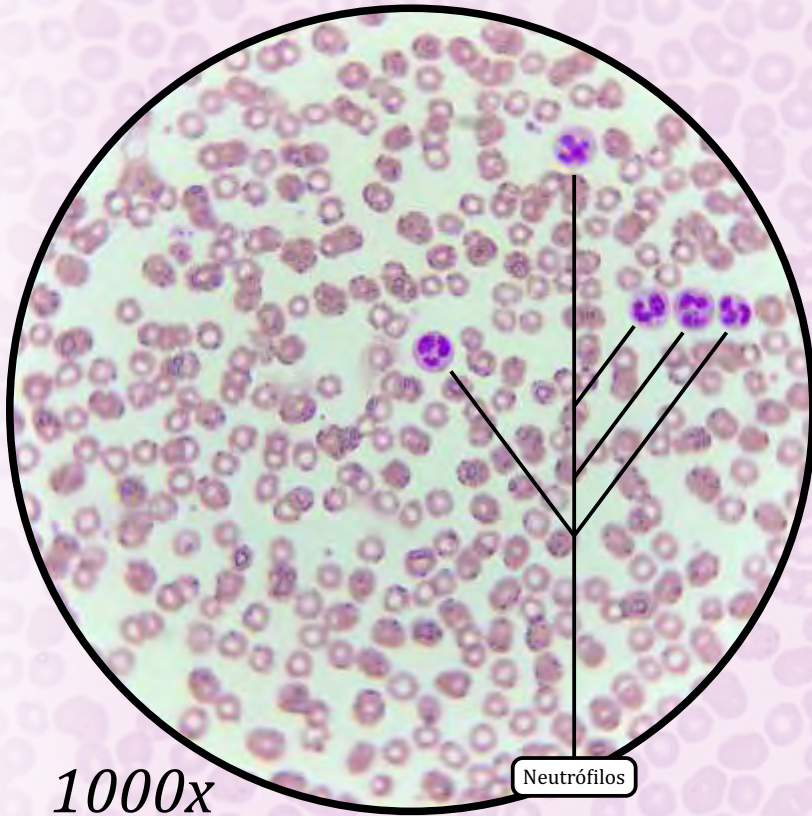
ANOTAÇÕES



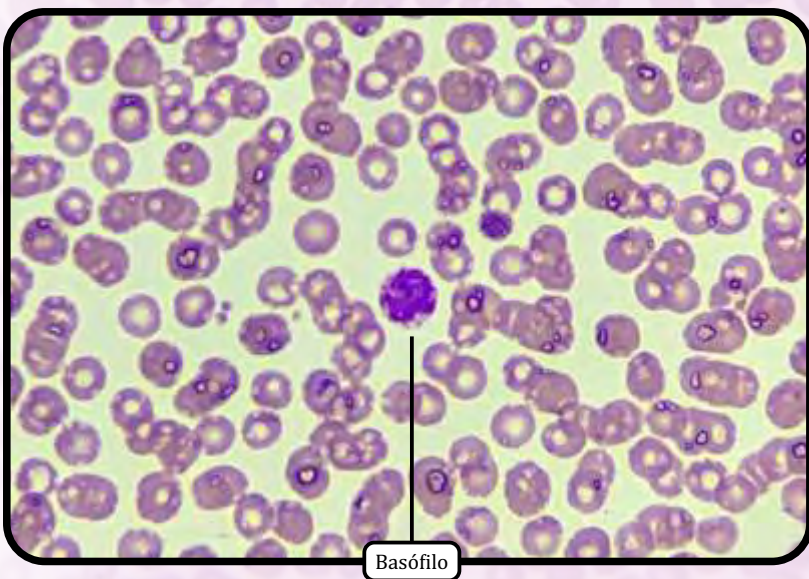
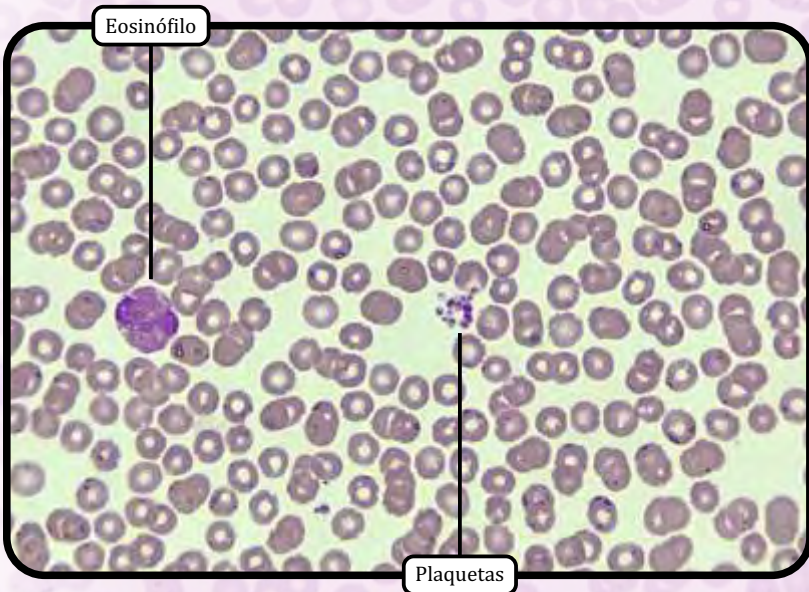
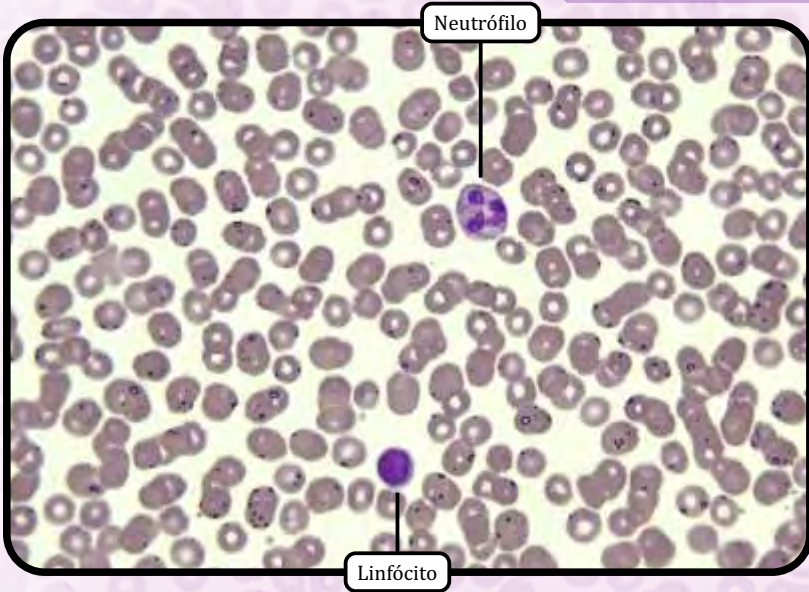
ANOTAÇÕES



ANOTAÇÕES

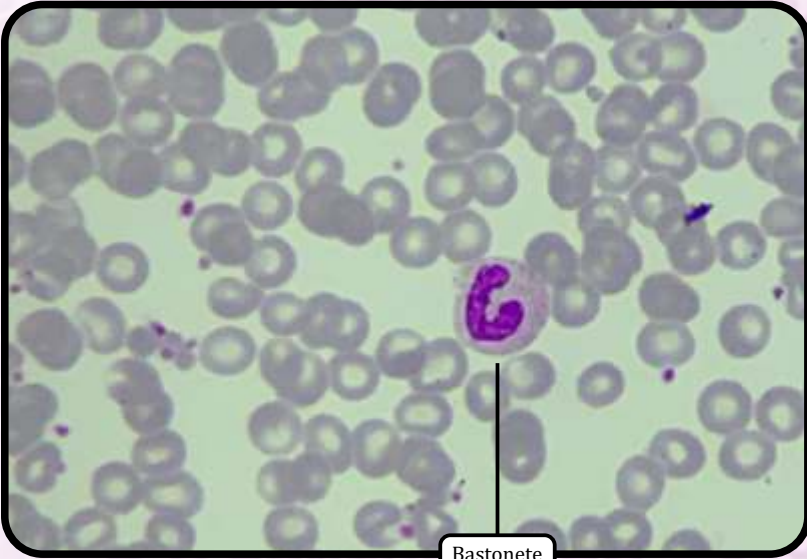


ANOTAÇÕES

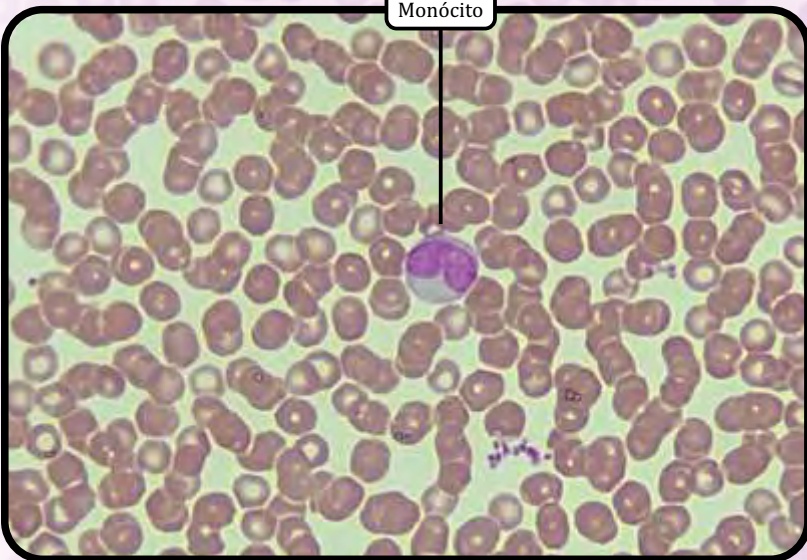


ZOOM

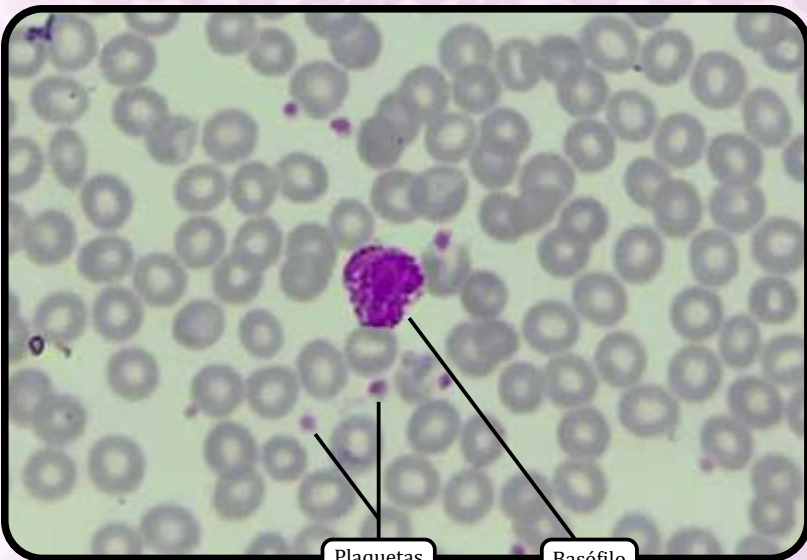
ANOTAÇÕES



Bastonete



Monócito

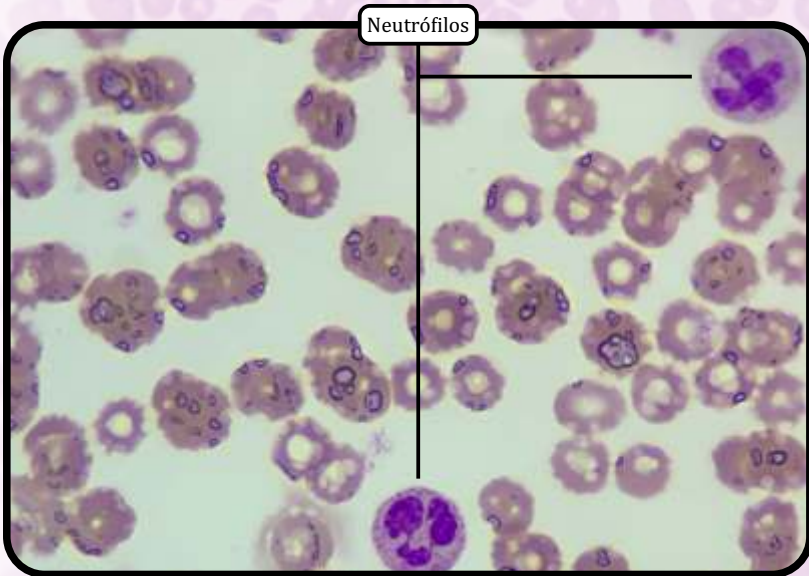
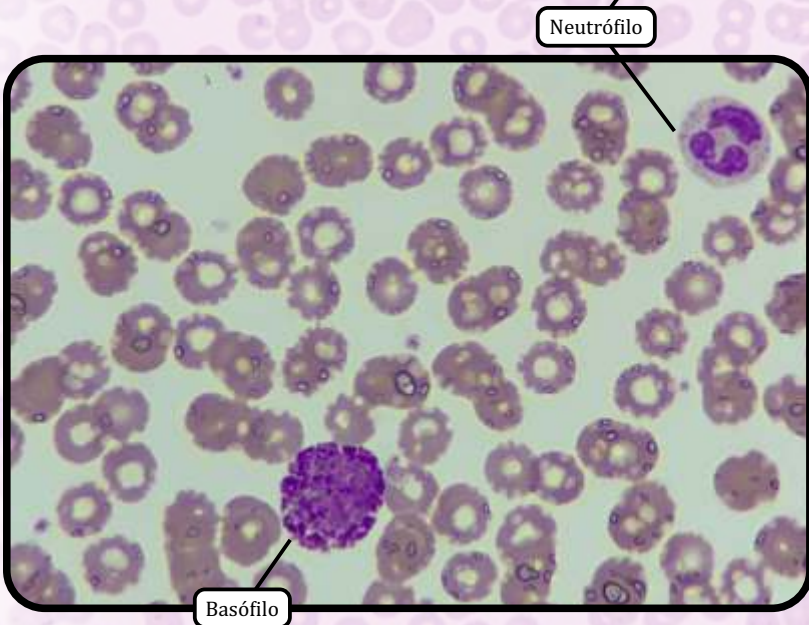
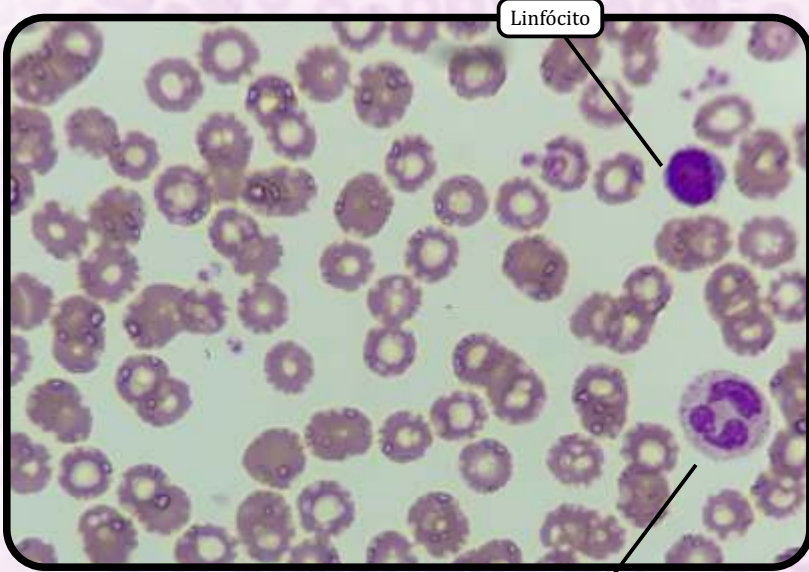


Plaquetas

Basófilo

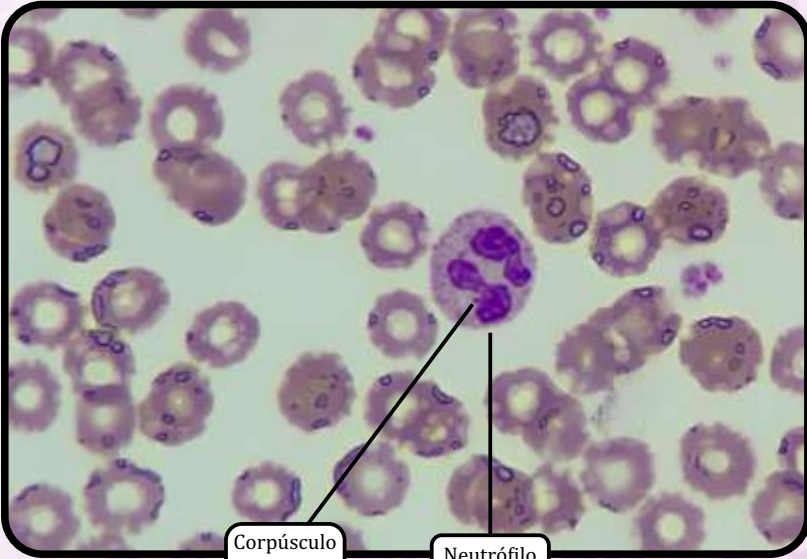
ZOOM

ANOTAÇÕES



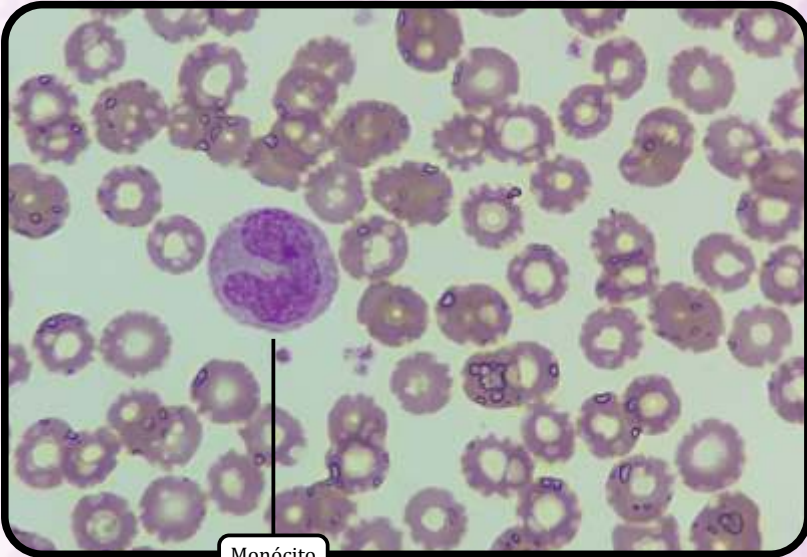
ZOOM

ANOTAÇÕES

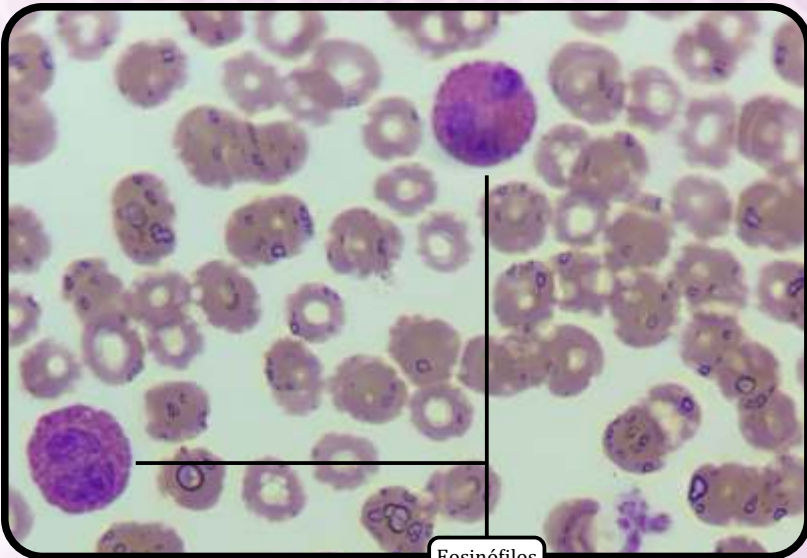


Corpúsculo de Barr

Neutrófilo



Monócito

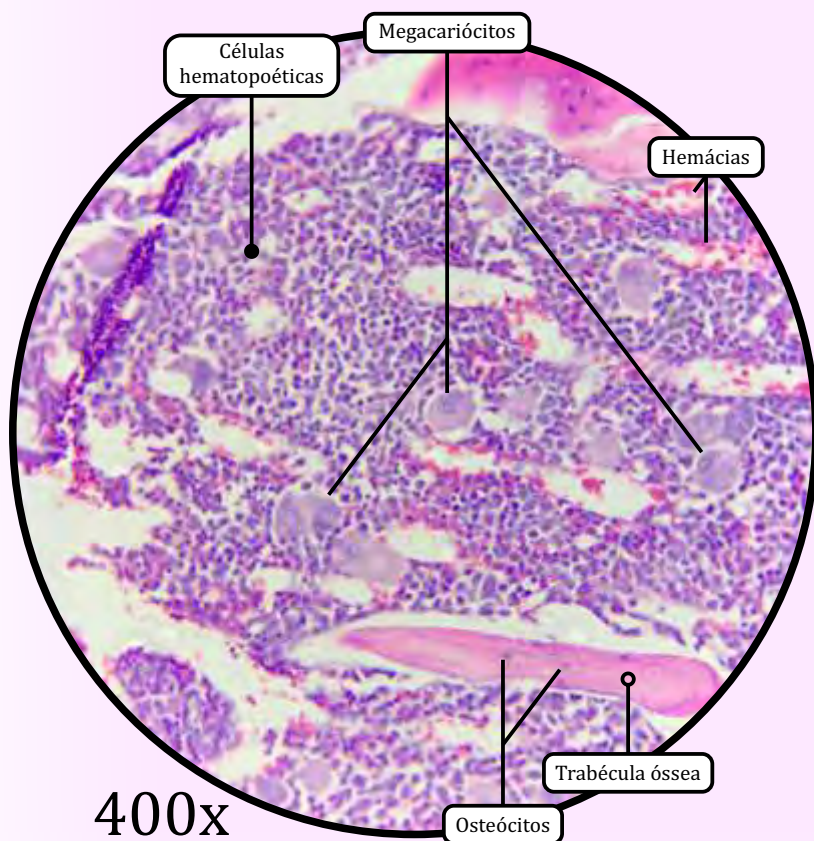
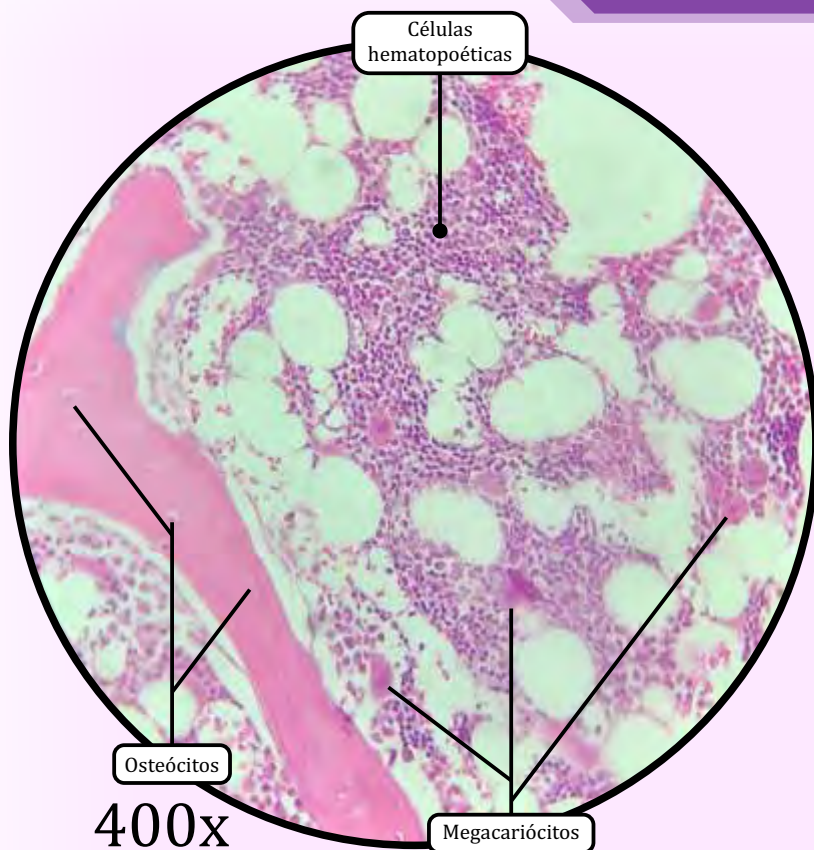


Eosinófilos

ZOOM

ANOTAÇÕES

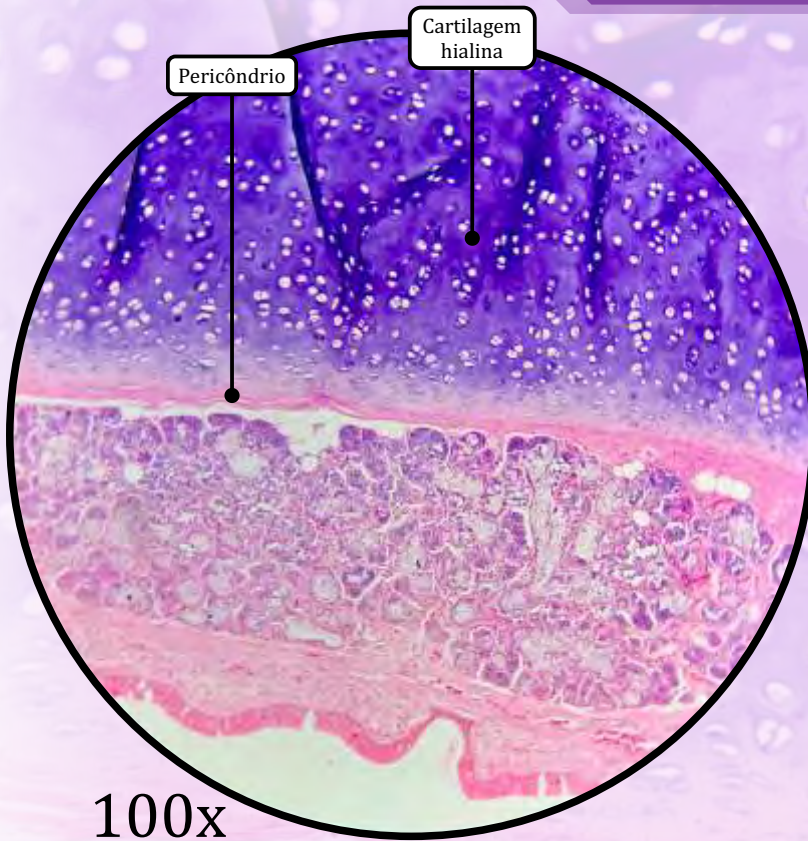
Medula Óssea

**Tecido Hematopoético**

A medula óssea, dividida entre vermelha e amarela, é encontrada no canal medular dos ossos longos e nas cavidades dos ossos esponjosos. É composta de células hematopoéticas, tecido conjuntivo reticular e capilares sinusoides.

- A medula óssea vermelha (hematógena) é constituída por células reticulares e fibras reticulares (colágeno tipo III). Entre as células reticulares, existe número variável de macrófagos, células adiposas e muitas células hematopoéticas.
- **Trabéculas ósseas**, estruturas que reforçam a estabilidade do osso compacto.
- **Osteócitos**, células achatadas em forma de amêndoa, situadas em lacunas no interior da matriz óssea.
- Há células hematopoéticas em desenvolvimento.
- **Megacariócitos** que apresentam núcleo lobulado irregularmente, com citoplasma abundante e levemente basófilo. Formam as plaquetas, a partir da fragmentação do citoplasma.

Traqueia



Cartilagem Hialina

- Tipo de cartilagem mais comum e mais frequentemente encontrada no corpo humano (no sistema respiratório, nas costelas e nas articulações de ossos longos).
- Forma o primeiro esqueleto do embrião, posteriormente sendo substituída por tecido ósseo.
- No sistema respiratório (laringe, traqueia e brônquios, além das paredes das fossas nasais), proporciona suporte estrutural.
 - Na traqueia, forma um anel incompleto, em formato de “C”, que mantém a via aérea traqueal aberta.
- A matriz cartilaginosa é formada por fibras de colágeno tipo II e proteoglicanos, além de condronectina.
 - A matriz territorial é a área basofílica que envolve grupos de condrocitos.
 - A matriz interterritorial localiza-se entre grupos de condrocitos.

· **Pericôndrio**

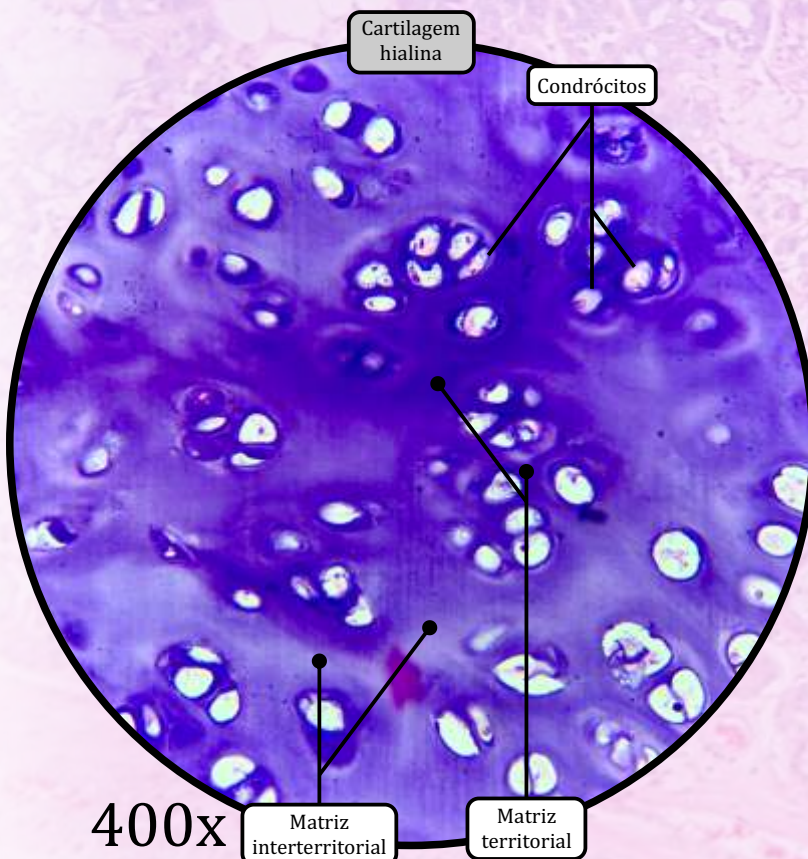
- Tecido conjuntivo propriamente dito denso não modelado.
- Responsável pela nutrição e pela oxigenação do tecido cartilaginoso.

· **Condroblastos**

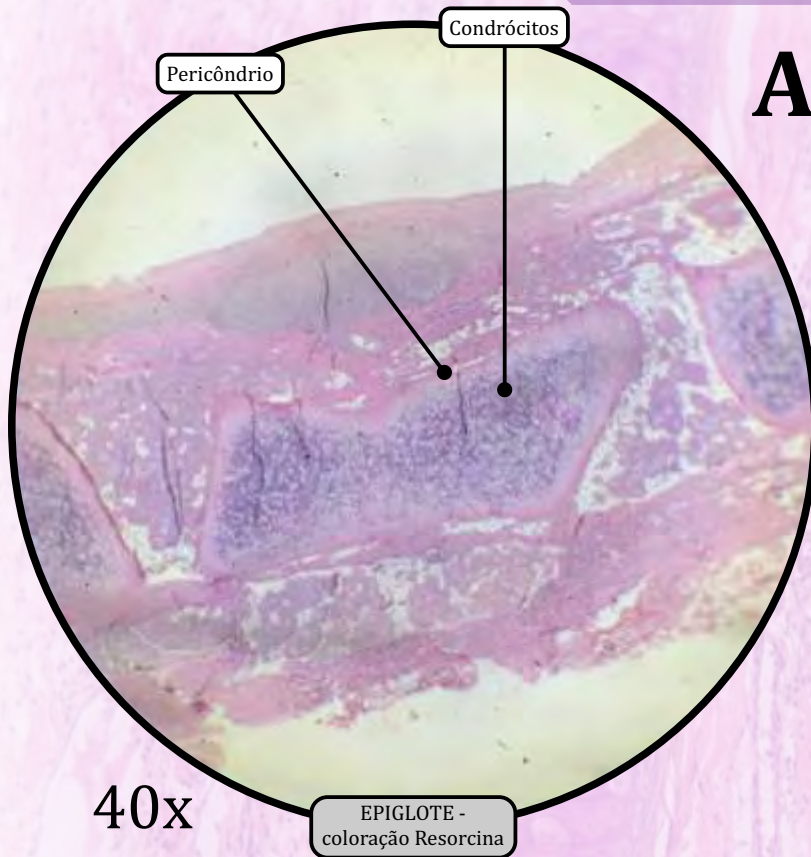
- Células jovens, com alta capacidade de síntese de elementos da matriz cartilaginosa.

· **Condrócitos**

- Células maduras, com atividade metabólica reduzida.
- Localizados em lacunas da cartilagem, isolados ou em pequenos agrupamentos.



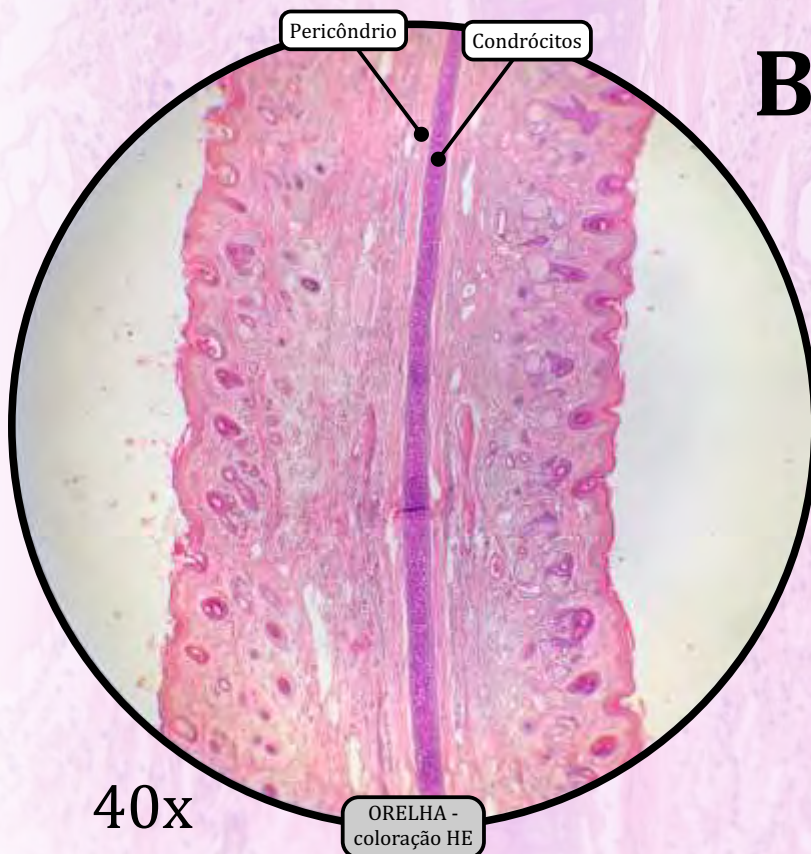
Epiglote (A) e Pavilhão Auditivo (B)



A

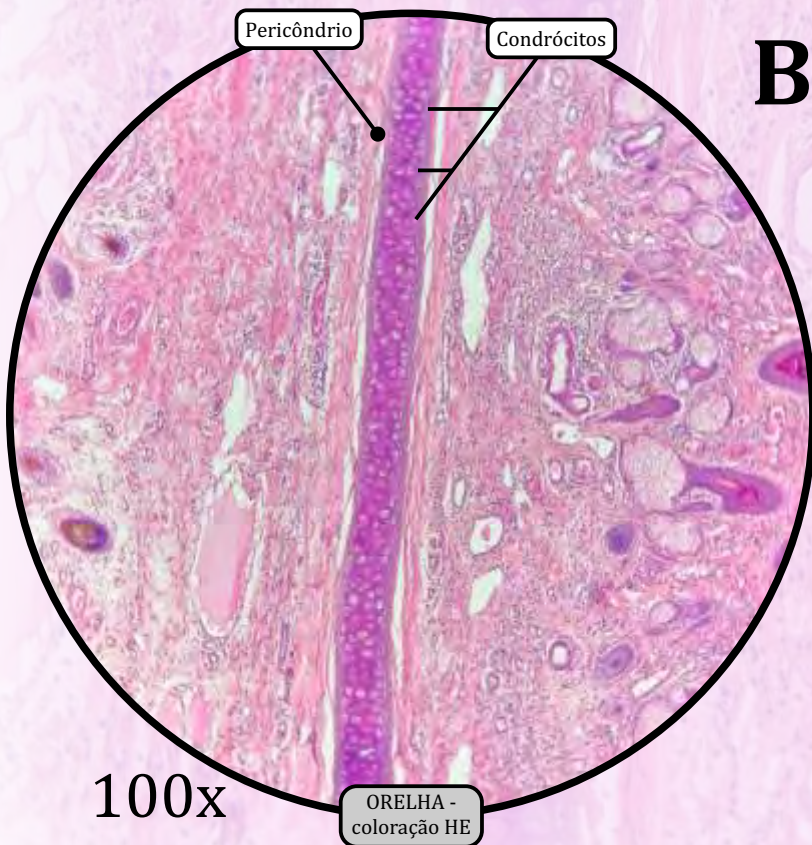
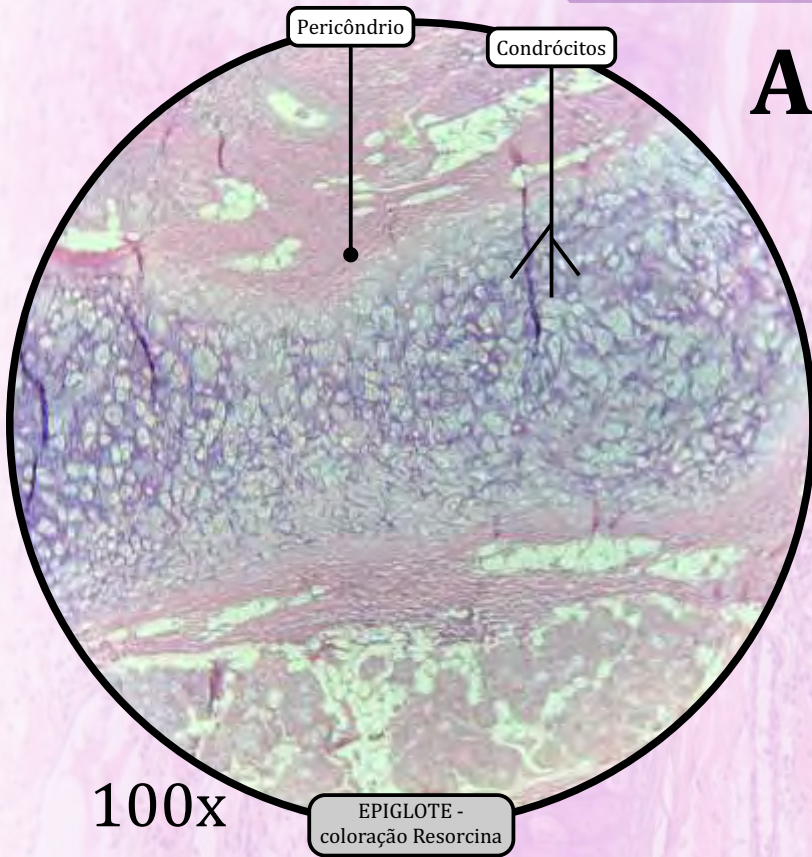
Cartilagem Elástica

- A cartilagem elástica (encontrada nos pavilhões auditivos, nos condutos auditivos externos, nas tubas auditivas, na epiglote e na cartilagem cuneiforme da laringe) é bastante semelhante à cartilagem hialina, mas inclui uma abundante rede de fibras elásticas.
- A cartilagem elástica pode estar presente de forma isolada ou formar uma peça cartilaginosa com a cartilagem hialina.
- Assim como a cartilagem hialina, a cartilagem elástica possui pericôndrio, e cresce principalmente por aposição.
- A matriz cartilaginosa é composta por **fibras elásticas** e poucas fibrilas de colágeno tipo II.
- **Pericôndrio**
 - Tecido conjuntivo propriamente dito denso não modelado.
 - Responsável pela nutrição e pela oxigenação do tecido cartilaginoso.
- **Condroblastos**
 - Células jovens, com alta capacidade de síntese de elementos da matriz cartilaginosa.
- **Condrócitos**
 - Células maduras, com atividade metabólica reduzida.
 - Localizados em lacunas da cartilagem, isolados ou em pequenos agrupamentos.



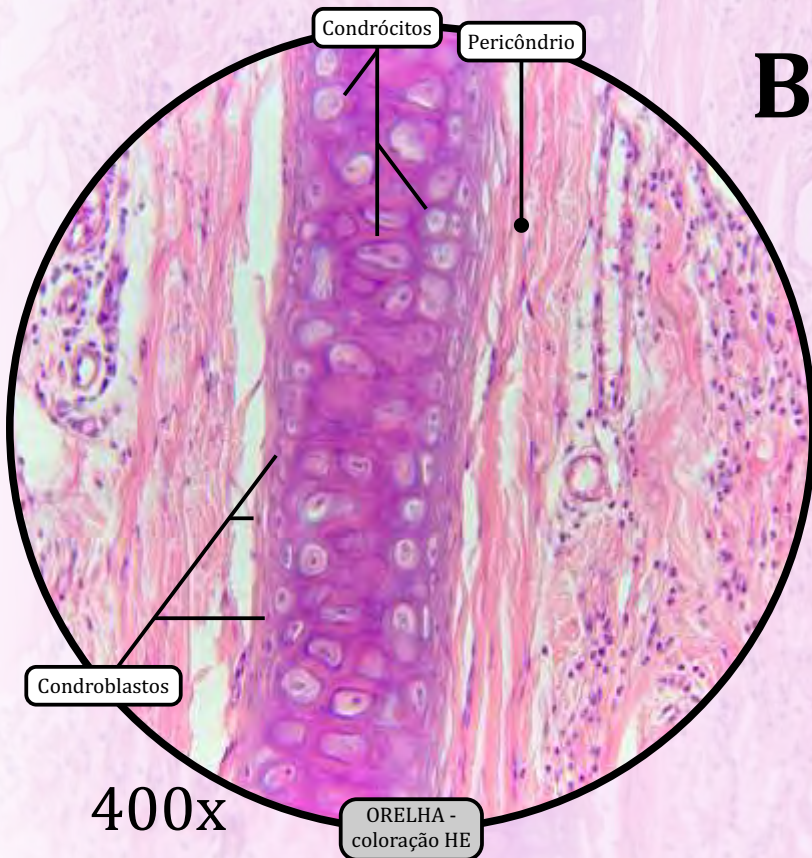
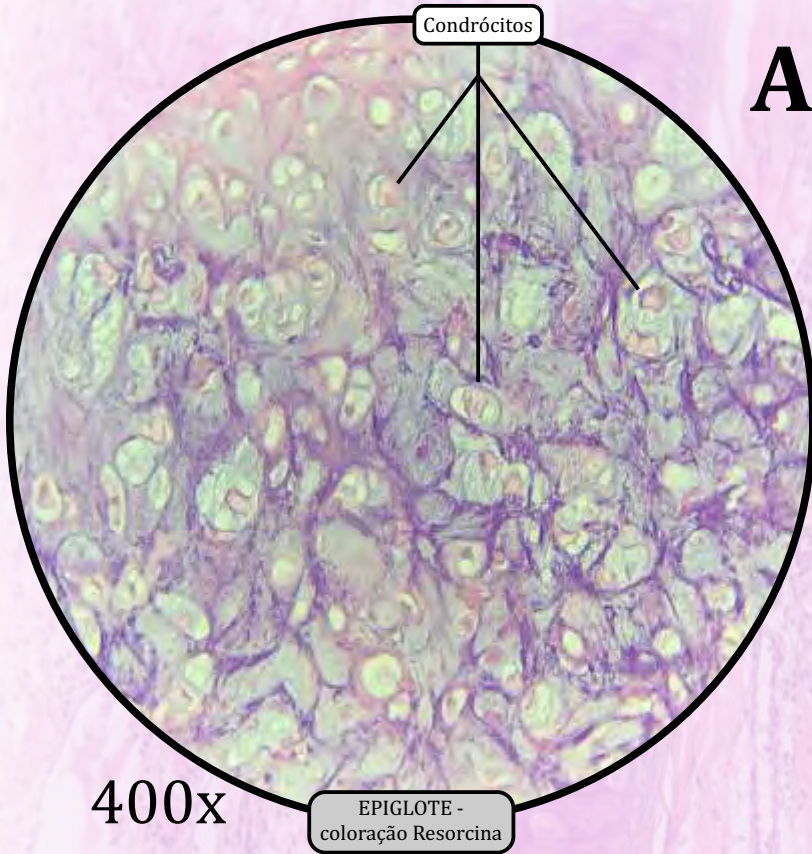
B

Epiglote (A) e Pavilhão Auditivo (B)




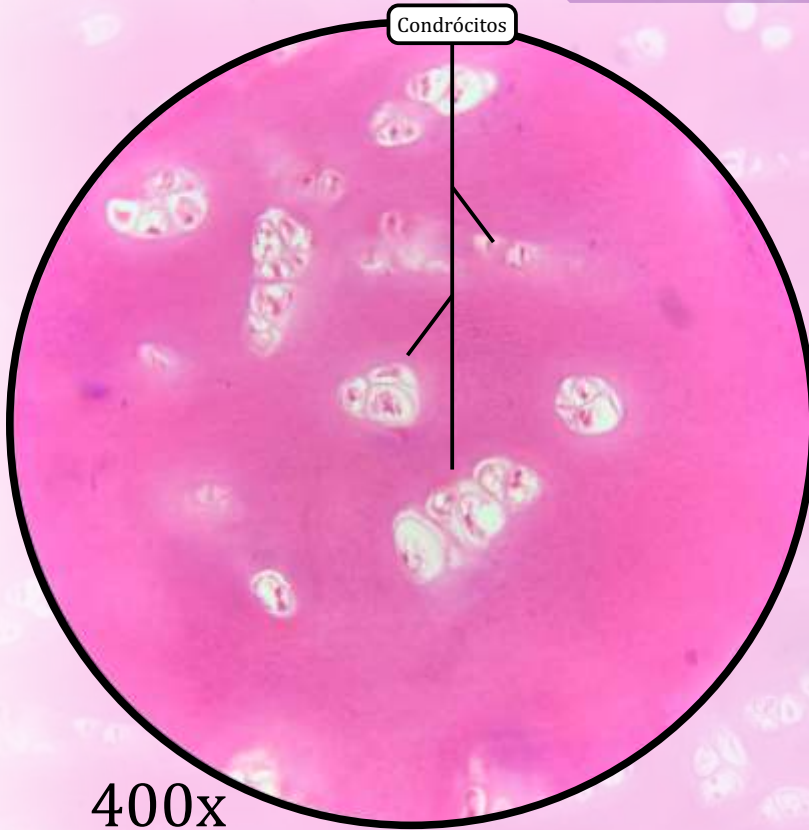
ANOTAÇÕES

Epiglote (A) e Pavilhão Auditivo (B)



ANOTAÇÕES

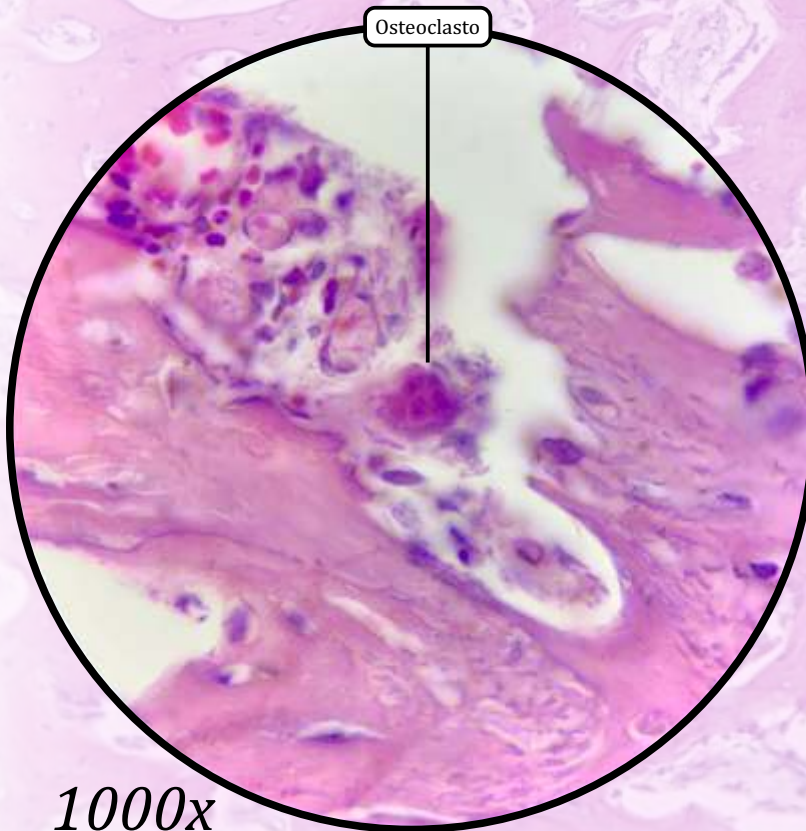
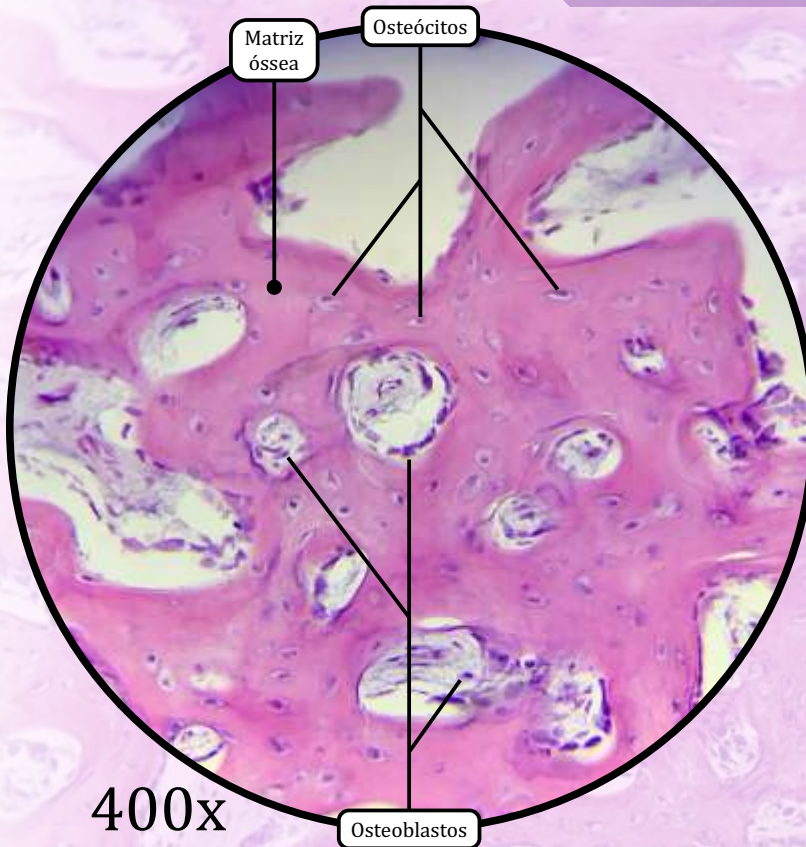
Disco Intervertebral



Cartilagem Fibrosa ou Fibrocartilagem

- Encontrada nos discos intervertebrais, na sínfise púbica, nos discos articulares das articulações temporomandibular e esternoclavicular e nos meniscos.
- Tecido com características intermediárias entre o tecido conjuntivo propriamente dito denso e a cartilagem hialina.
- A cartilagem fibrosa não possui pericôndrio.
- **Matriz Cartilaginosa**
 - Formada por fibras colágenas com aspecto mais acidófilo, compostas principalmente de colágeno tipo I.
 - A substância fundamental, composta de ácido hialurônico, proteoglicanos e glicoproteínas, é escassa.
- **Fibroblastos**
 - Células com núcleos alongados ou achatados, espalhados nas regiões fibrosas.
- **Condrócitos**
 - Dispersos entre as fibras colágenas, frequentemente formam fileiras alongadas.

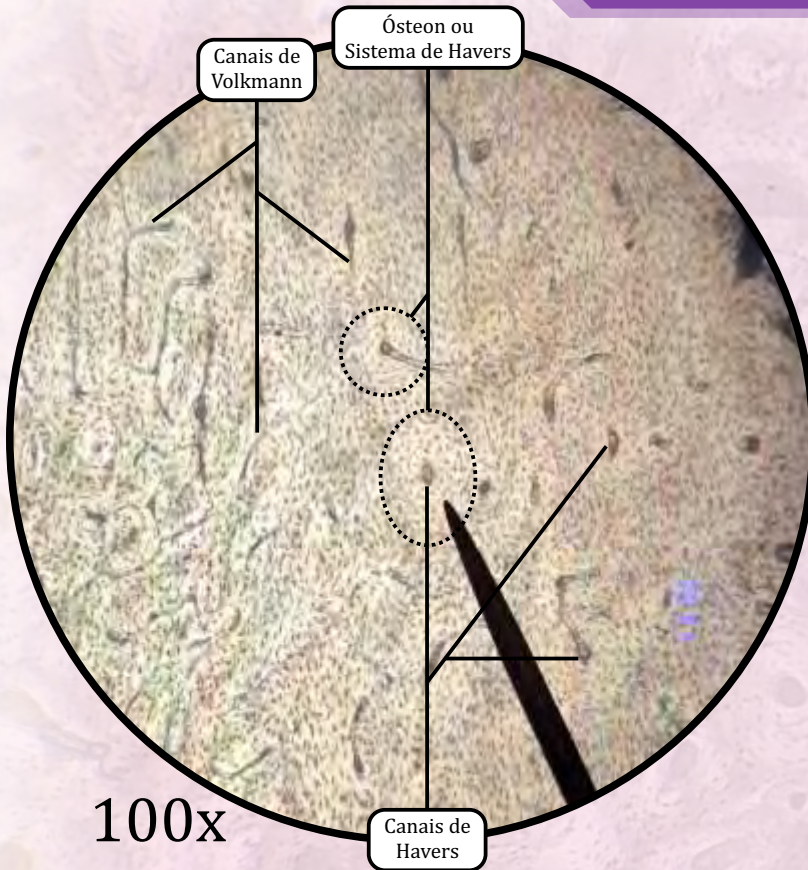
Ossos Desmineralizados



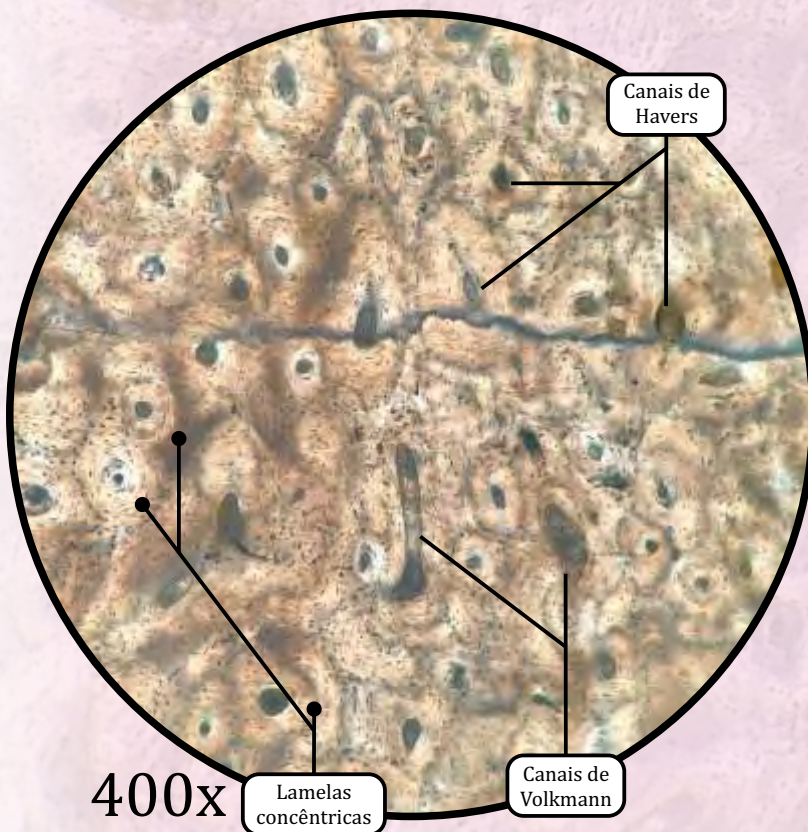
Tecido Ósseo Primário/Não-Lamelar

- Técnica histológica de preparo da lâmina: **técnica de desmineralização.**
- O tecido ósseo primário, ou tecido ósseo não lamelar, é o que aparece primeiro em cada osso, sendo pouco frequente no indivíduo adulto (persiste próximo às suturas dos ossos do crânio, nos alvéolos dentários e em alguns pontos de inserção de tendões).
- O tecido ósseo primário apresenta fibras colágenas dispostas sem organização definida, menor quantidade de minerais e maior proporção de osteócitos do que o tecido ósseo secundário.
- **Matriz Óssea**
 - Material extracelular calcificado.
- **Osteócitos**
 - **Células achatadas em forma de amêndoa**, situadas em lacunas no interior da matriz óssea. Cada lacuna comporta apenas um osteócito, que se comunica com os demais por meio de junções comunicantes dentro de canaliculos.
 - Essenciais para a **manutenção da matriz óssea.**
- **Osteoblastos**
 - **Células cuboides** e muito basófilas (célula em alta atividade) **ou achatadas** e menos basófilas (célula em baixa atividade).
 - **Produzem a parte orgânica da matriz óssea** (colágeno tipo I, proteoglicanas e glicoproteínas).
 - São observados na periferia do tecido ósseo.
- **Osteoclastos**
 - Células móveis, gigantes, **multinucleadas** e ramificadas.
 - Promovem a **reabsorção e remodelagem do tecido ósseo.**

Osso Desgastado



100x



400x

Tecido Ósseo Secundário/Lamelar

- O tecido ósseo secundário, ou tecido ósseo lamelar, é a variedade geralmente encontrada nos indivíduos adultos, cuja principal característica é apresentar fibras colágenas organizadas em lamelas paralelas umas às outras ou formando arranjos concêntricos, constituindo os osteons ou sistemas de Havers.
- Técnica histológica de preparo da lâmina: **técnica do osso desgastado.**

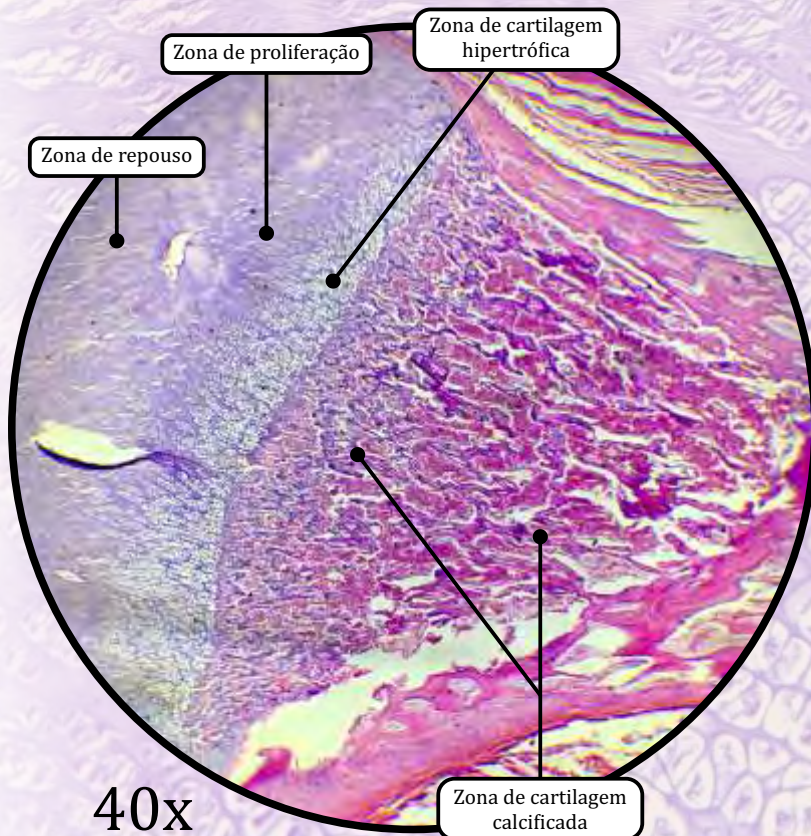
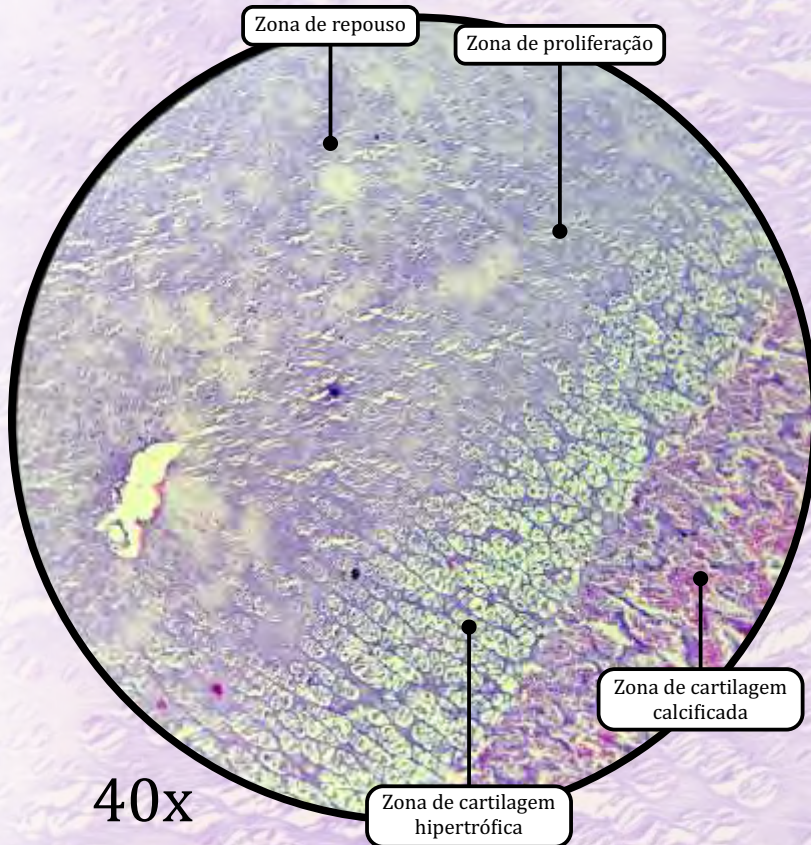
· **Lamelas concêntricas**

- Constituídas por fibras colágenas em torno de canais de vasos, formando os osteons ou sistemas de Havers.

· **Ósteons ou Sistemas de Havers**

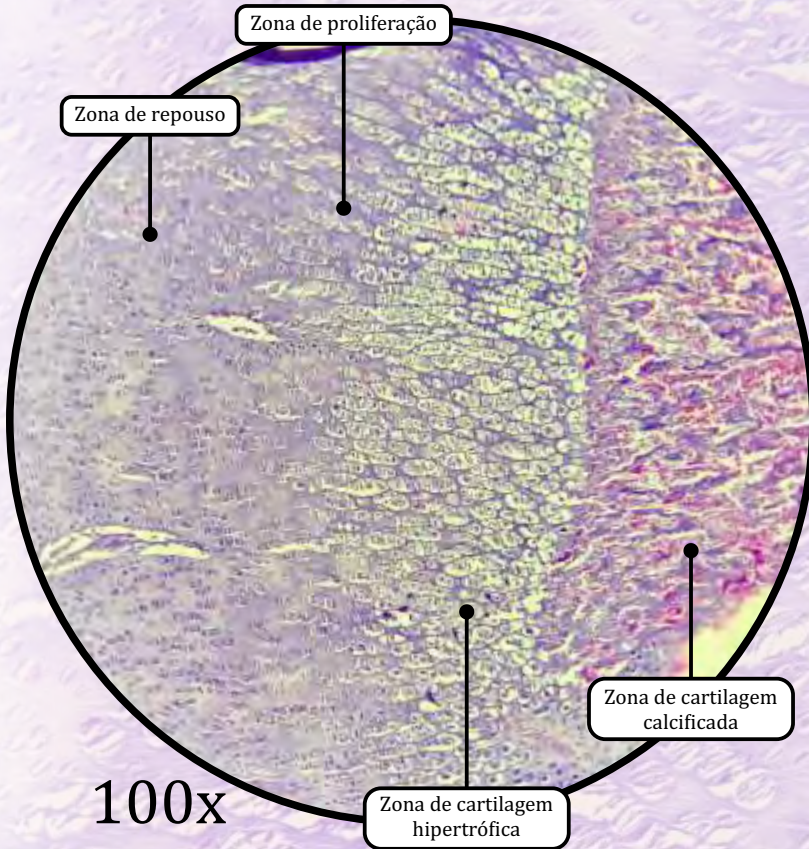
- Estruturas cilíndricas que são a unidade estrutural dos ossos compactos e estão paralelas às linhas de tensão dos ossos.
- **Canal de Havers**, canal de passagem de vasos, situado no centro do ósteon.
- **Canal de Volkman**, atravessa as lamelas ósseas em sentido perpendicular; não apresenta lamelas ósseas concêntricas.
- **Lacunas de osteócitos** (os osteócitos são removidos pela técnica de preparação da lâmina).
- **Canalículos** têm a função de comunicar os osteócitos para difusão de nutrientes.

Epífise Óssea

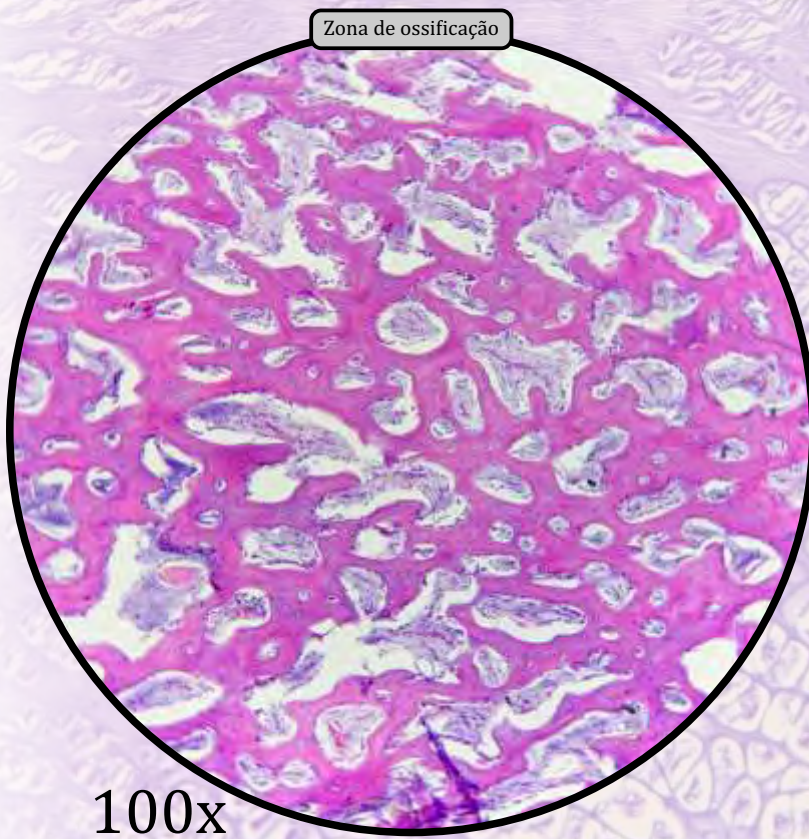


- A formação óssea endocondral ocorre na placa epifisária dos ossos longos. Pode ser identificada pela presença de cartilagem hialina basofílica.
- **Zona de repouso**
 - Camada delgada de cartilagem hialina sem alteração morfológica, com condrócitos que não estão em divisão.
- **Zona de proliferação**
 - Condrócitos de divisão rápida que se organizam em colunas distintas (“pilhas de moedas”).
- **Zona de cartilagem hipertrófica**
 - Os condrócitos param de se dividir e hipertrofiam; a matriz cartilaginosa fica reduzida a tabiques delgados e os condrócitos começam a entrar em apoptose.
- **Zona de cartilagem calcificada**
 - A matriz cartilaginosa torna-se calcificada, inibindo a difusão de nutrientes; a apoptose dos condrócitos termina.
- **Zona de ossificação**
 - É onde aparece o tecido ósseo. Células osteoprogenitoras e capilares sanguíneos invadem as cavidades deixadas pelos condrócitos mortos.
 - As células osteoprogenitoras diferenciam-se em osteoblastos.
 - A matriz óssea aprisiona os osteoblastos, transformando-os em osteócitos.

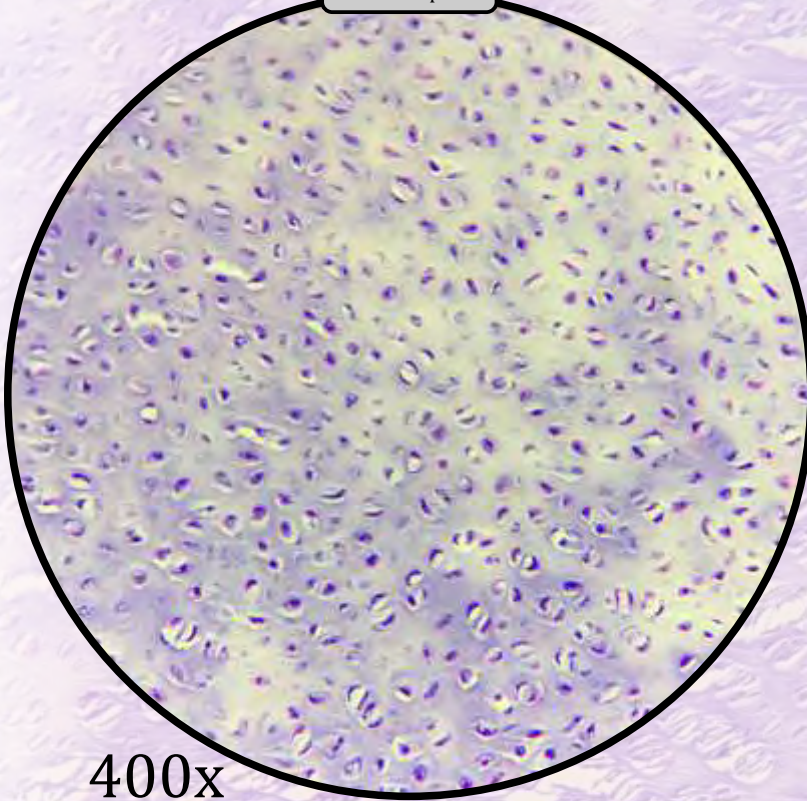
Epífise Óssea



ANOTAÇÕES

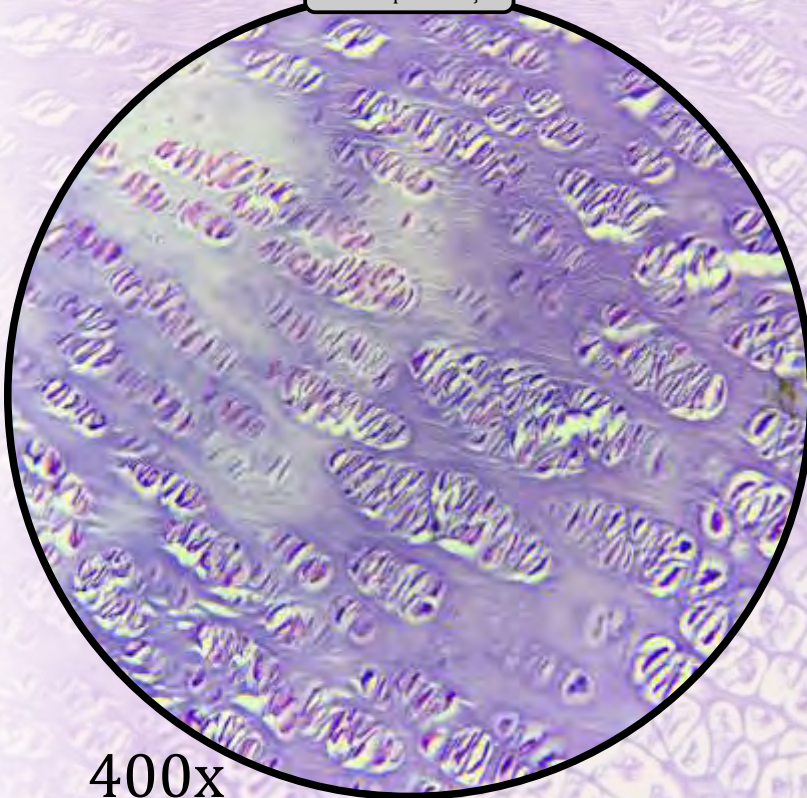


Zona de repouso



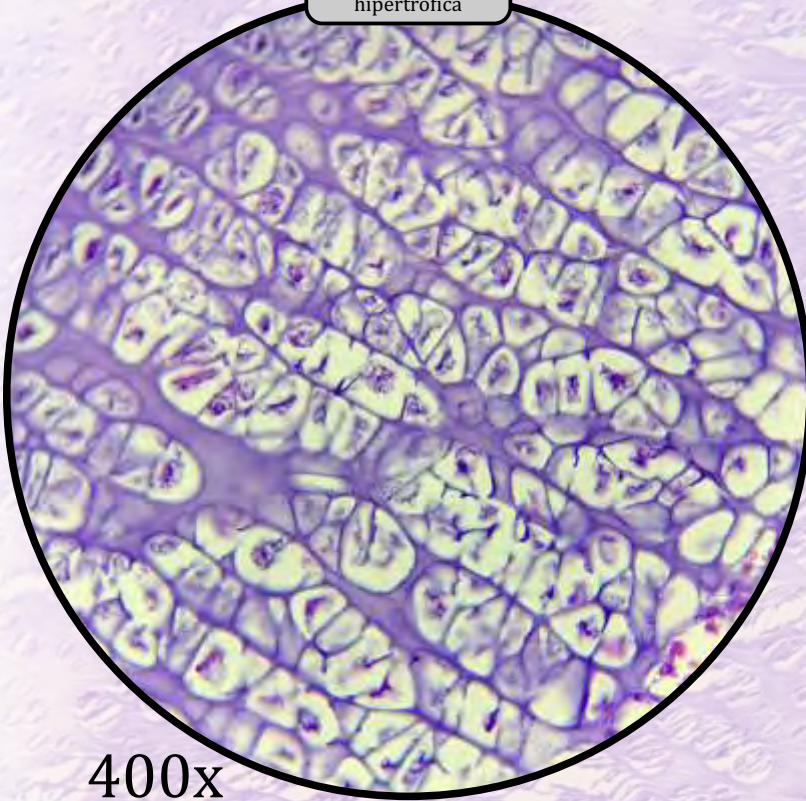
400x

Zona de proliferação

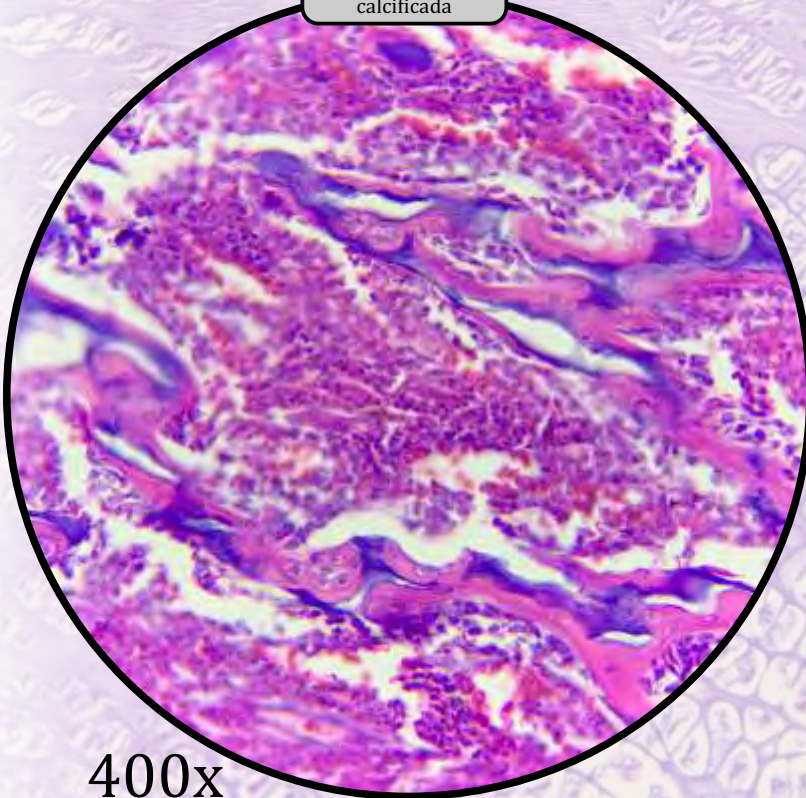


400x

ANOTAÇÕES

Zona de cartilagem
hipertrofica

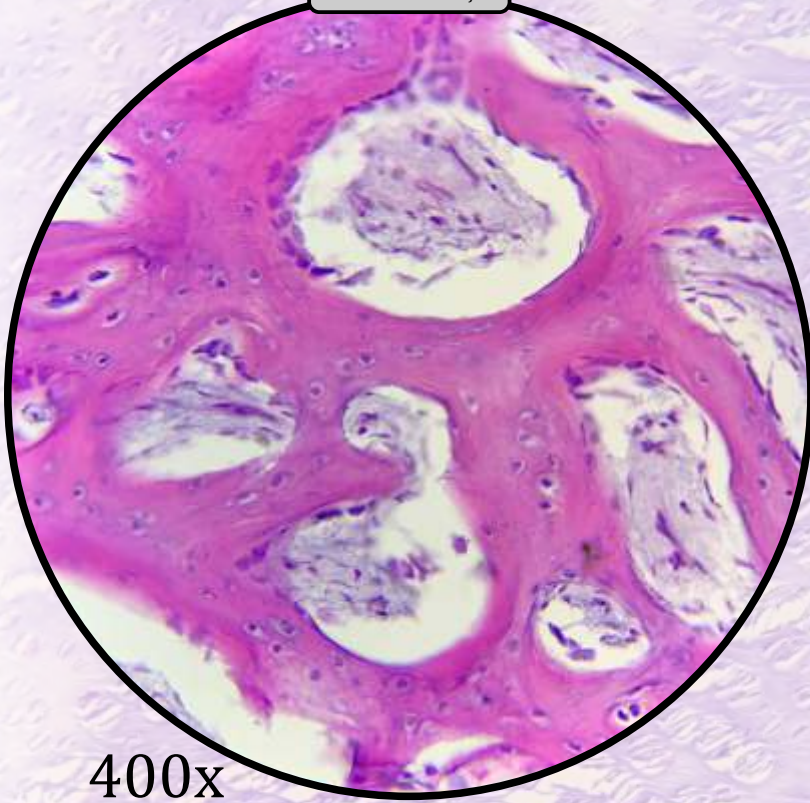
400x

Zona de cartilagem
calcificada

400x

ANOTAÇÕES

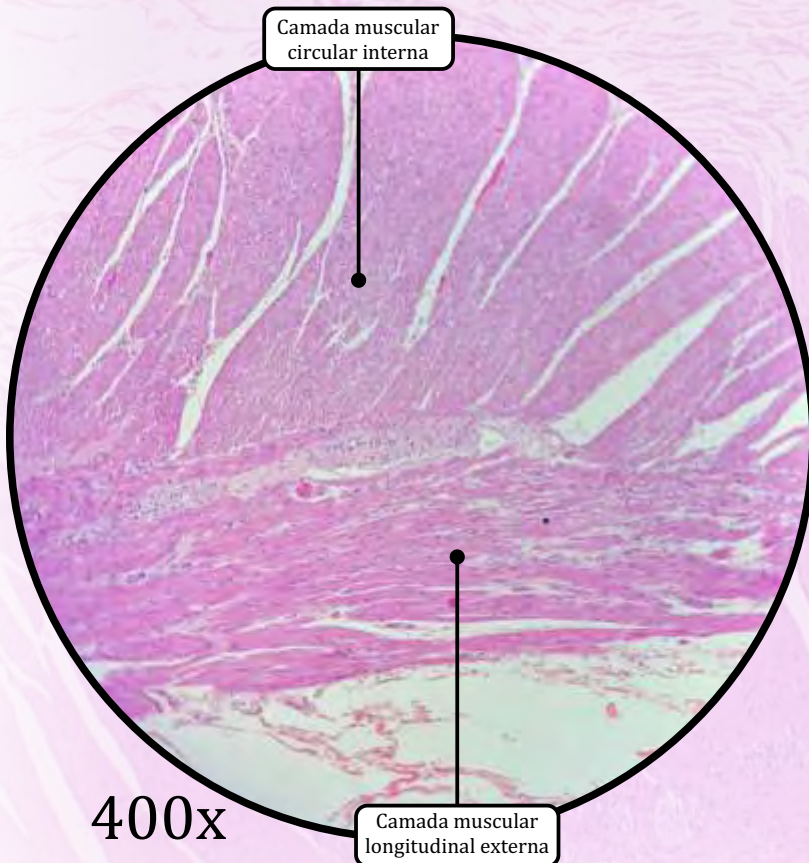
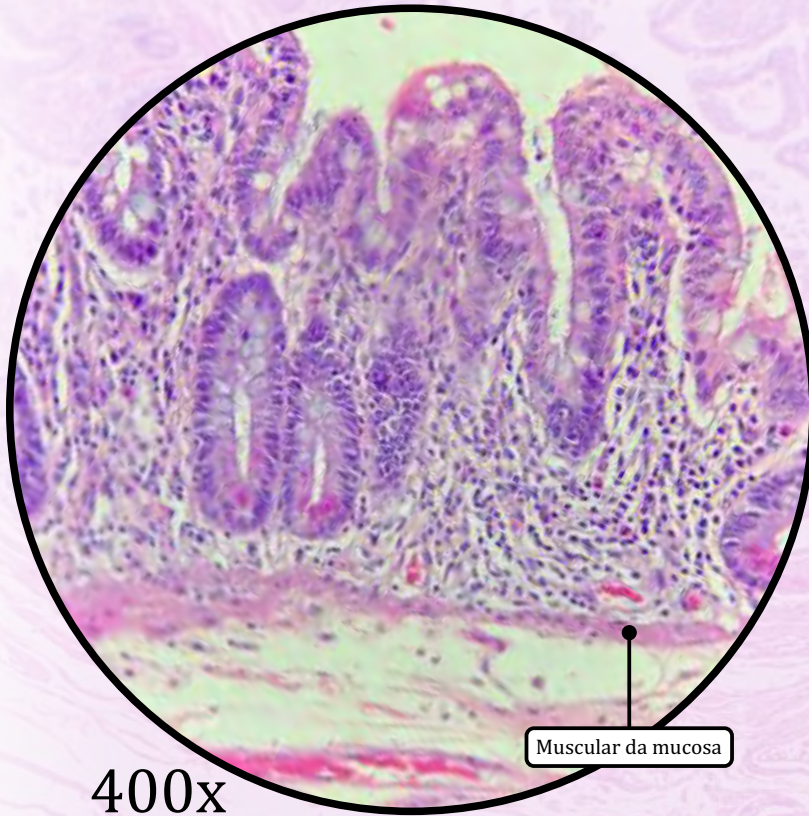
Zona de ossificação



400x

ANOTAÇÕES

Jejuno-íleo



Tecido Muscular Liso

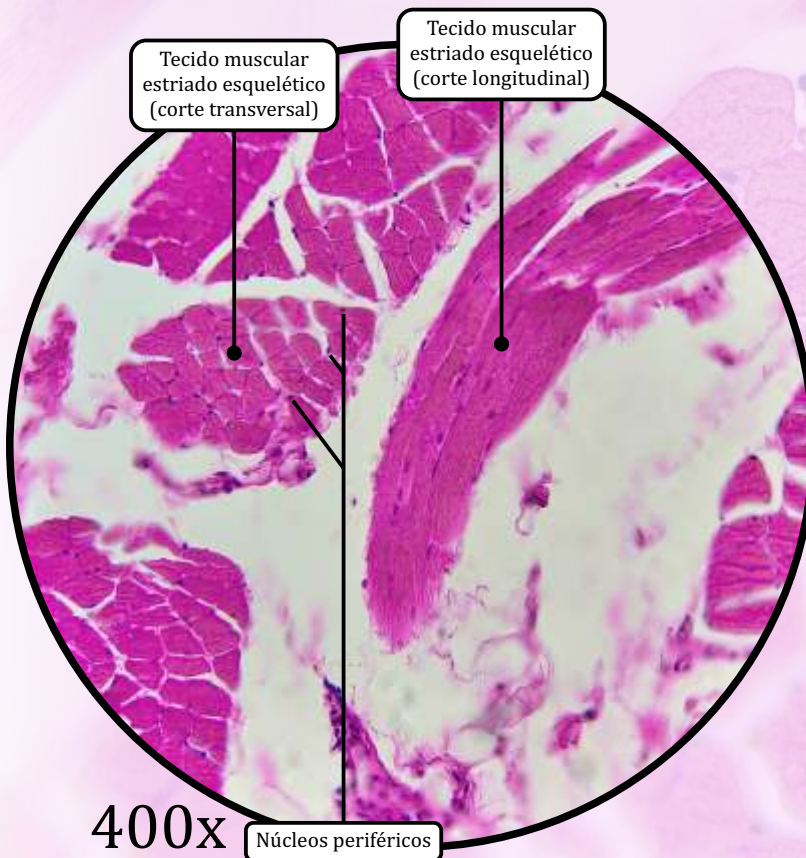
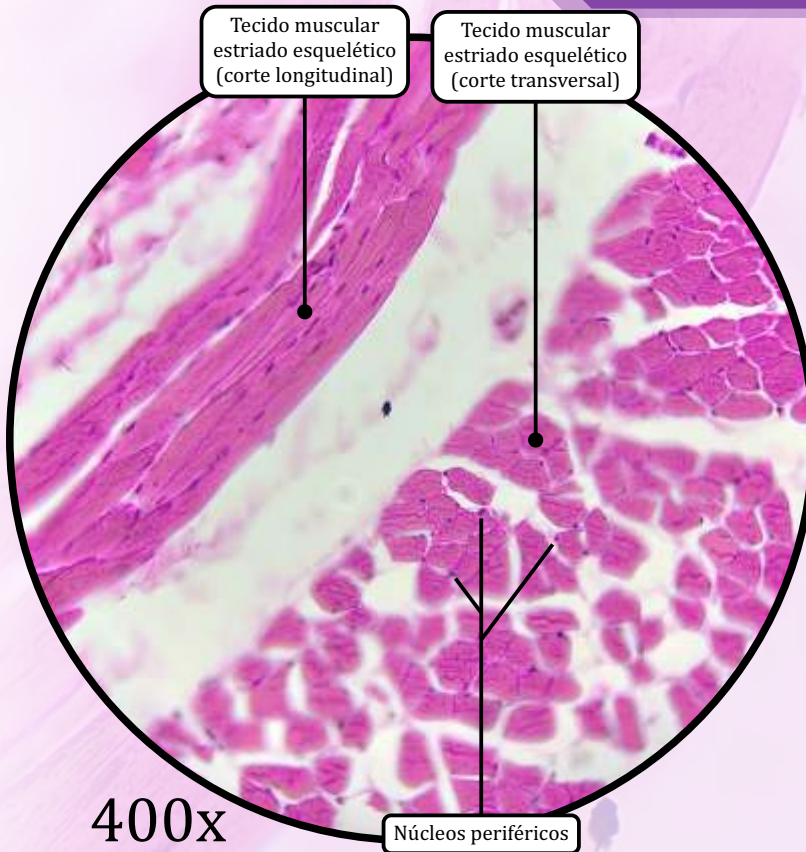
MUCOSA

- Muscular da mucosa: camada delgada que demarca o limite entre a mucosa e a submucosa.

MUSCULAR EXTERNA

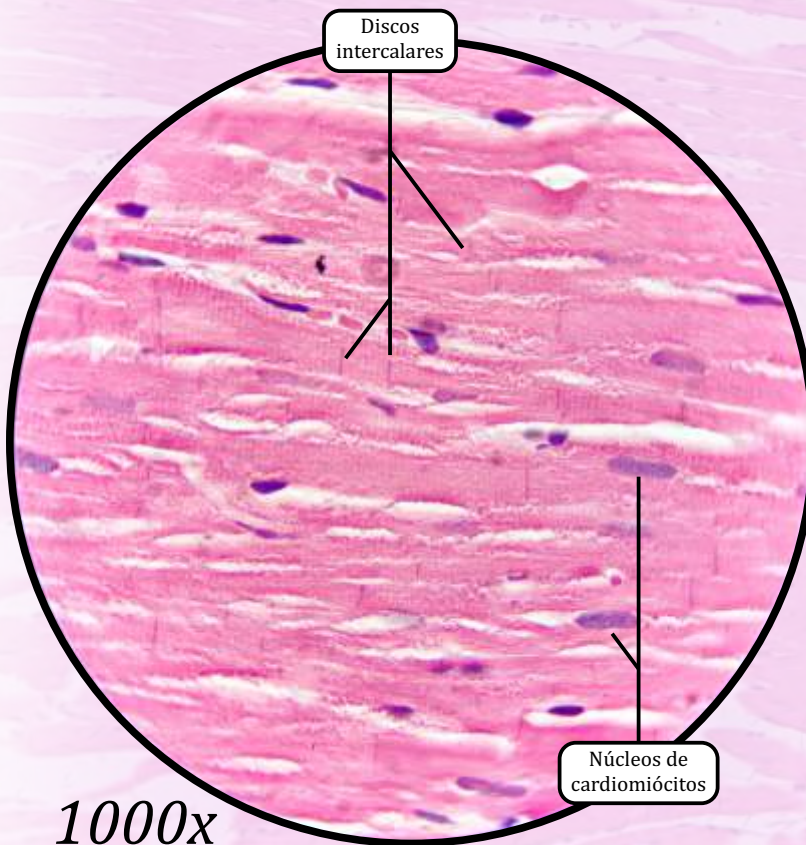
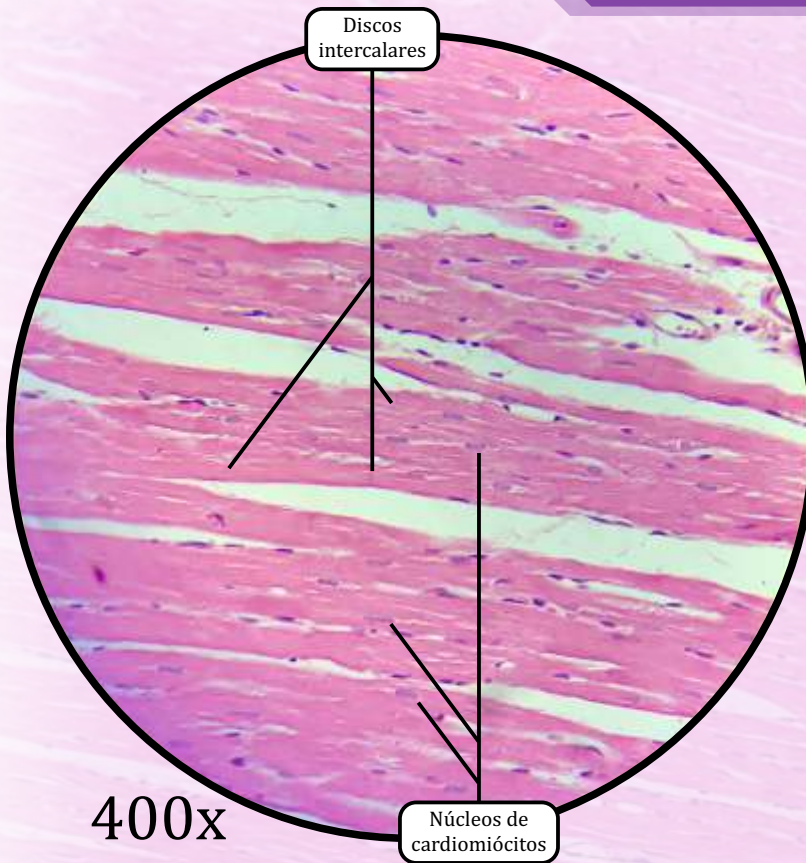
- Camada muscular circular interna.
- Camada muscular longitudinal externa.

Língua



Tecido Muscular Estriado Esquelético

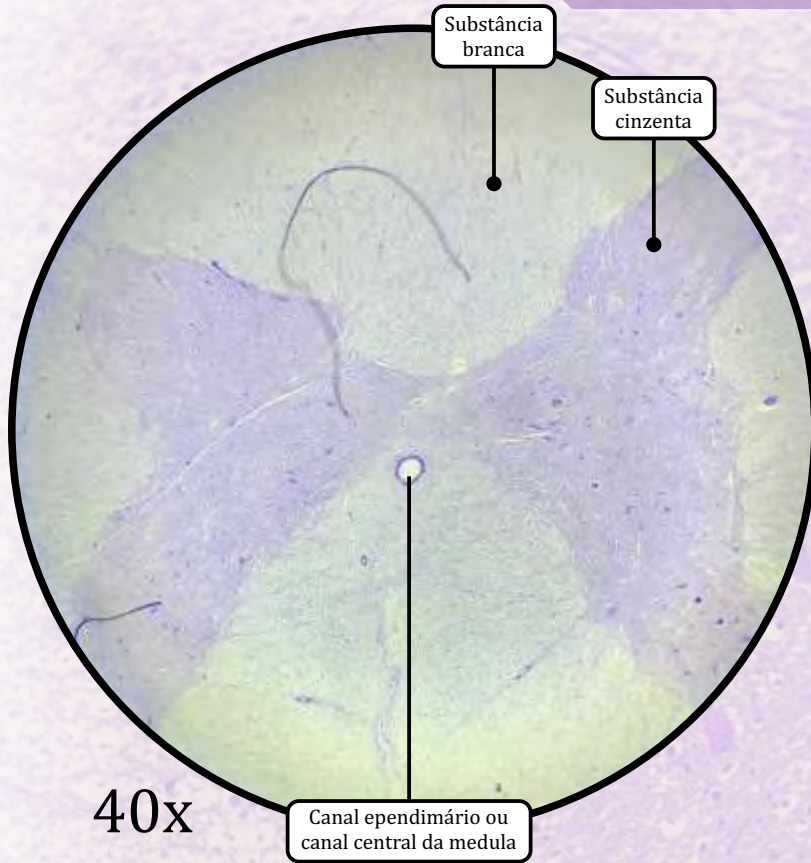
- O corpo da língua é formado, principalmente, por feixes de tecido muscular estriado esquelético, dispostos em três diferentes orientações.
- No plano da lâmina, identificam-se cortes longitudinais e transversais
- No corte dos feixes transversais, é possível observar os **núcleos periféricos** característicos dos miócitos.



Tecido Muscular Estriado Cardíaco

- As células musculares cardíacas, ou cardiomiócitos, possuem um ou dois núcleos, localizados centralmente. Os cardiomiócitos têm aspecto anastomosado.
- **Discos Intercalares**
 - Junções intercelulares especializadas que unem os cardiomiócitos.
 - Podem ser visualizados em cardiomiócitos cortados **longitudinalmente**.
 - São compostos por:
 - **junções comunicantes;**
 - **zônulas de adesão;**
 - **desmossomos.**

Medula Espinhal

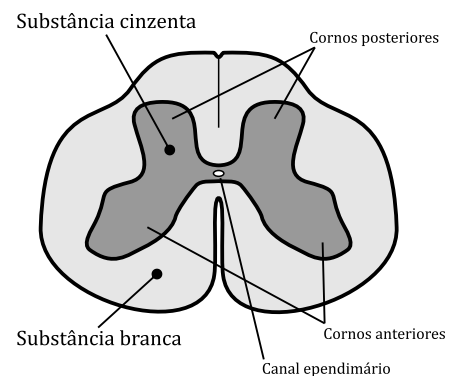
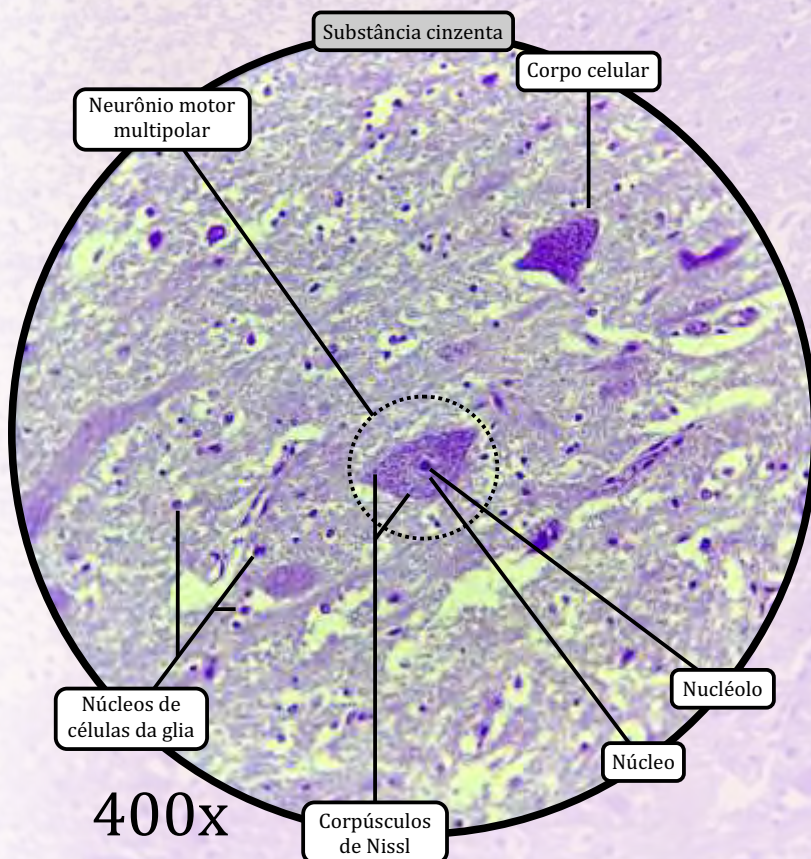


Substância Branca

- Contém axônios mielinizados, oligodendrócitos e outras células da glia.
- Não contém corpos celulares de neurônios.
- Sua coloração branca deve-se justamente à mielinização (bainhas de mielina) dos axônios.

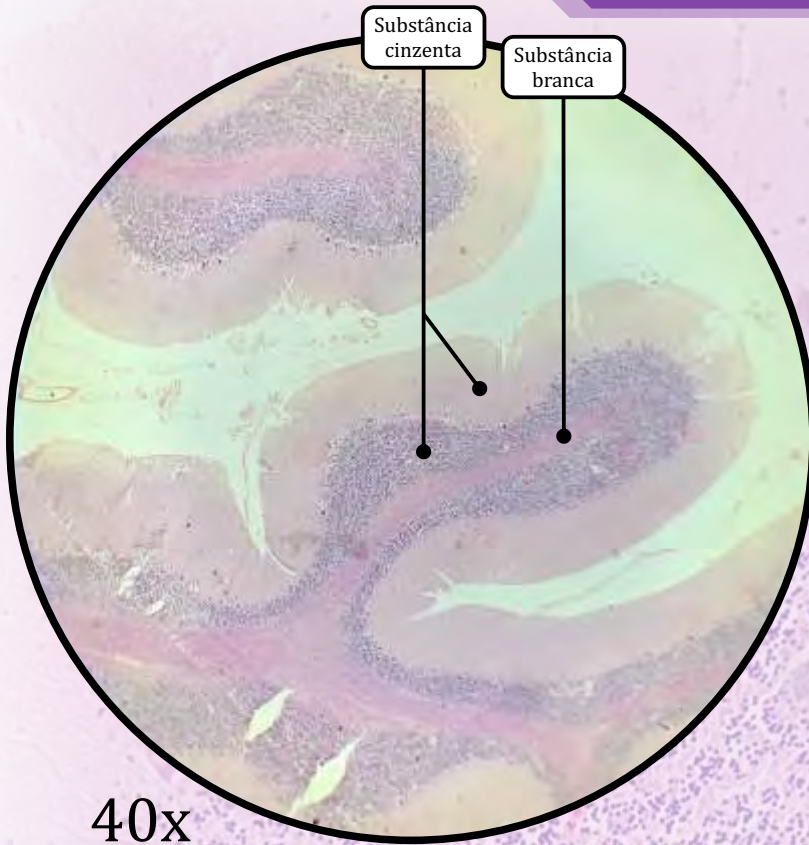
Substância Cinzenta

- Corresponde à porção interna (o “H” medular).
- Contém corpos celulares de neurônios, dendritos, axônios e células da glia.
- Contém os **neurônios motores multipolares**.
 - **Núcleo e nucléolo** visíveis.
 - **Corpúsculos de Nissl**: grânulos visíveis no citoplasma; são **aglomerados de retículo endoplasmático granuloso - REG**.



Representação esquemática da medula espinhal

Cerebelo

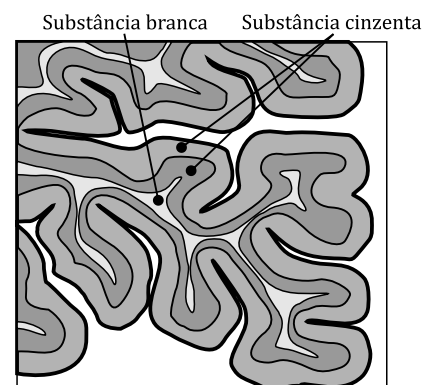
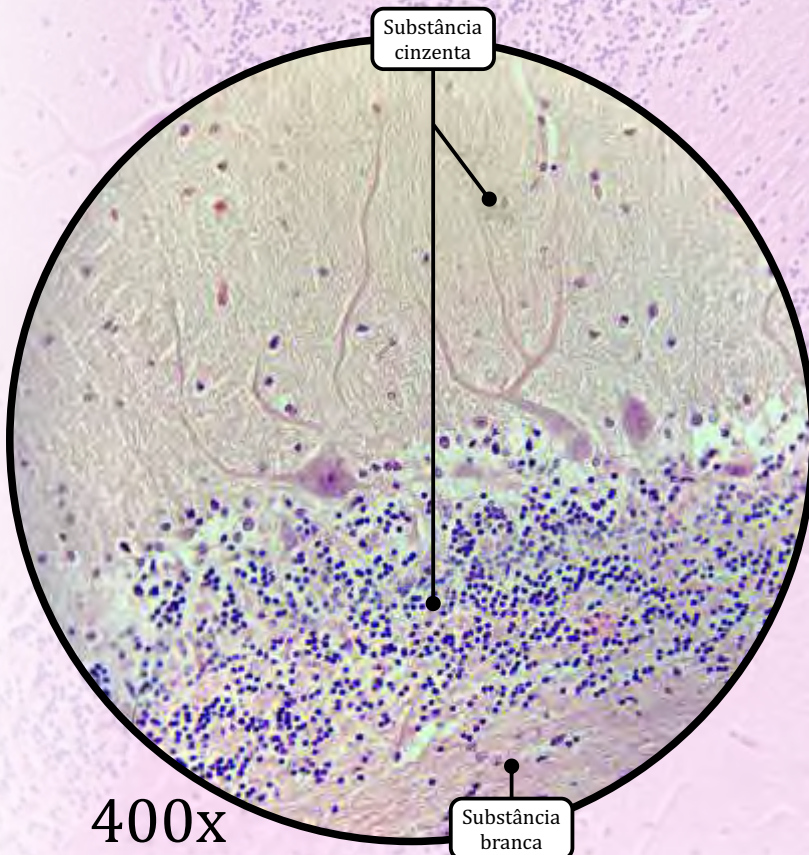


Substância Cinzenta

- Contém todos os componentes do sistema nervoso, como **corpos celulares de neurônios, dendritos, porções iniciais de axônios e células da glia.**

Substância Branca

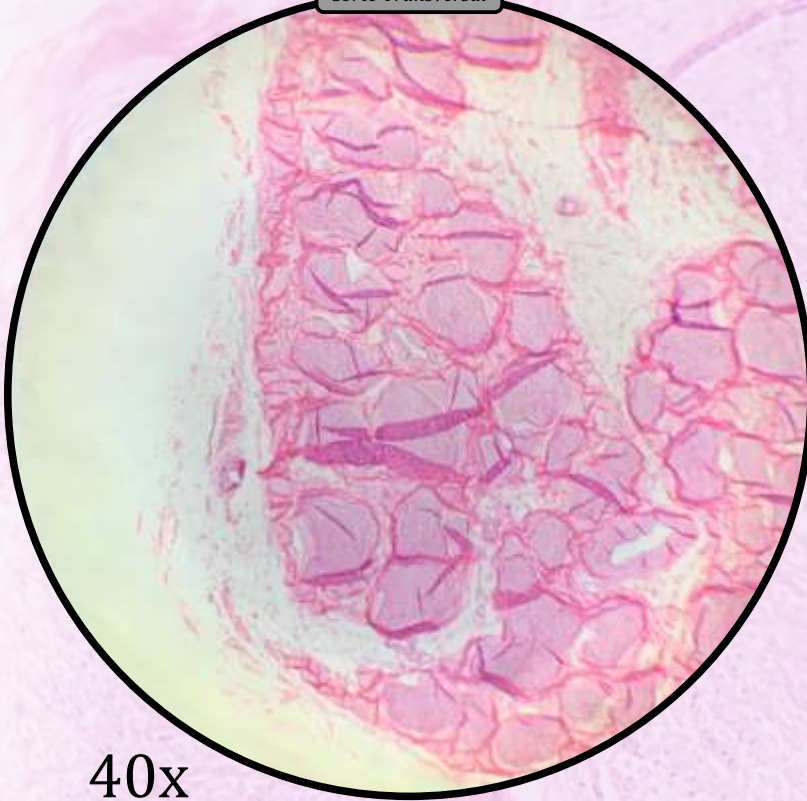
- Contém **axônios mielinizados, oligodendrócitos e outras células da glia.**
 - **Não contém corpos celulares de neurônios.**
 - Sua coloração branca deve-se justamente à **mielinização** (bainhas de mielina) dos axônios.



Representação esquemática do cerebelo (corte)

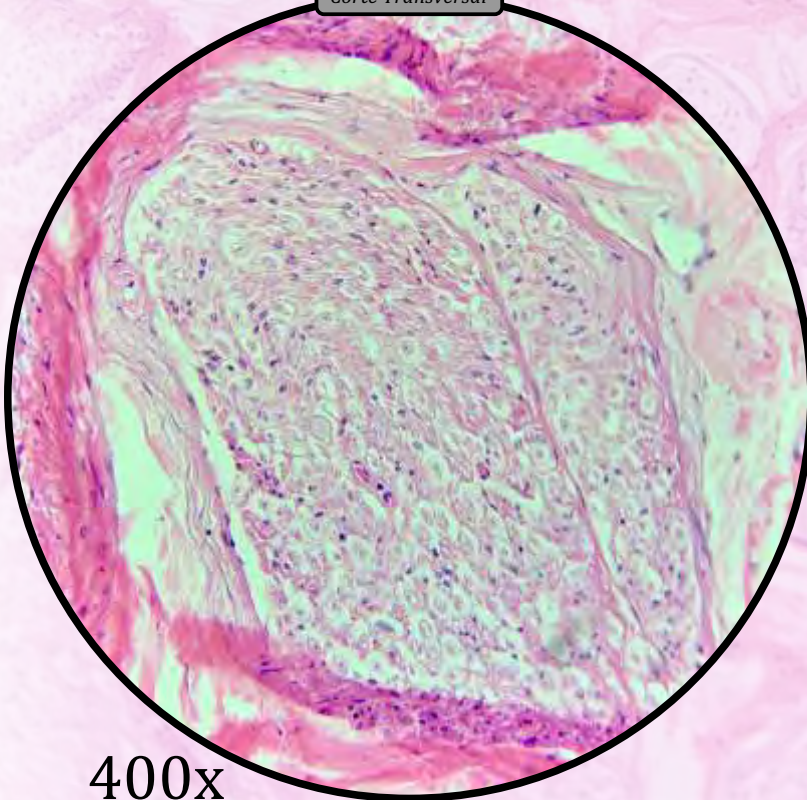
Nervo Ciático

Corte Transversal



40x

Corte Transversal



400x

Epineuro

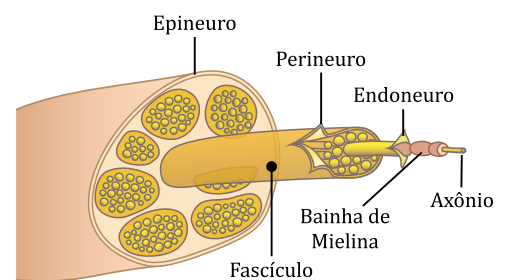
- Revestimento composto por tecido conjuntivo propriamente dito denso.
- Reveste o nervo e preenche os espaços entre os feixes de fibras nervosas.

Perineuro

- Bainha de células achatadas e justapostas que reveste as fibras nervosas onde se encontram os axônios.

Endoneuro

- Envoltório conjuntivo de **fibras reticulares (colágeno tipo III)** sintetizadas pelas células de Schwann.



Representação esquemática do nervo ciático

HISTOLOGIA DOS SISTEMAS

Sistema Cardiovascular

Sistema Digestório e Glândulas Anexas

Sistema Endócrino

Sistema Linfoide

Sistema Nervoso

Sistema Reprodutor Feminino

Sistema Reprodutor Masculino

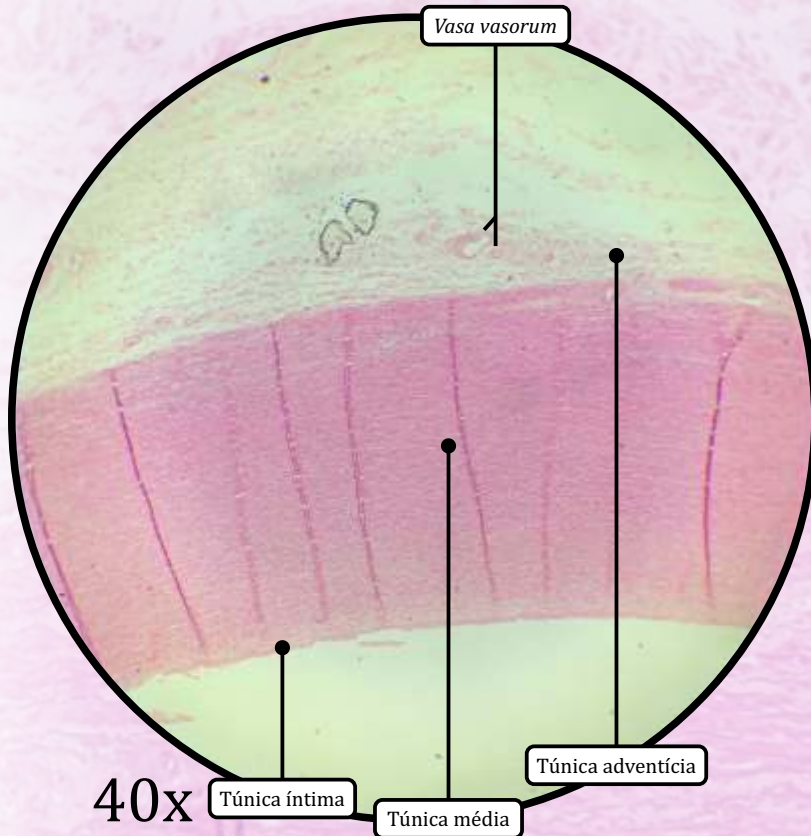
Sistema Respiratório

Sistema Tegumentar

Sistema Urinário

Sistema Fotorreceptor

Artéria de Grande Calibre (Aorta)

**Túnica Íntima**


- **Endotélio** (epitélio de revestimento simples pavimentoso).
- Subendotélio (tecido conjuntivo propriamente dito frouxo).
- Lâmina elástica limitante interna.

Túnica Média

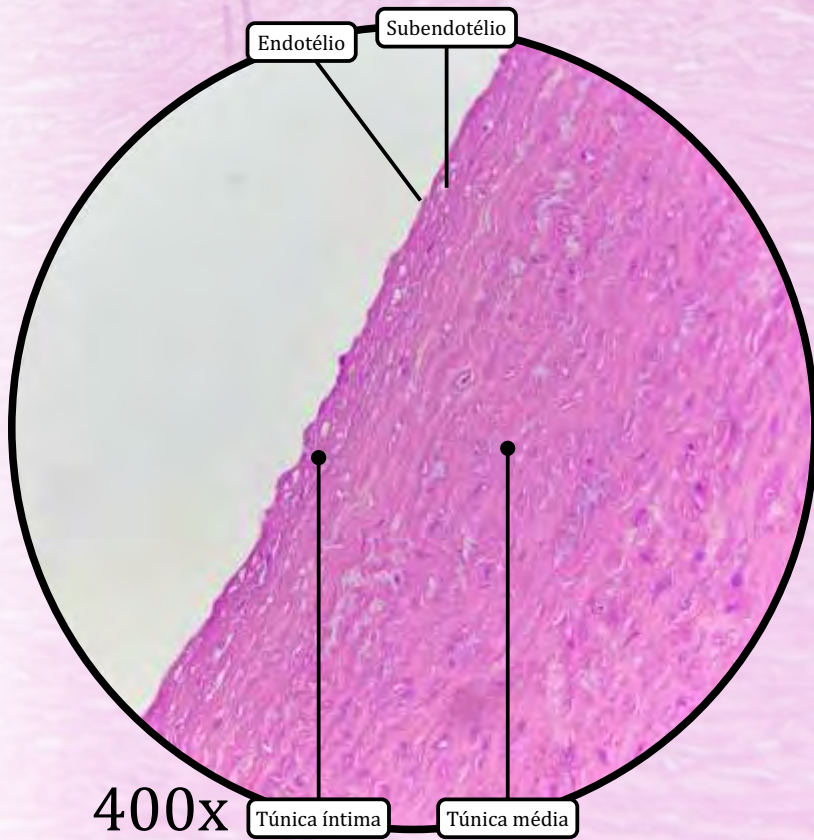
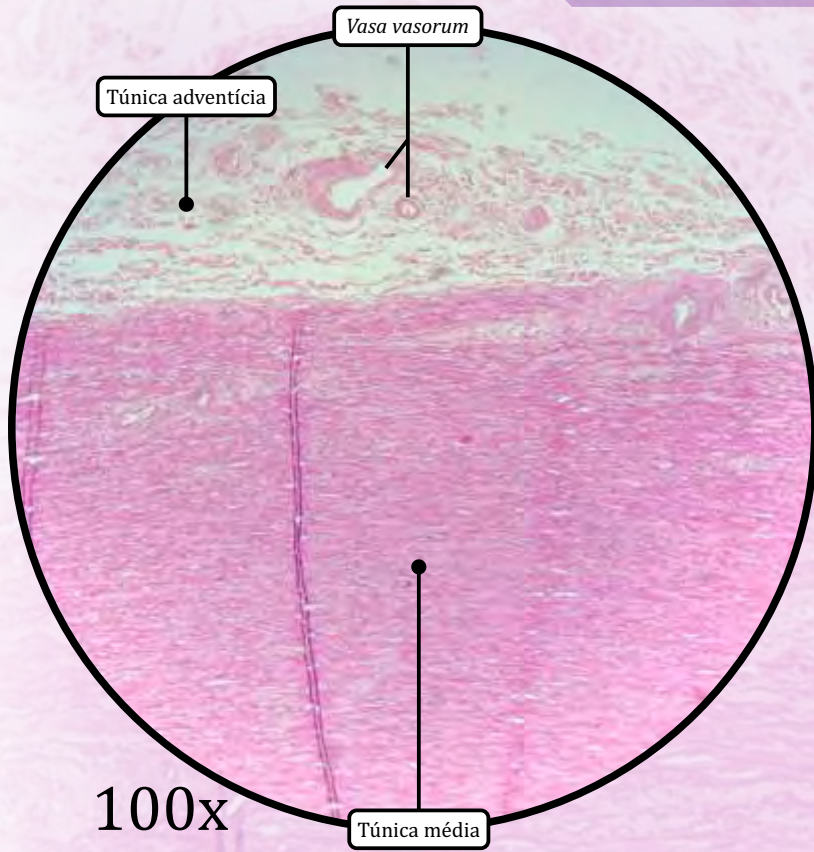
- **Tecido muscular liso.**
- Fibras elásticas, fibras reticulares, proteoglicanas e glicoproteínas.
- Lâmina elástica limitante externa.

Túnica Adventícia

- Pouco desenvolvida em grandes artérias elásticas, como a aorta.
- Tecido conjuntivo propriamente dito.
- **Colágeno tipo I e fibras elásticas.**
- **Vasa vasorum** (“vasos dos vasos”); mais frequentes em veias do que em artérias
 - Função: nutrição. As camadas são espessas para serem nutridas por difusão a partir da luz.

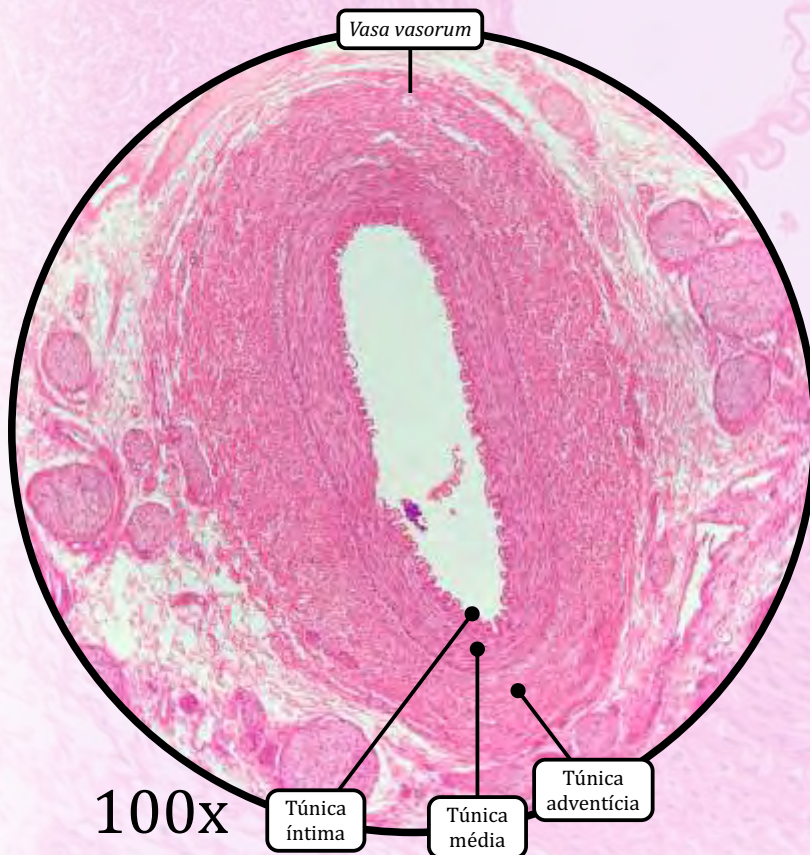
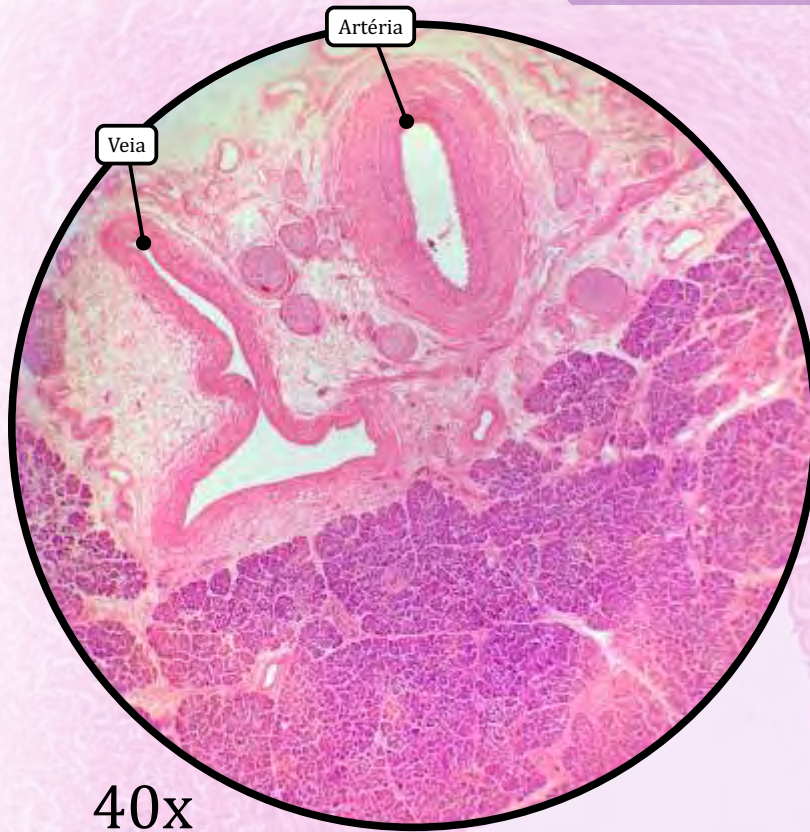


Artéria de Grande Calibre (Aorta)



ANOTAÇÕES

Artéria de Calibre Médio (muscular)



- Proporcionalmente, **as artérias possuem uma túnica média mais espessa** do que as veias.
- Já **as veias possuem uma túnica adventícia mais espessa** do que as artérias.

Túnica Íntima

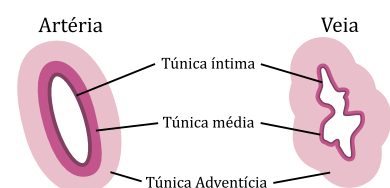
- **Endotélio** (epitélio de revestimento simples pavimentoso).
- Subendotélio (**tecido conjuntivo propriamente dito frouxo**).
- Lâmina elástica limitante interna (apenas nas artérias de maior calibre).

Túnica Média

- **Tecido muscular liso.**
- Fibras elásticas, fibras reticulares, proteoglicanas e glicoproteínas.
- Lâmina elástica limitante externa:
 - tem a função de estabilizar a pressão do fluxo sanguíneo.

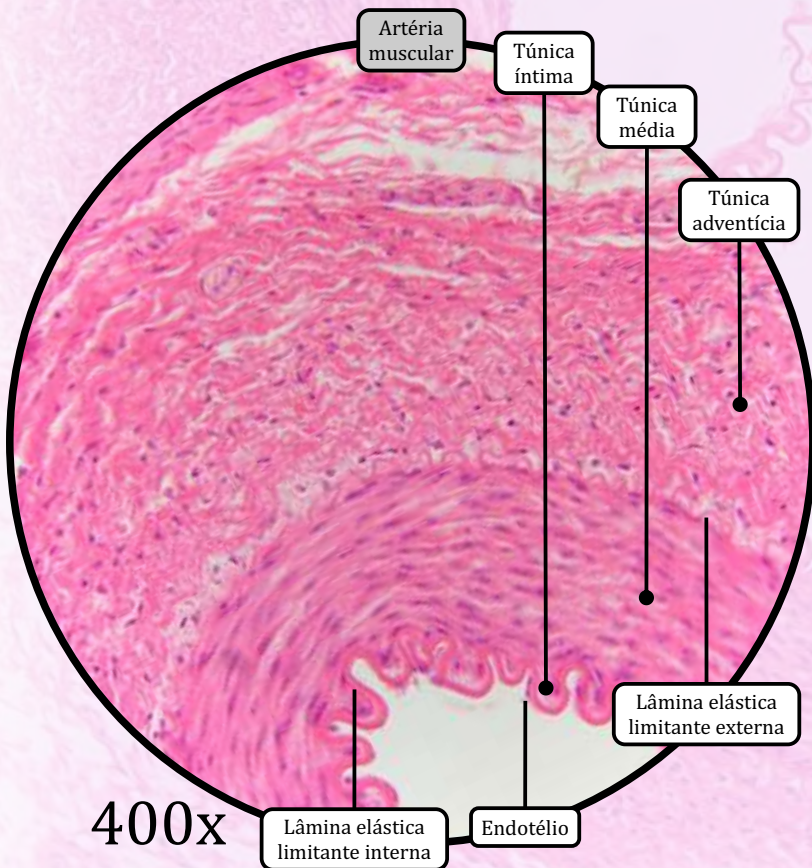
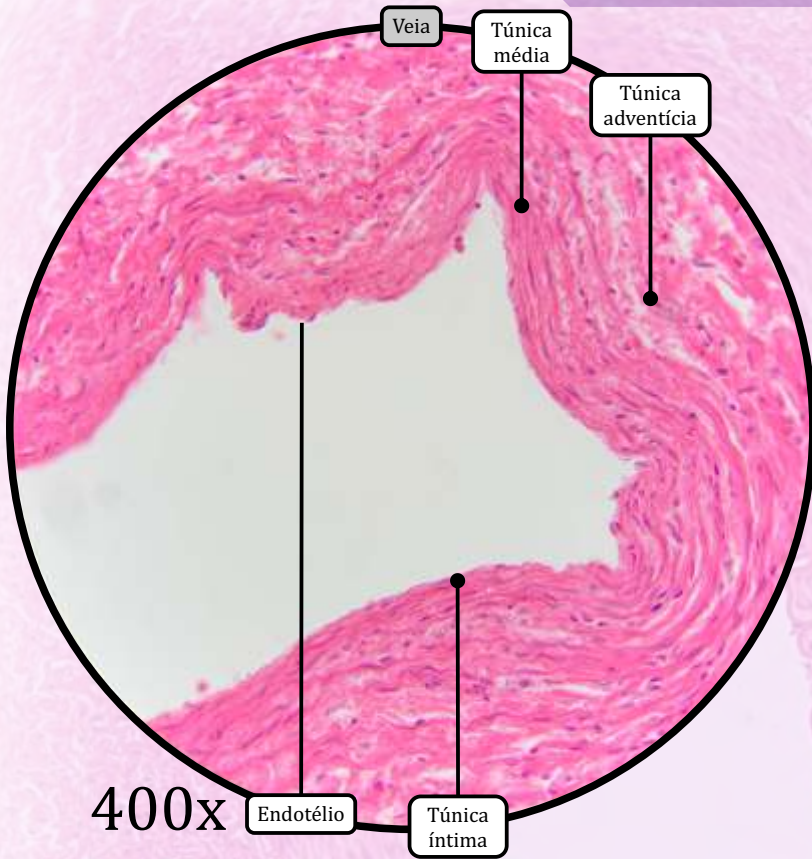
Túnica Adventícia

- Tecido conjuntivo propriamente dito.
- **Colágeno tipo I e fibras elásticas.**
- **Vasa vasorum** (“vasos dos vasos”); mais frequentes em veias do que em artérias:
 - provêm as túnicas adventícia e média com metabólitos, pois as camadas são espessas, para serem nutridas por difusão a partir da luz.



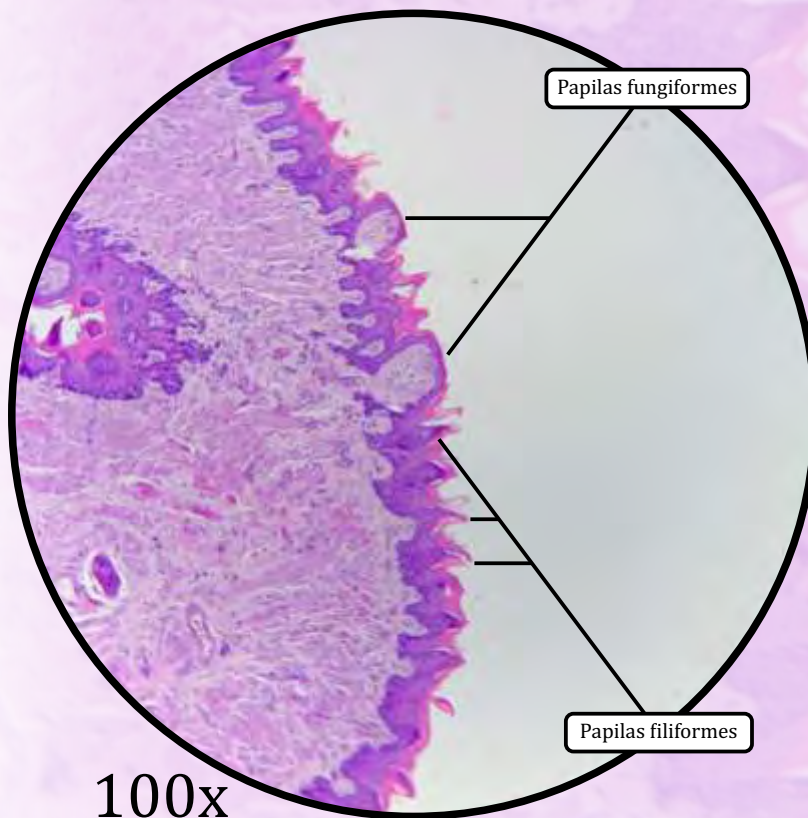
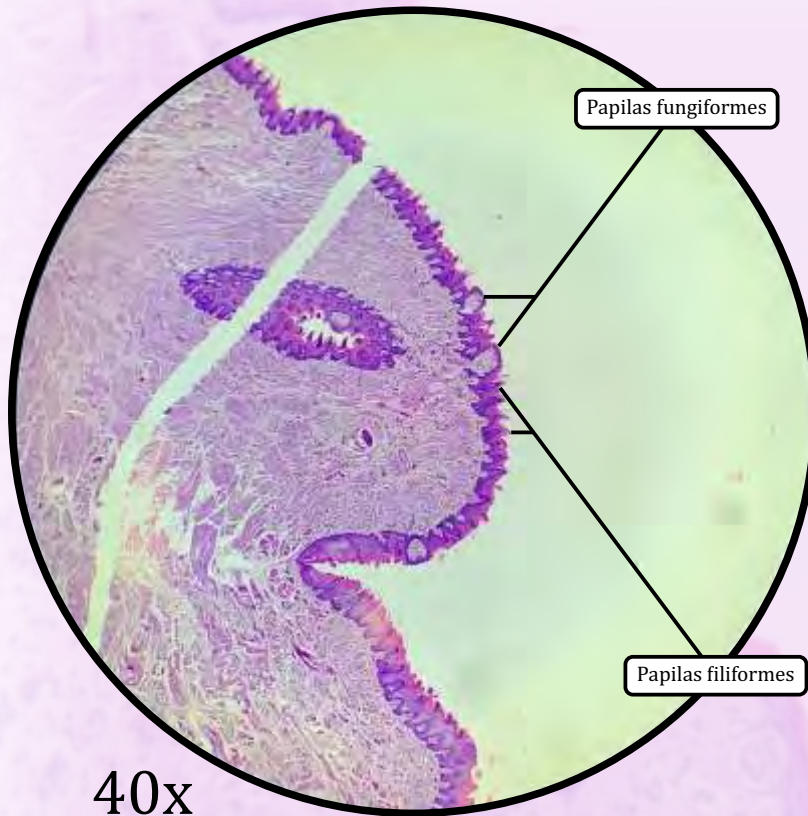
Comparação esquemática entre as túnicas de uma artéria e uma veia de calibre médio

Artéria de calibre médio (muscular)



ANOTAÇÕES

Língua

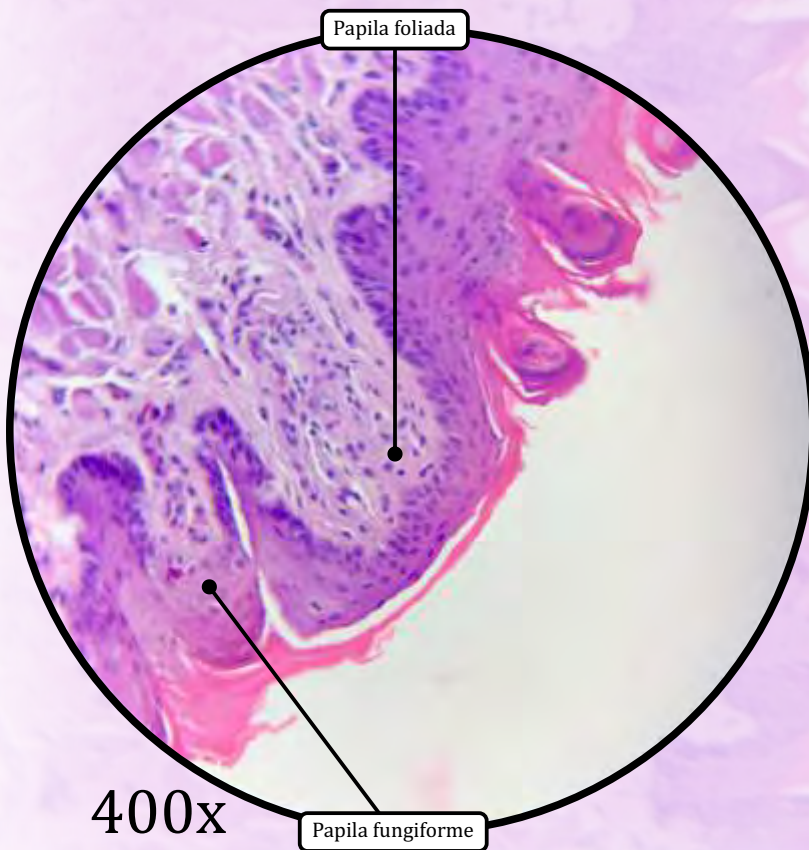
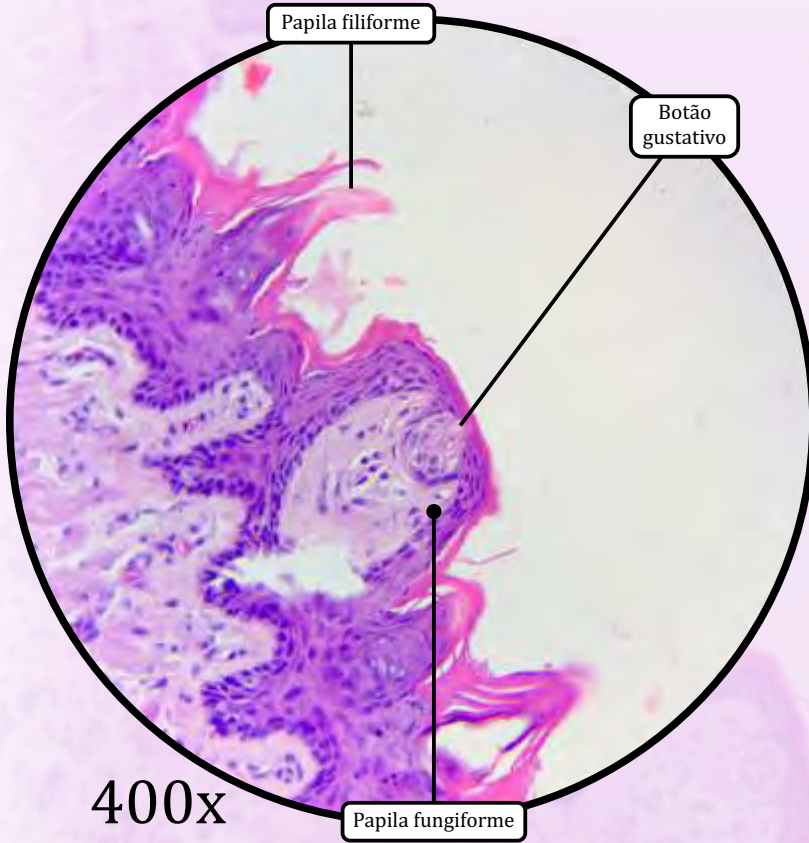


- A superfície ventral (inferior) da língua apresenta-se lisa, enquanto a superfície dorsal (superior) é irregular, sendo recoberta por papilas linguais.

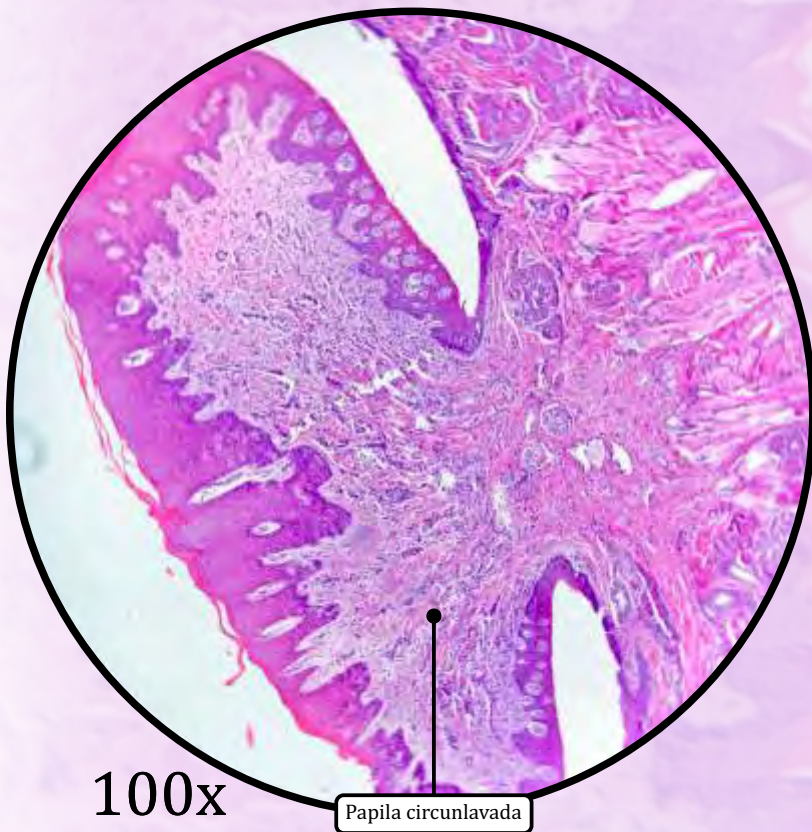
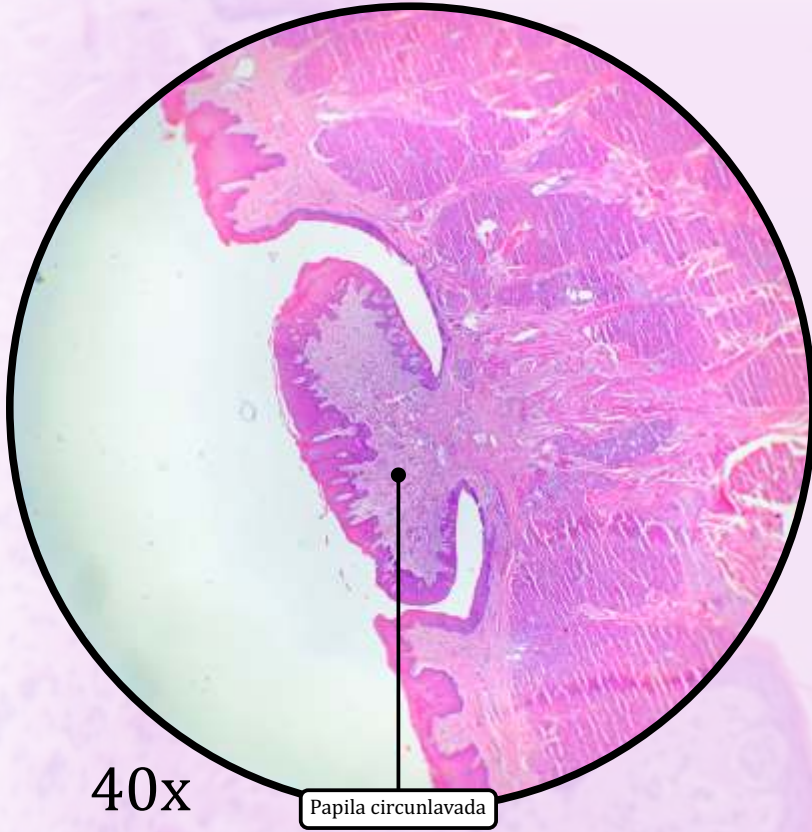
MUCOSA

- Epitélio estratificado pavimentoso não queratinizado.
- Lâmina própria de tecido conjuntivo.
- O corpo da língua é formado, principalmente, por **feixes de tecido muscular estriado esquelético** dispostos em três diferentes orientações.
- As papilas linguais são elevações do epitélio e da lâmina própria que assumem diferentes formas e funções:
 - **papilas filiformes**, sem botões gustativos;
 - **papilas fungiformes**, com poucos botões gustativos;
 - **papilas foliadas**, com muitos botões gustativos, pouco desenvolvidas em humanos;
 - **papilas circunvaladas**, distribuídas na região do “V” lingual; apresentam glândulas de Von Ebner (serosas, secretam lipase lingual).
- **Botões gustativos**: estruturas especializadas com células gustativas, detectoras de substâncias que detectam o sabor.
- Glândulas salivares menores:
 - glândulas serosas, secretam enzimas digestivas.
 - glândulas mucosas, secretam mucina (glicoproteínas).

Língua

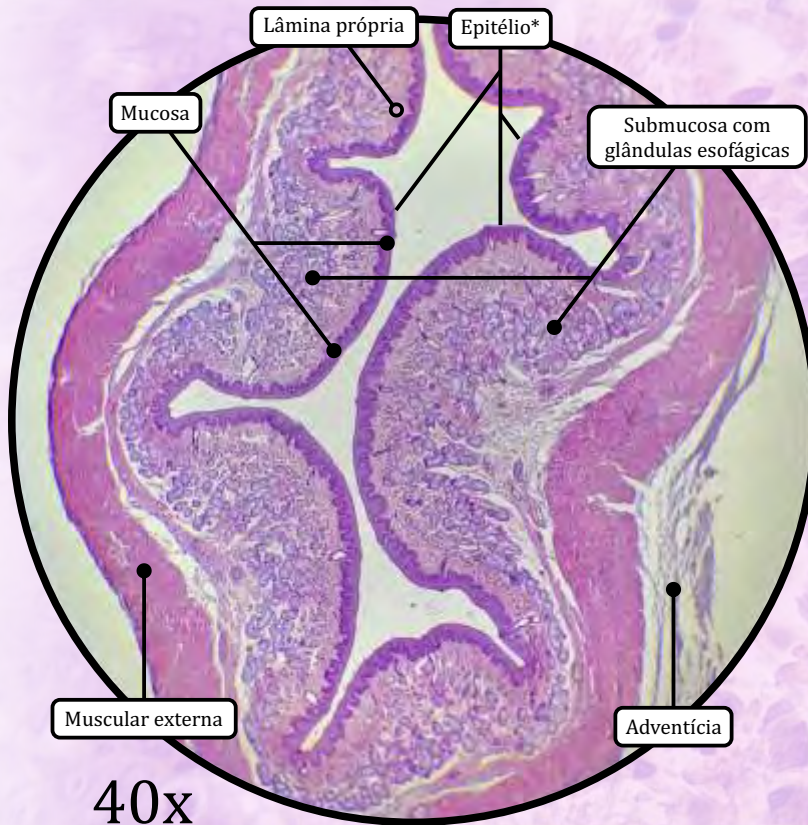


ANOTAÇÕES

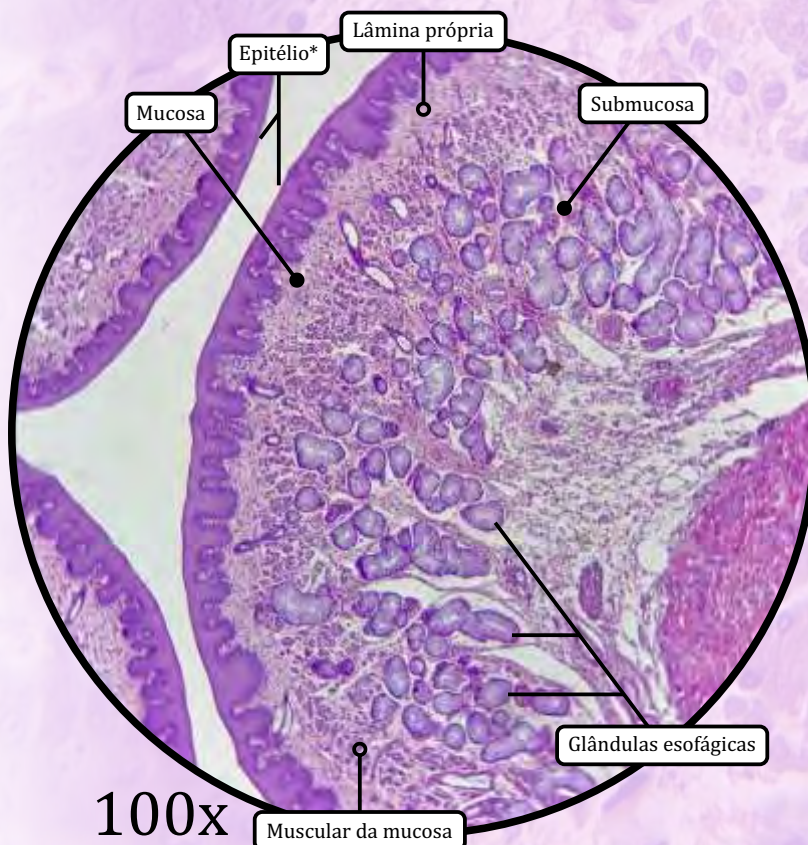


ANOTAÇÕES

Esôfago



* Epitélio de revestimento estratificado pavimentosso não-queratinizado



MUCOSA

- Epitélio de revestimento estratificado pavimentosso não queratinizado.
- Lâmina própria de tecido conjuntivo propriamente dito frouxo.
- Muscular da mucosa de tecido muscular liso.

SUBMUCOSA

- Tecido conjuntivo propriamente dito denso não modelado.
- Presença de **glândulas esofágicas** que secretam **muco** para facilitar o transporte de alimento e proteger a mucosa.
 - Apenas o esôfago e o duodeno possuem glândulas na submucosa.
- O plexo submucoso de Meissner faz a inervação motora para a muscular da mucosa.
 - A visualização nas lâminas é difícil.

MUSCULAR EXTERNA

- Camada muscular circular interna.
- Camada muscular longitudinal externa.
- Plexo de Auerbach (ou plexo mioentérico) faz a inervação motora para a muscular externa.

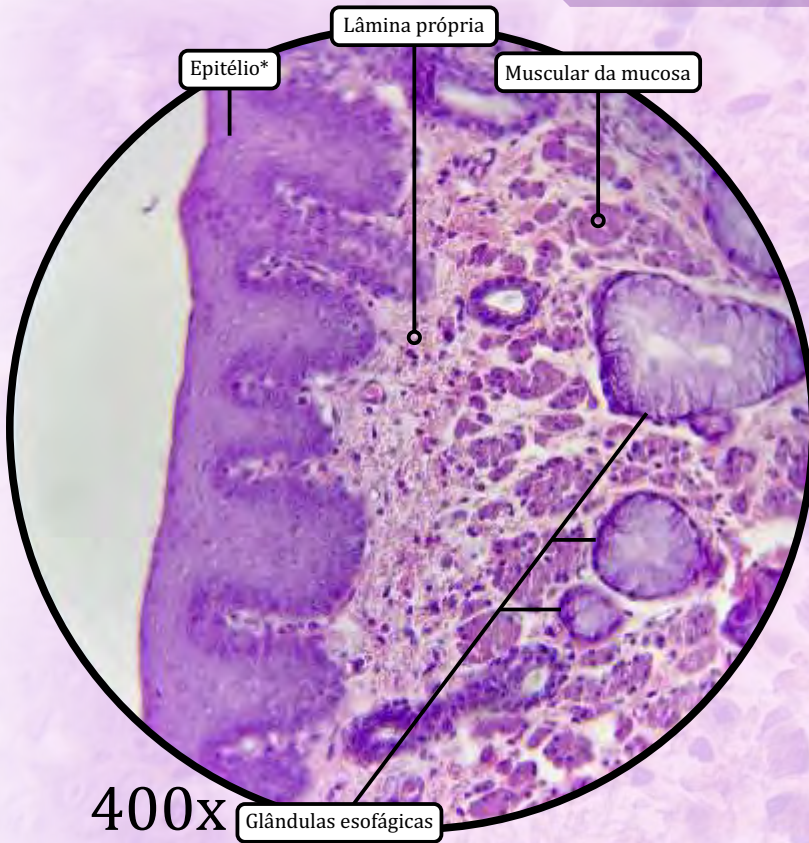
ADVENTÍCIA

- Revestimento da maior parte do esôfago.
- Tecido conjuntivo propriamente dito denso não modelado.

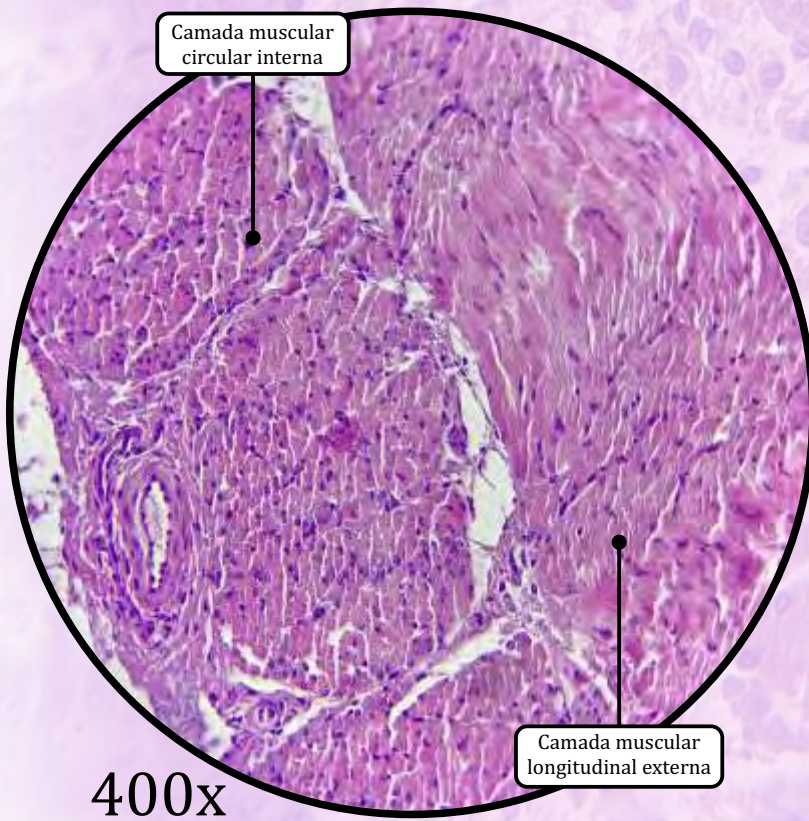
SEROSA

- Revestimento da porção abdominal do esôfago (após a passagem pelo diafragma).
- Tecido conjuntivo propriamente dito frouxo e mesotélio.

Esôfago

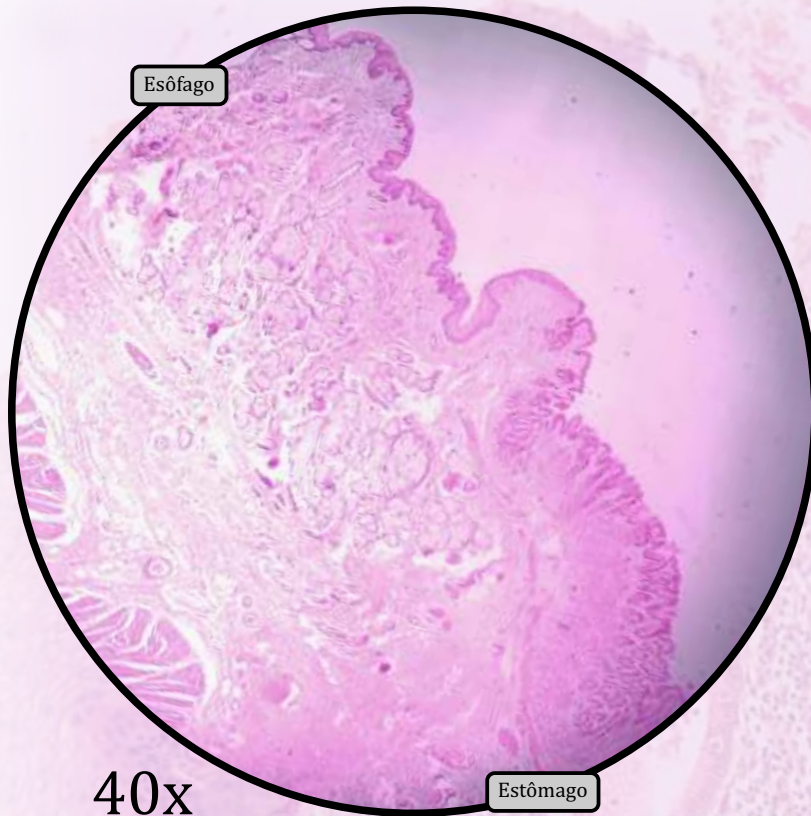


* Epitélio de revestimento estratificado pavimentoso não queratinizado



ANOTAÇÕES

Cárdia ou Junção Gastroesofágica



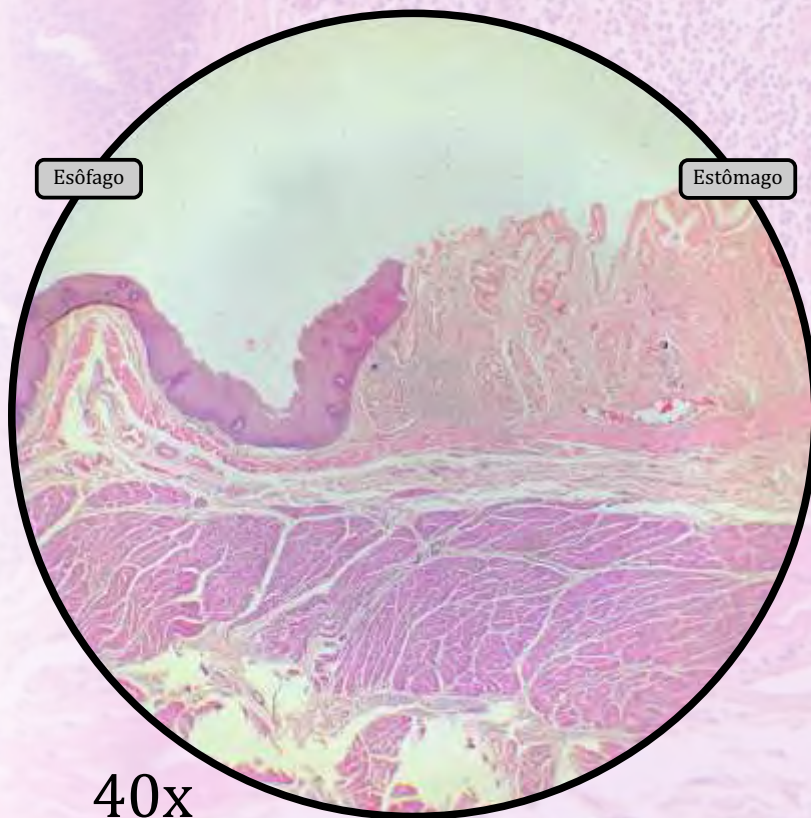
- A cárdia, ou junção gastroesofágica, delimita a transição entre o esôfago e o estômago. Apesar de não existir um esfíncter anatômico, em condições normais, essa junção é capaz de prevenir o refluxo do ácido gástrico para o esôfago.

MUCOSA

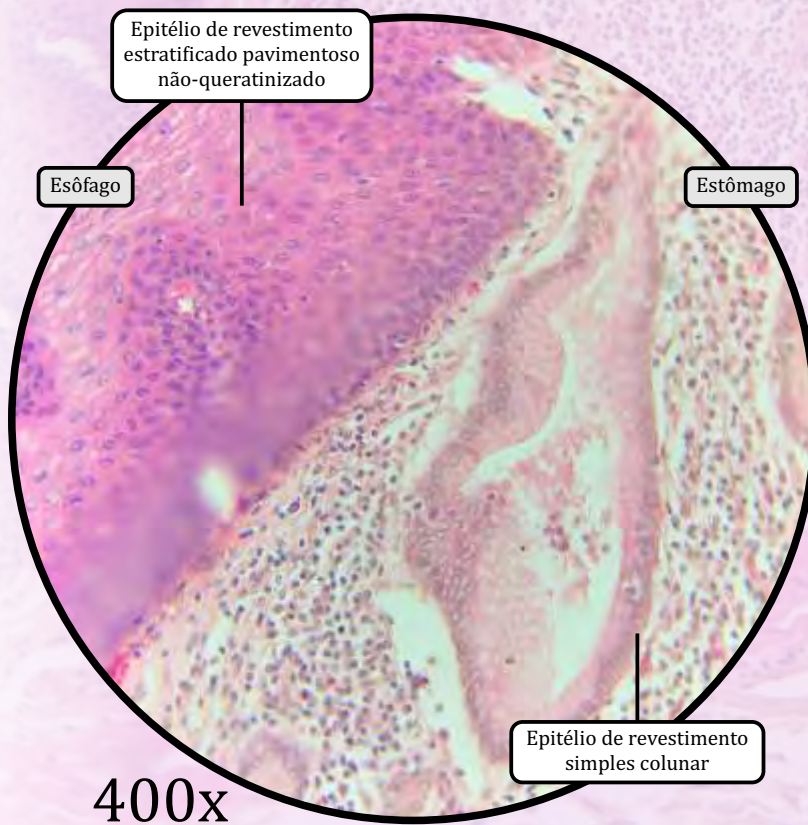
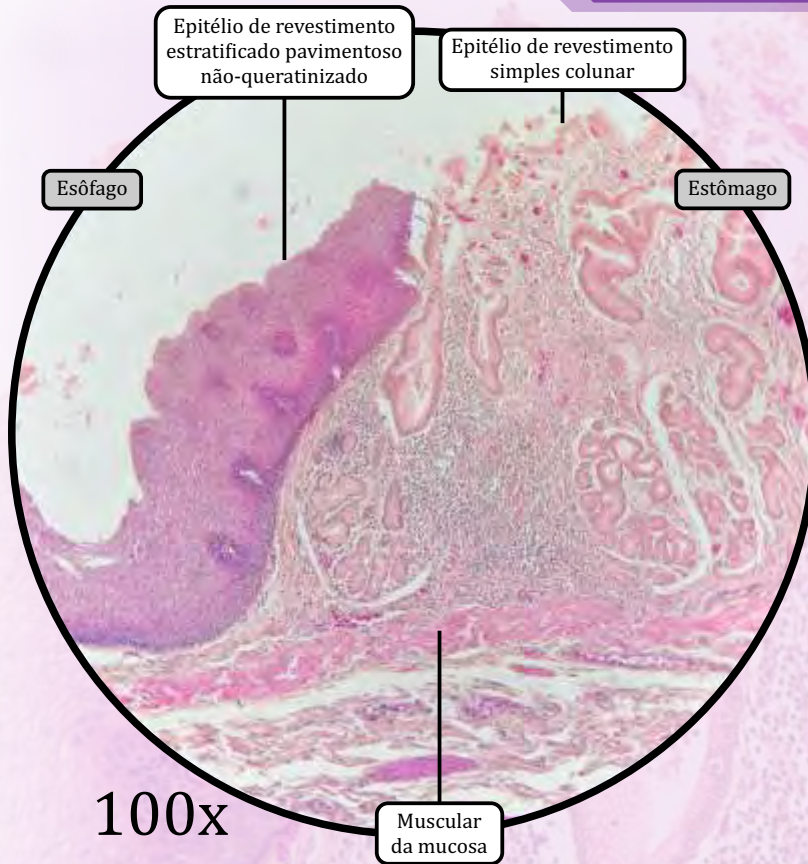
- Observa-se a **transição brusca do epitélio esofágico para o epitélio gástrico**:
 - o epitélio esofágico é um epitélio de revestimento estratificado pavimentoso não queratinizado;
 - o epitélio gástrico é um epitélio de revestimento simples colunar.

SUBMUCOSA, MUSCULAR EXTERNA e SEROSA

- Características idênticas às do esôfago e às do estômago, nas porções respectivas.

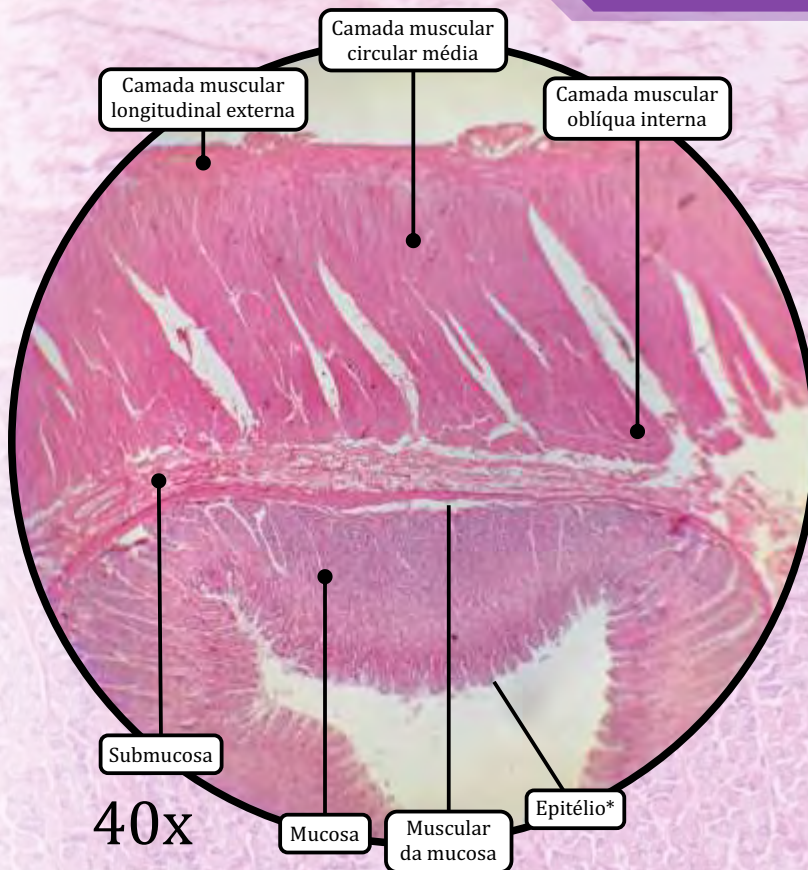


Cárdia ou Junção Gastroesofágica

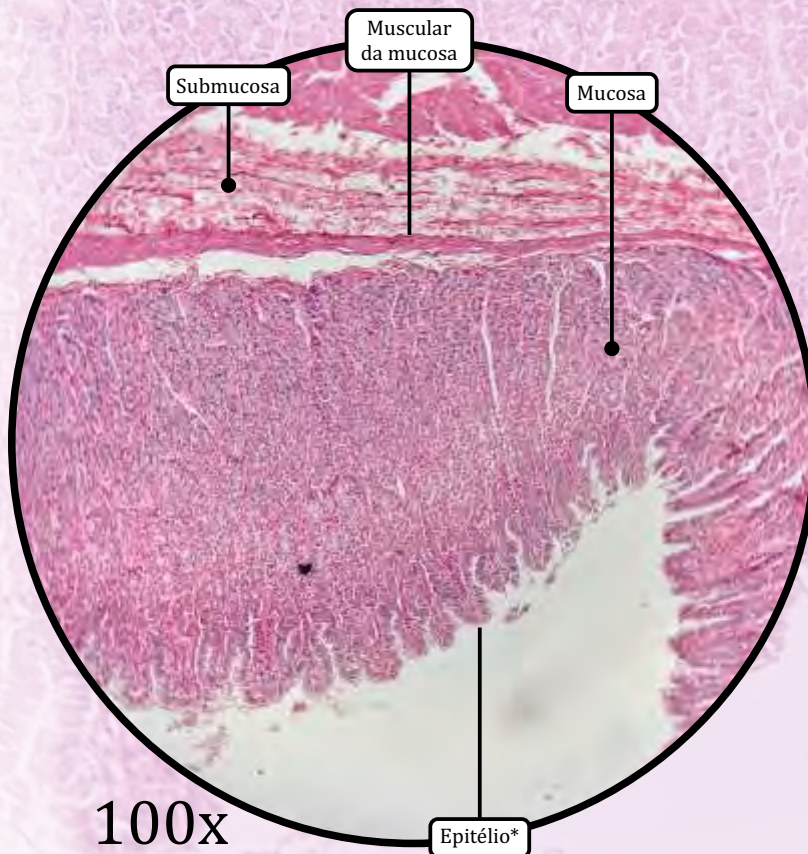


ANOTAÇÕES

Estômago



* Epitélio de revestimento simples colunar



MUCOSA

- Epitélio de revestimento simples colunar.
- **Células principais/zimogênicas:** secreção de **pepsinogênio**, precursor inativo da enzima pepsina.
- **Células parietais/oxínticas,** secretam **HCl** e são fortemente eosinofílicas.
- Lâmina própria: tecido conjuntivo propriamente dito frouxo e células linfóides.
- Muscular da mucosa: tecido muscular liso.

SUBMUCOSA

- Tecido conjuntivo propriamente dito denso não modelado.
- O plexo submucoso de Meissner faz a inervação motora para a muscular da mucosa, sua visualização nas lâminas é difícil.

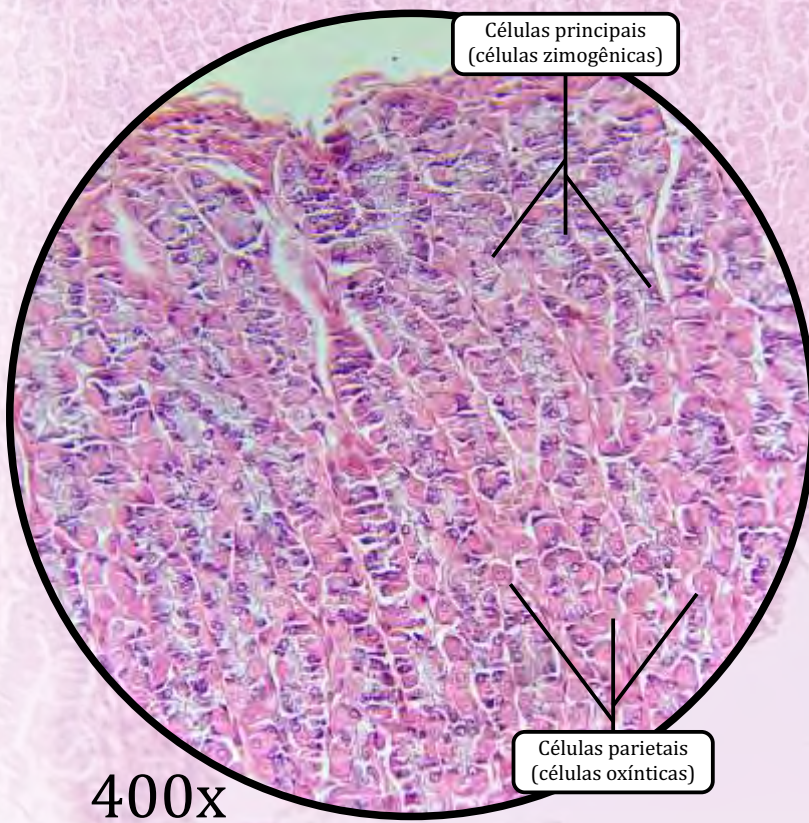
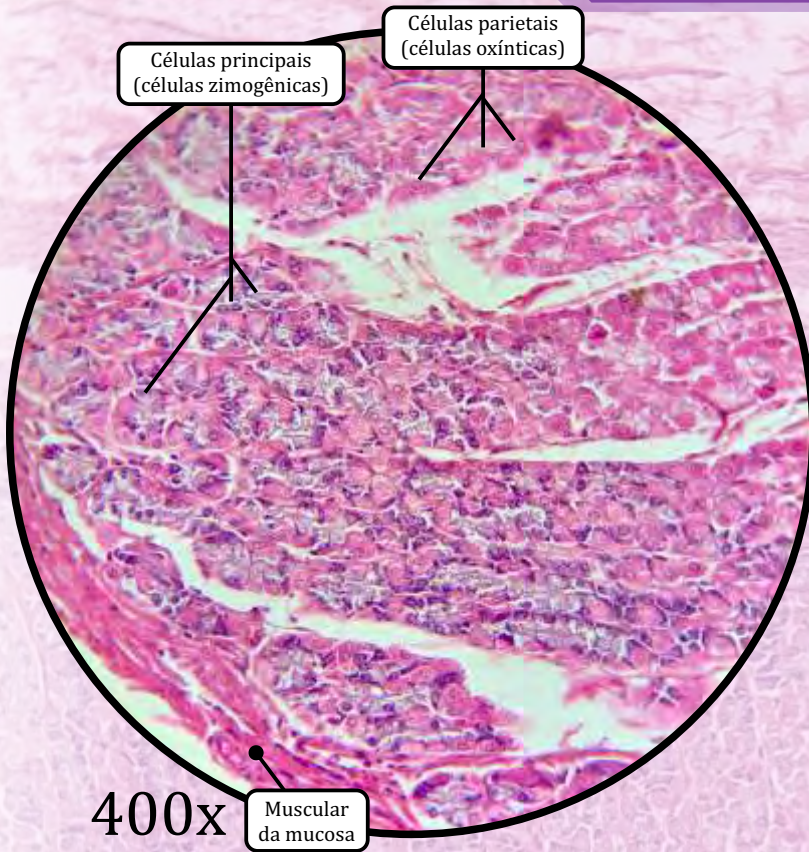
MUSCULAR EXTERNA

- Camada muscular oblíqua interna.
- Camada muscular circular média.
- Camada muscular longitudinal externa.

Serosa

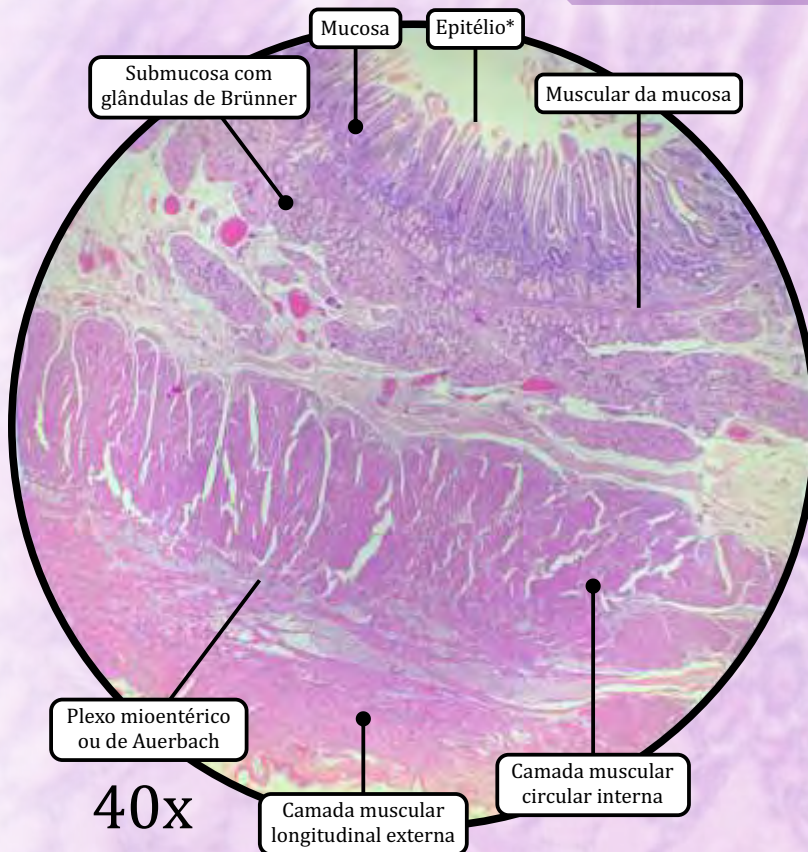
- Tecido conjuntivo propriamente dito frouxo e mesotélio.

Estômago

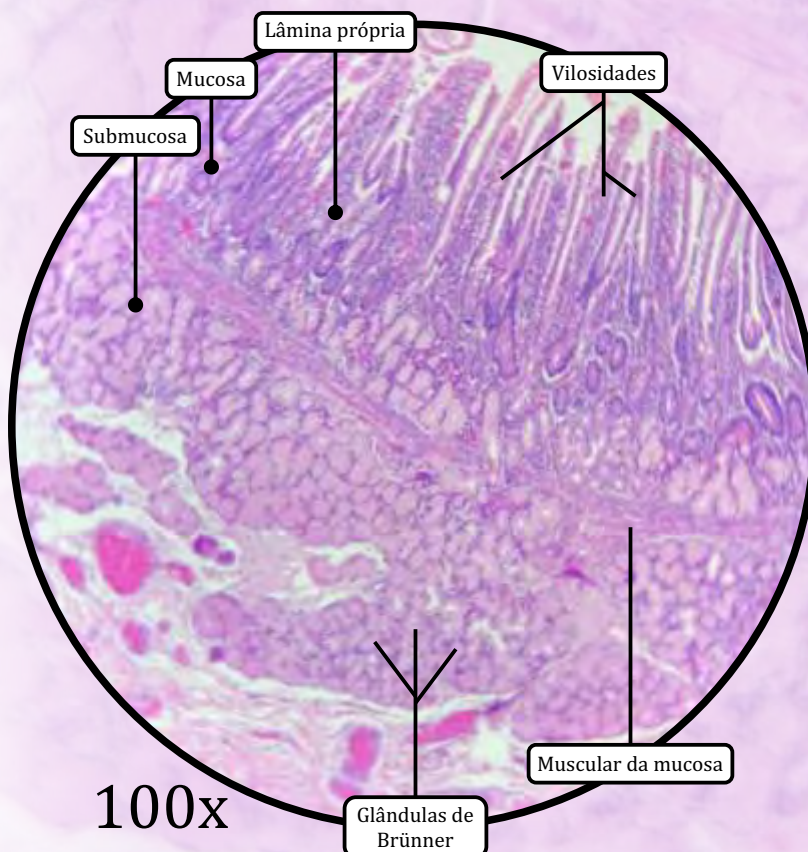


ANOTAÇÕES

Duodeno



* Epitélio de revestimento simples colunar com borda em escova e células caliciformes



MUCOSA

- As **vilosidades** são projeções digitiformes da camada mucosa, com a função de **umentar a superfície de contato** para maior absorção.
- As **criptas de Lieberkühn** são as glândulas intestinais.
- O epitélio de revestimento simples colunar com borda em escova e células caliciformes apresenta:
 - **células caliciformes** que secretam de **mucina** para proteger o revestimento do órgão.
 - **células de Paneth**, secretam **lizozima**, de função bactericida.
- Lâmina própria: tecido conjuntivo propriamente dito frouxo, dá estrutura às vilosidades.
- Muscular da mucosa: tecido muscular liso.

SUBMUCOSA

- Tecido conjuntivo propriamente dito denso não modelado, com presença de glândulas mucosas (Glândulas de Brünner), as quais secretam muco alcalino.
 - Apenas o duodeno e o esôfago possuem glândulas na submucosa.
- O **plexo submucoso de Meissner** faz a inervação secretória para células caliciformes e motora para a muscular da mucosa; sua visualização nas lâminas é difícil.

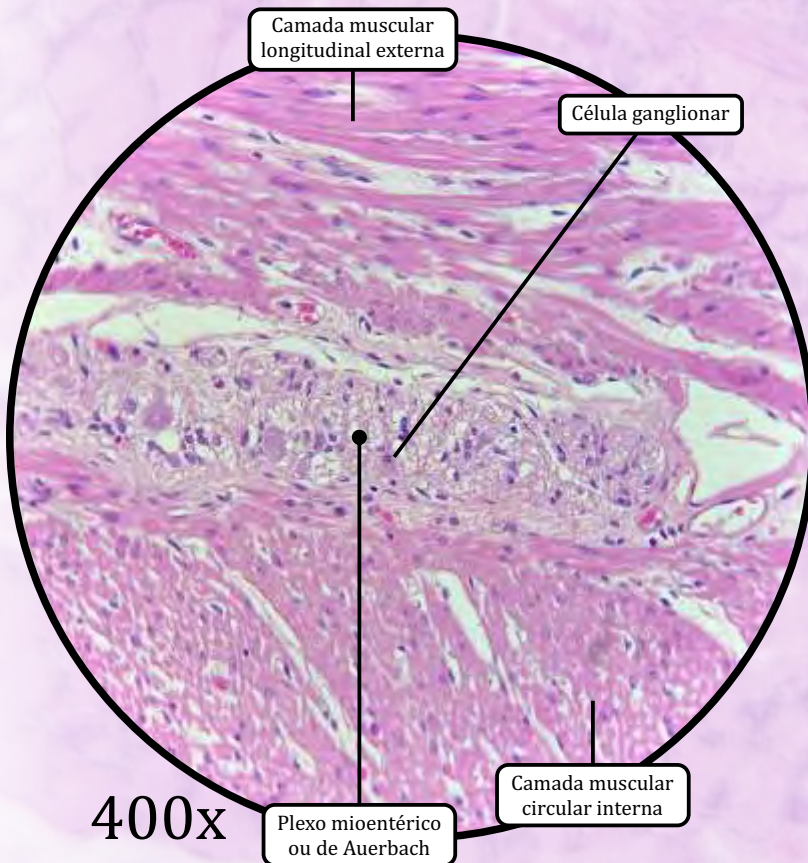
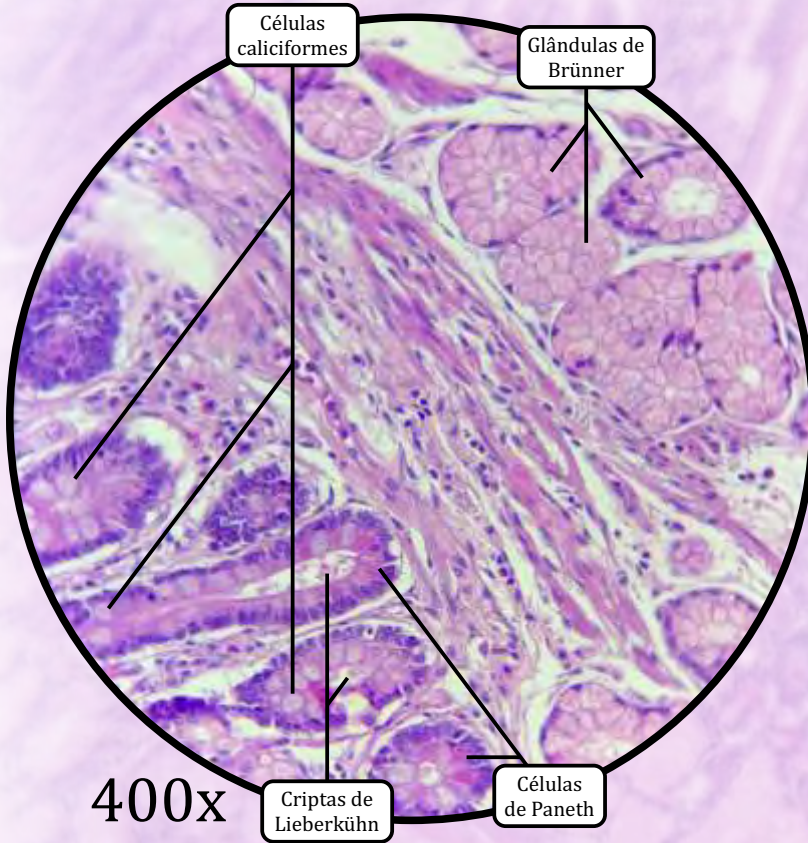
MUSCULAR EXTERNA

- Camada muscular circular interna.
- Camada muscular longitudinal externa.
- **Plexo de Auerbach** (ou plexo mioentérico): inervação motora para a muscular externa.

ADVENTÍCIA/SEROSA

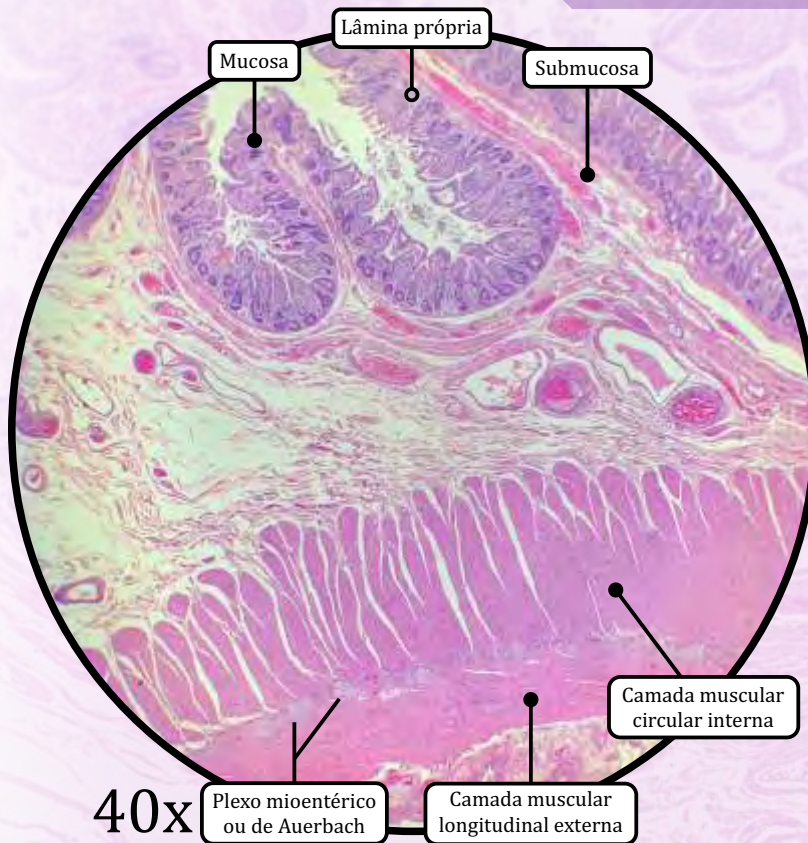
- É adventícia na porção que fica em contato com o pâncreas, e serosa (tecido conjuntivo propriamente dito frouxo e mesotélio) no restante do órgão.

Duodeno

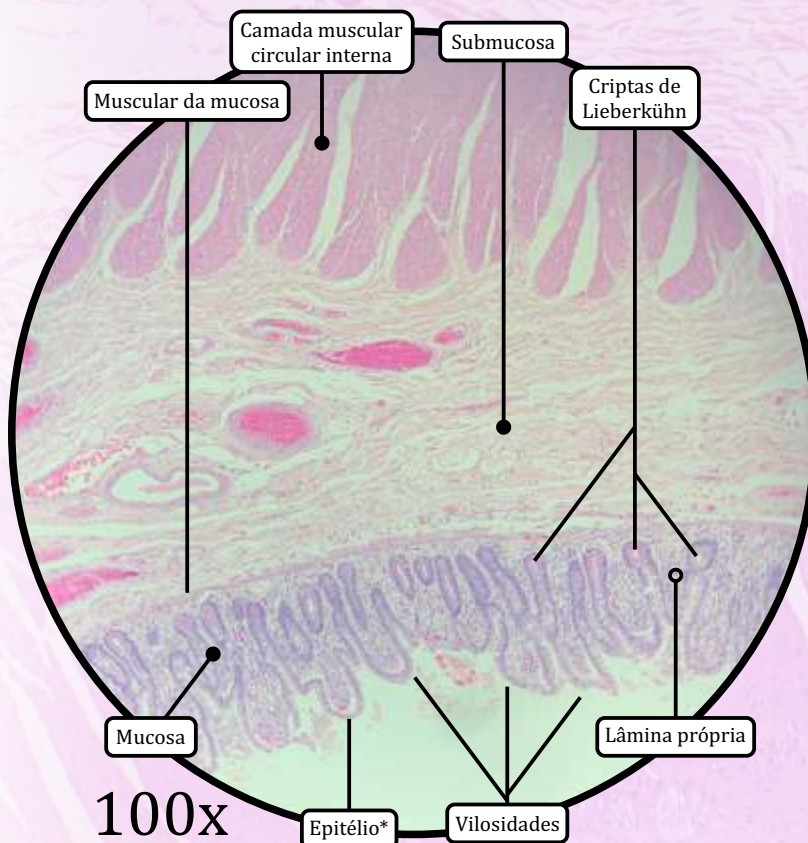


ANOTAÇÕES

Jejuno-íleo



* Epitélio de revestimento simples colunar com borda em escova e células caliciformes



MUCOSA

- As **vilosidades** são projeções digitiformes da camada mucosa, com a função **de aumentar a superfície de contato** para maior absorção.
- As **criptas de Lieberkühn** são as glândulas intestinais.
- Epitélio de revestimento simples colunar com borda em escova e células caliciformes:
 - **células caliciformes** secretam **mucina** para proteger o revestimento do órgão;
 - **células de Paneth**, secretam **lisozima**, de função bactericida.
- Lâmina própria de tecido conjuntivo propriamente dito frouxo, que dá estrutura às vilosidades.
 - **Placas de Peyer** (presentes no íleo):
 - tecido linfático associado à mucosa intestinal ("GALT");
 - células M (*microfold*), que recobrem os folículos linfoides;
 - os nódulos linfoides das placas de Peyer podem se estender até a camada submucosa.
- Muscular da mucosa de tecido muscular liso.

SUBMUCOSA

- Tecido conjuntivo propriamente dito denso não modelado.
- **Plexo submucoso de Meissner**: inervação secretória para células caliciformes e motora para a muscular da mucosa.

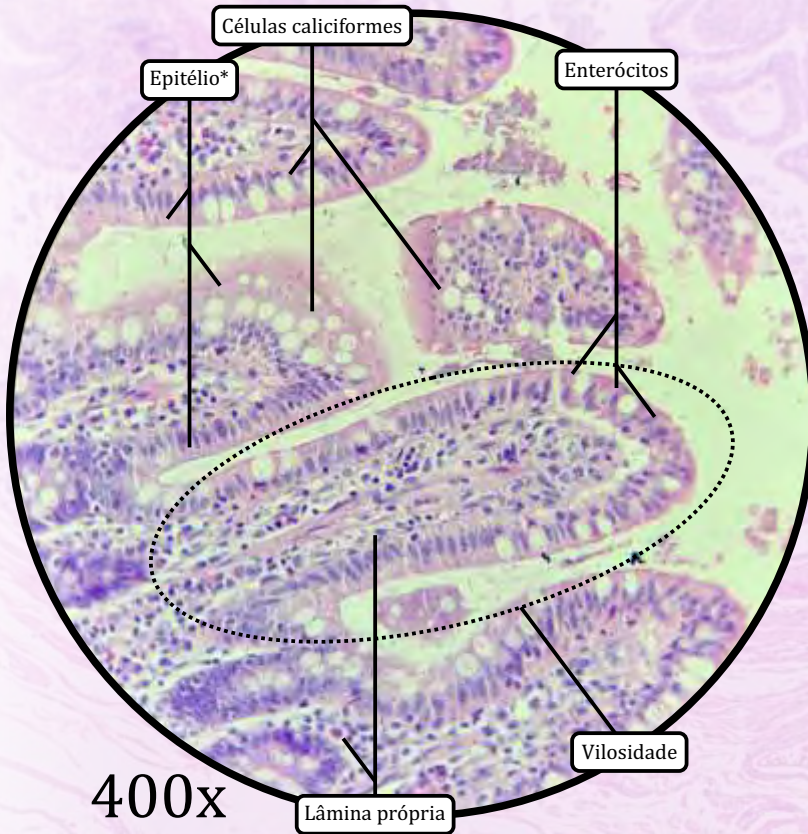
MUSCULAR EXTERNA

- Camada muscular circular interna.
- Camada muscular longitudinal externa.
- O **plexo de Auerbach** (ou plexo mioentérico) faz inervação motora para a muscular externa.

SEROSA

- Tecido conjuntivo propriamente dito frouxo e mesotélio.

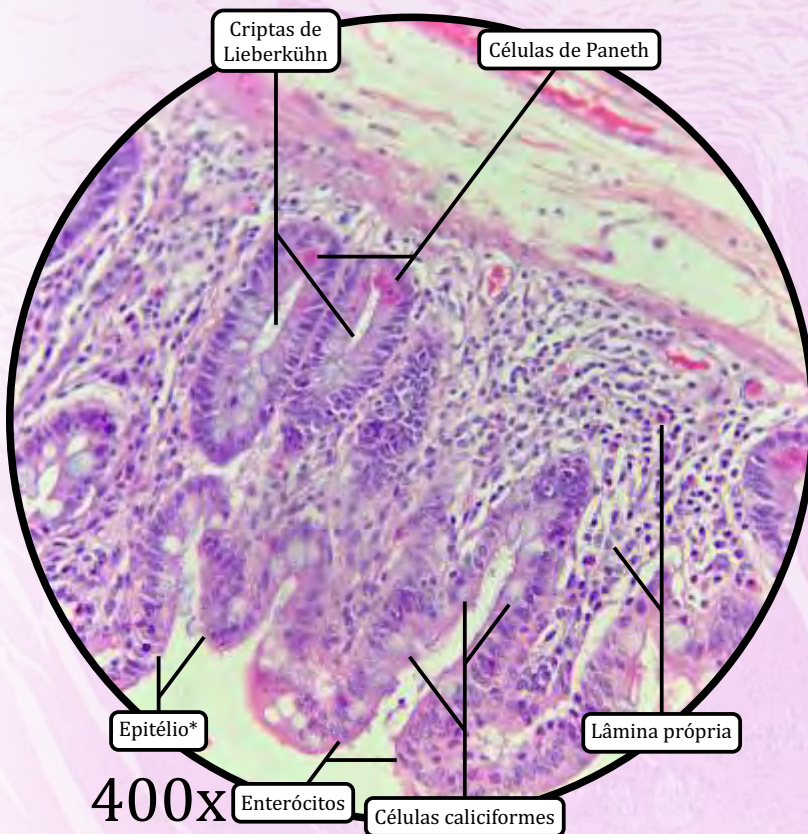Jejuno-íleo



400x

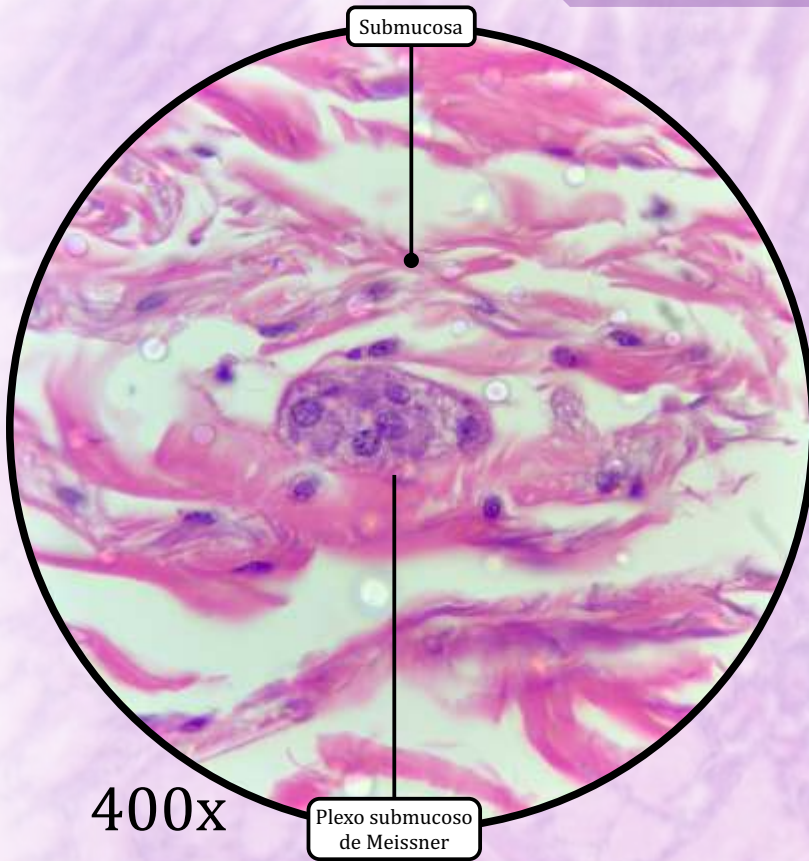
* Epitélio de revestimento simples colunar com borda em escova e células caliciformes

ANOTAÇÕES



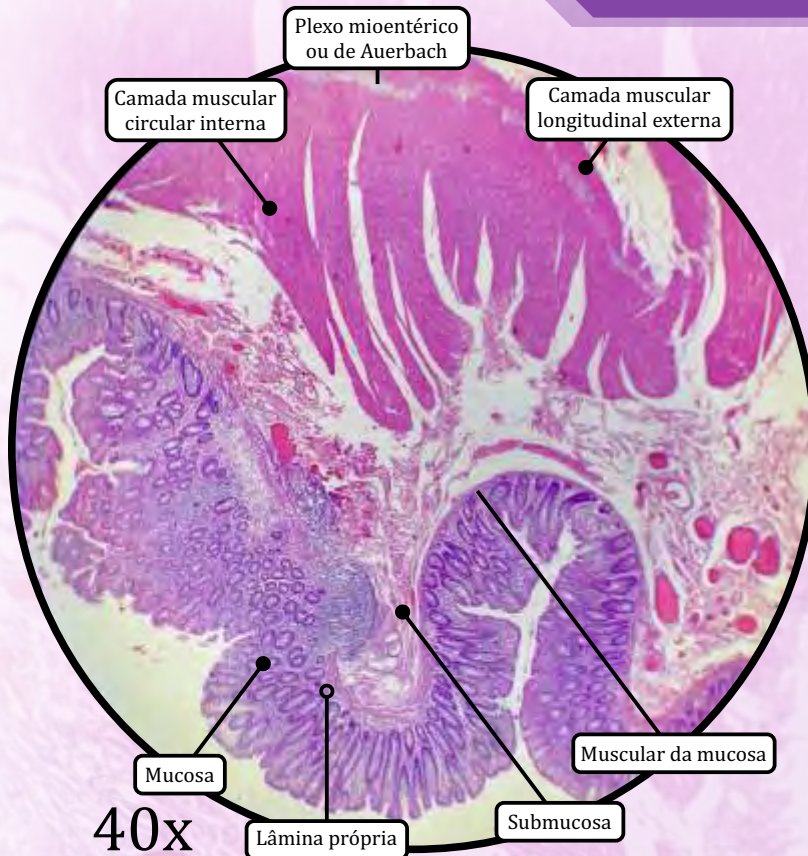
400x

Jejuno-íleo

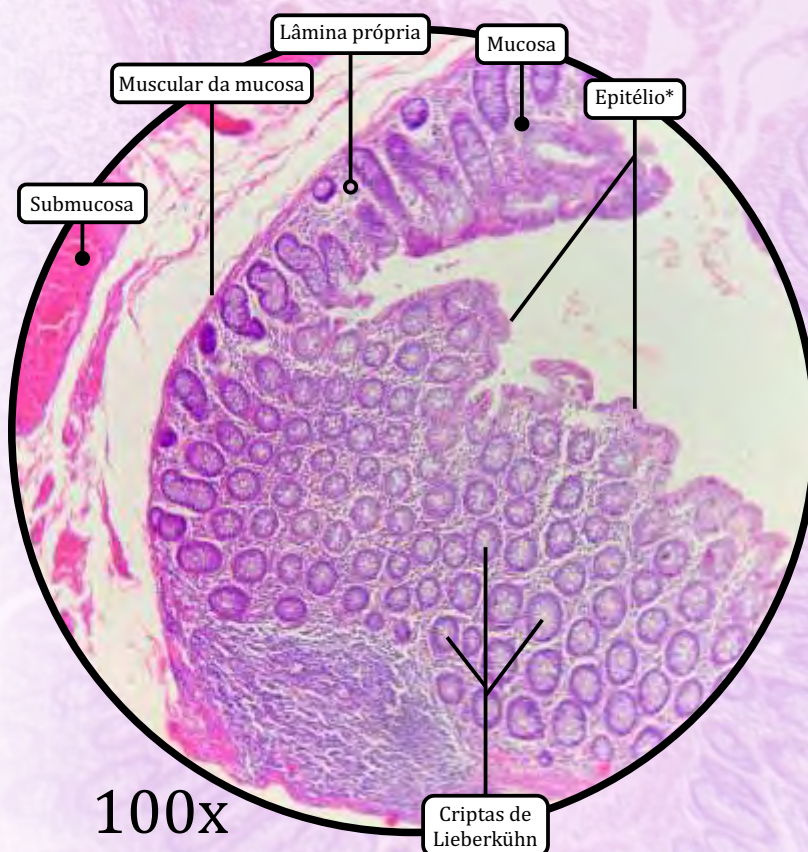


ANOTAÇÕES

Intestino Grosso



* Epitélio de revestimento simples colunar com borda em escova e células caliciformes



MUCOSA

- **Ausência de vilosidades.**
- **Criptas de Lieberkühn** são as glândulas intestinais.
- Epitélio de revestimento simples colunar com borda em escova e células caliciformes.
 - **Células caliciformes** secretam **mucina** para proteger o revestimento do órgão.
 - **NÃO HÁ** células de Paneth nas criptas intestinais do intestino grosso de humanos.
- Lâmina própria de tecido propriamente dito frouxo.
- Muscular da mucosa de tecido muscular liso.

SUBMUCOSA

- Tecido conjuntivo propriamente dito denso não modelado.
- O **plexo de Meissner** faz inervação secretória para células caliciformes, e motora para a muscular da mucosa.

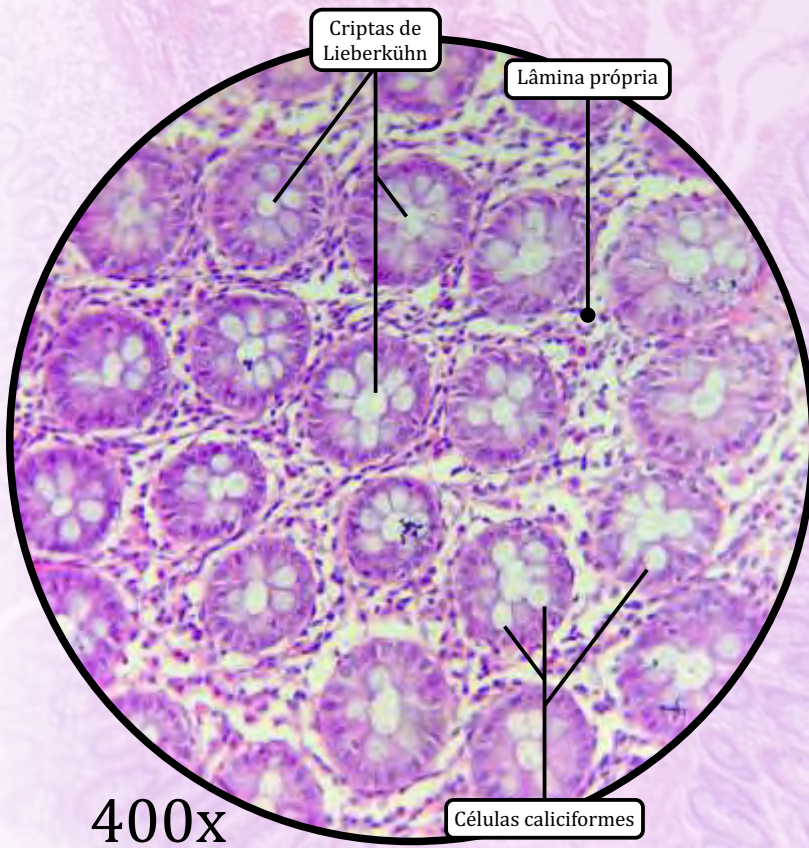
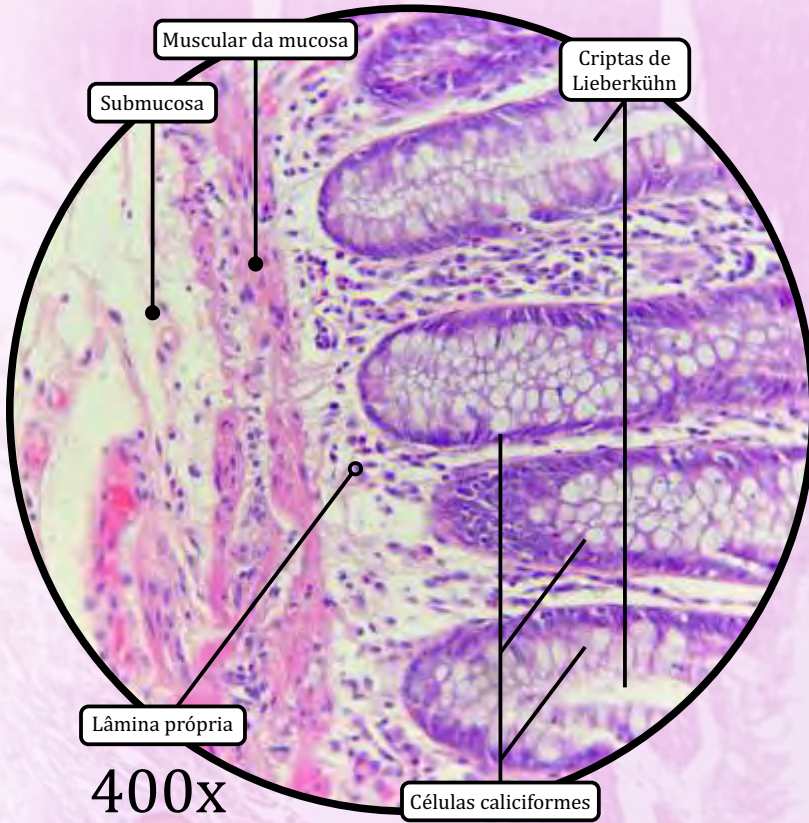
MUSCULAR EXTERNA

- Camada muscular circular interna.
- Camada muscular longitudinal externa.
 - As **tênias do cólon** são bandas longitudinais espessas formadas por fibras da camada longitudinal externa.
- O **plexo de Auerbach** (ou plexo mioentérico) faz a inervação motora para a muscular externa.

SEROSA

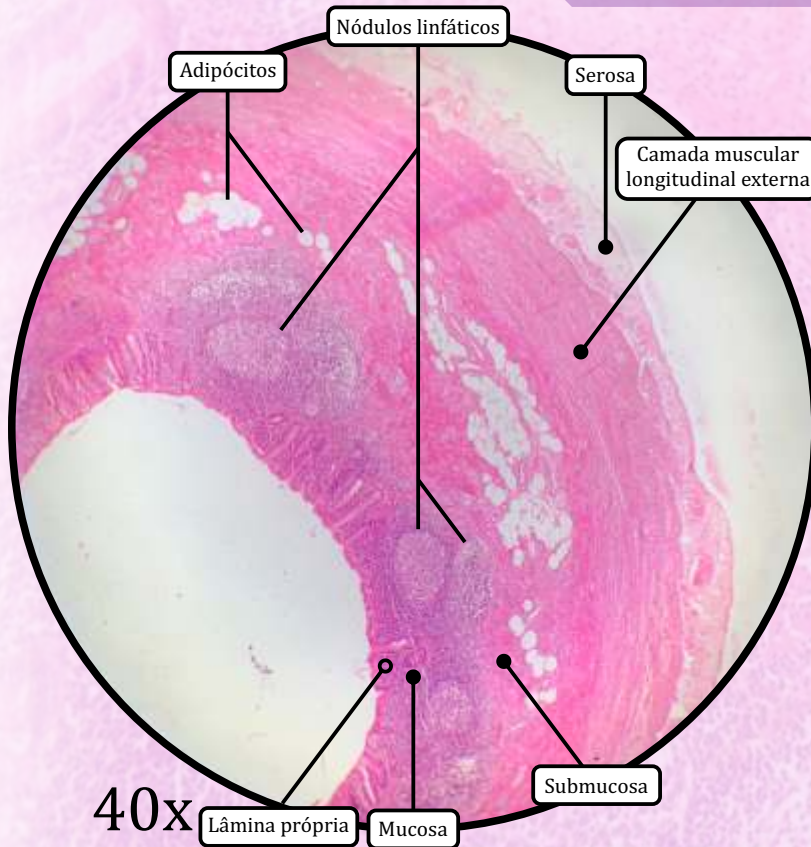
- Tecido conjuntivo propriamente dito frouxo e mesotélio.

Intestino Grosso

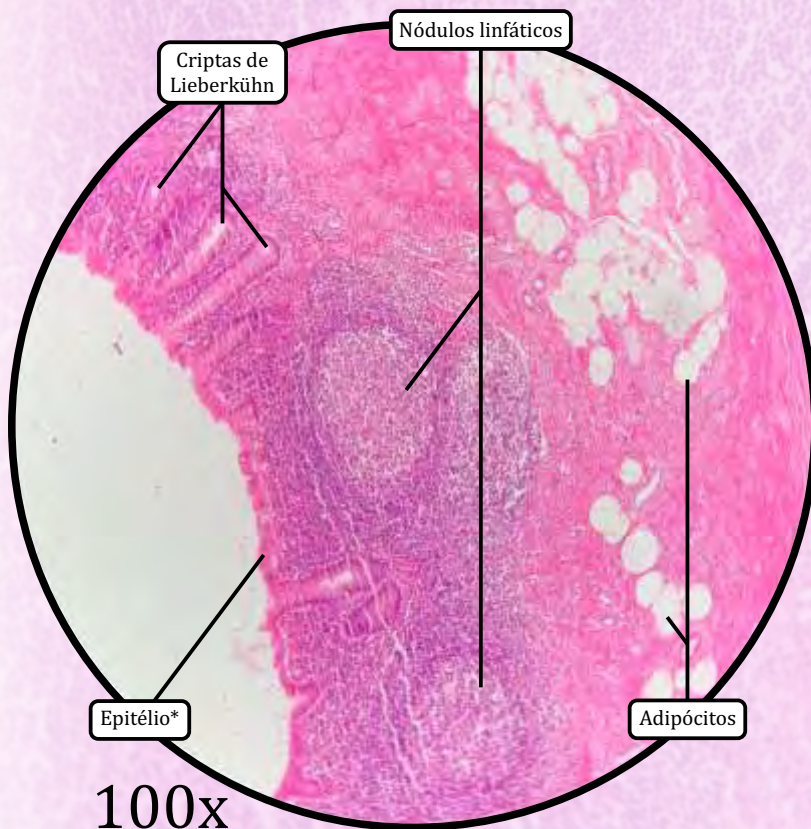


ANOTAÇÕES

Apêndice Cecal



* Epitélio de revestimento simples colunar com borda em escova e células caliciformes



MUCOSA

- **Ausência de vilosidades.**
- As **criptas de Lieberkühn** são as glândulas intestinais, em menor quantidade do que em outras porções.
- Epitélio de revestimento simples colunar com borda em escova e células caliciformes.
 - As **células caliciformes** secretam **mucina** para proteger o revestimento do órgão.
 - **NÃO HÁ** células de Paneth nas criptas intestinais do apêndice cecal de humanos.
- Lâmina própria de tecido conjuntivo propriamente dito frouxo.
 - Há presença de **nódulos linfáticos**.
- Muscular da mucosa de tecido muscular liso.

SUBMUCOSA

- Tecido conjuntivo propriamente dito denso não modelado.
- Há presença de **nódulos linfáticos**.

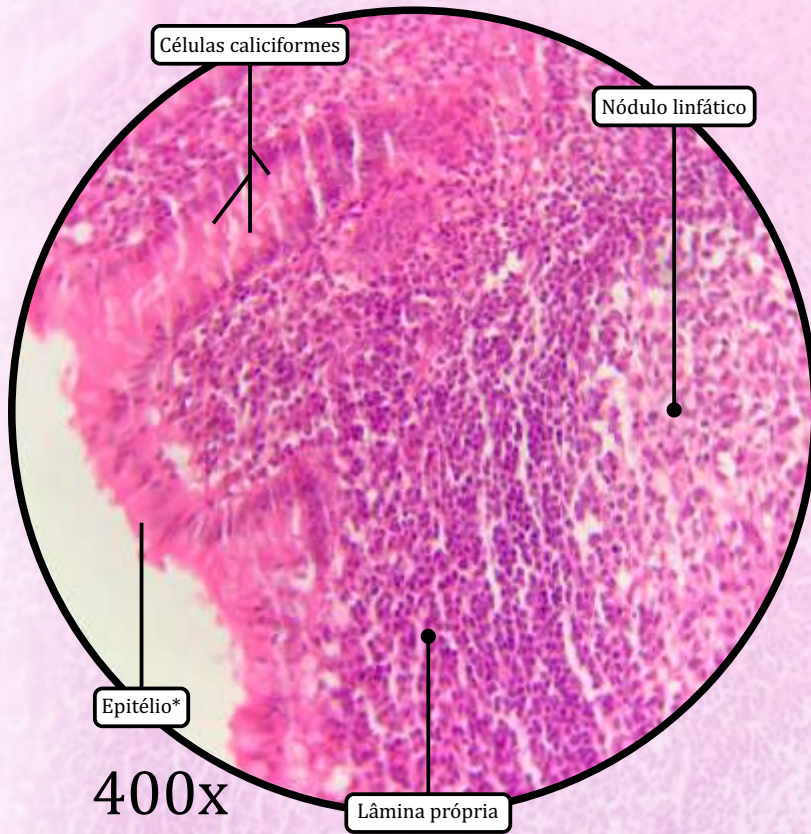
MUSCULAR EXTERNA

- Camada muscular circular interna.
- Camada muscular longitudinal externa.

SEROSA

- Tecido conjuntivo propriamente dito frouxo e mesotélio.

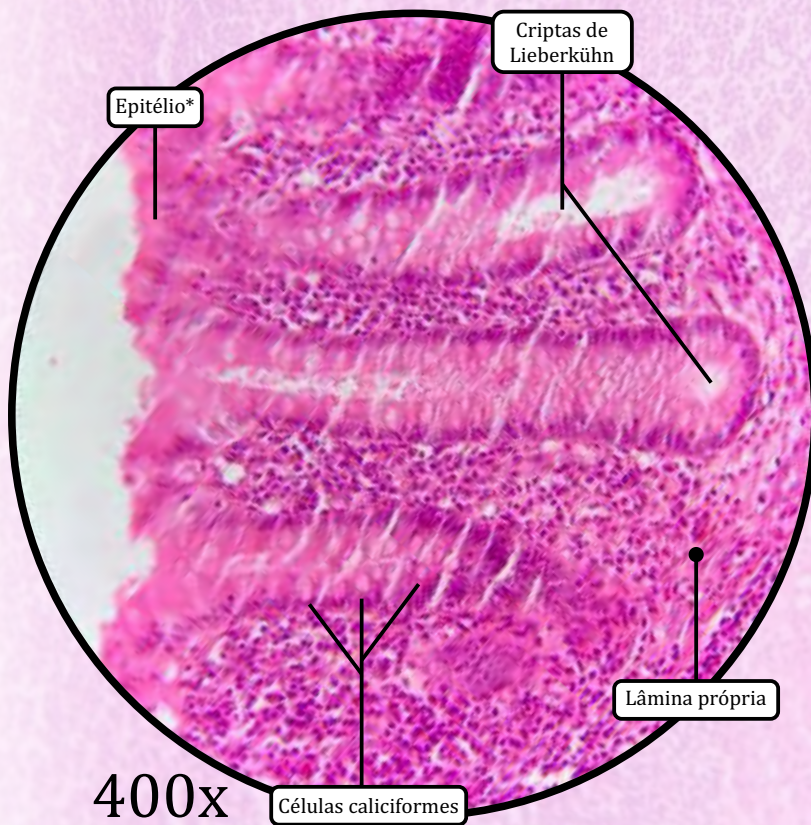
Apêndice Cecal



400x

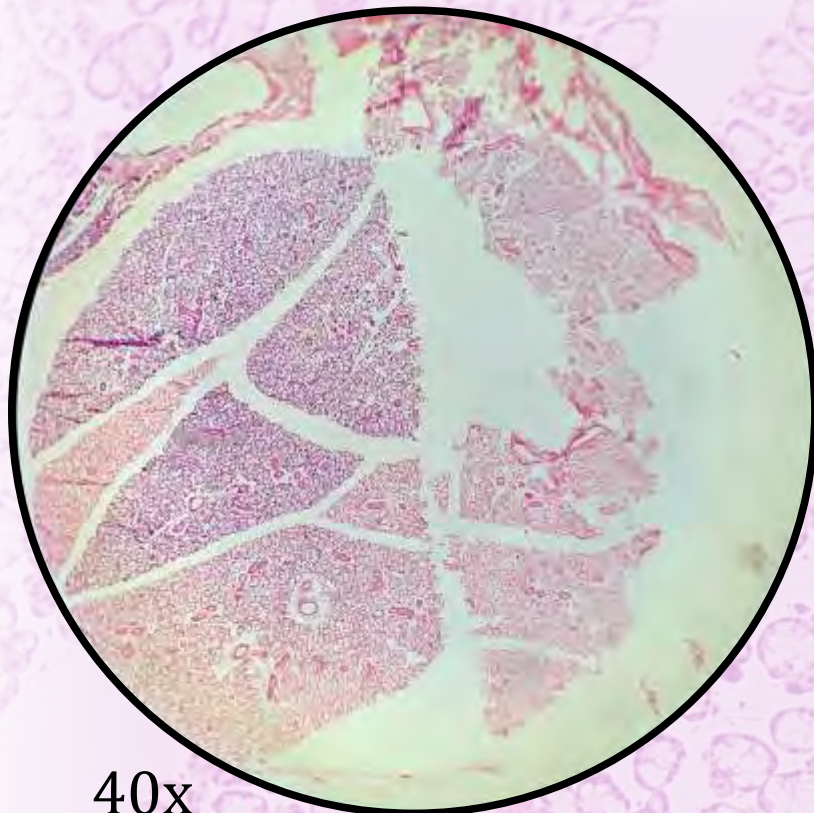
* Epitélio de revestimento simples colunar com borda em escova e células caliciformes

ANOTAÇÕES

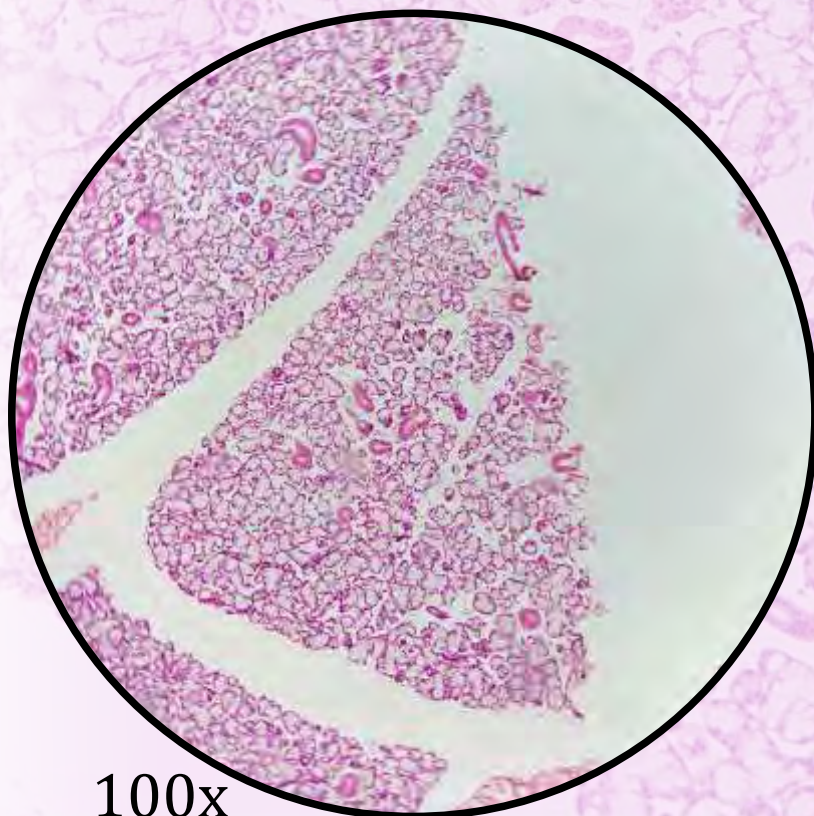


400x

Glândula Sublingual



40x



100x

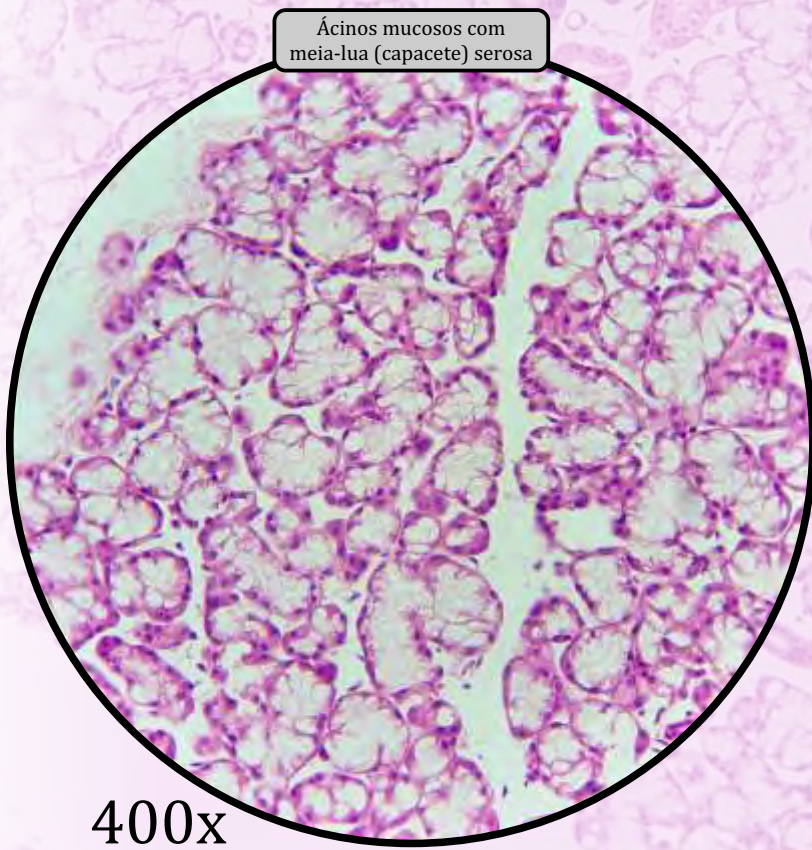
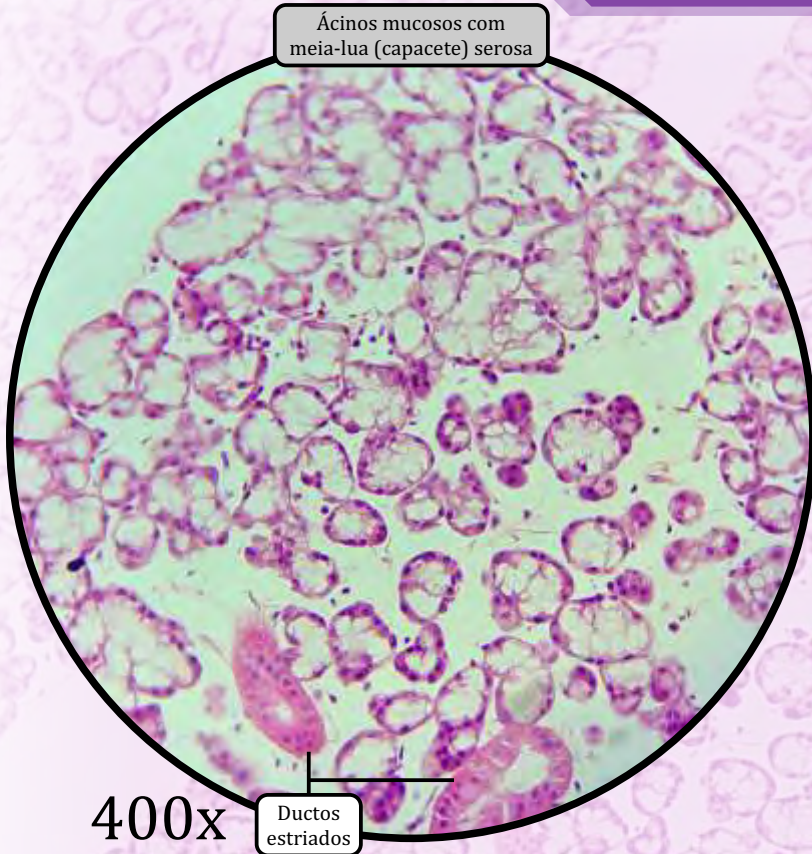
ESTROMA

- Cápsula de tecido conjuntivo propriamente dito denso não modelado.
- **Septos** de tecido conjuntivo, derivados da cápsula, que dividem a glândula em lóbulos.

PARÊNQUIMA

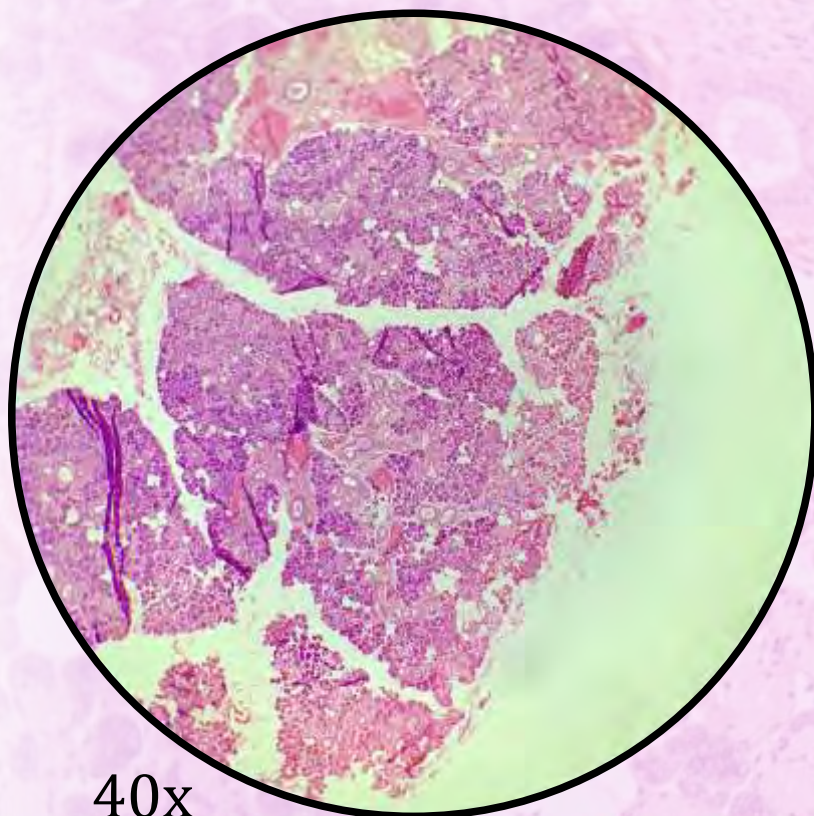
- Glândula **tubuloacinososa** composta **mucosserosa** (predominância de ácinos mucosos).
- Epitélio glandular exócrino com **ácinos mistos**.
- Ácinos mucosos com capacetes serosos.
- A secreção produzida pelas glândulas sublinguais corresponde a 5% da composição da saliva.
- Ductos intralobulares:
 - **ductos intercalares**, de epitélio de revestimento simples cuboide;
 - **ductos estriados**, de epitélio de revestimento simples colunar.
- **Ductos interlobulares**, de epitélio simples colunar, estratificado colunar, ou estratificado cuboide.

Glândula Sublingual

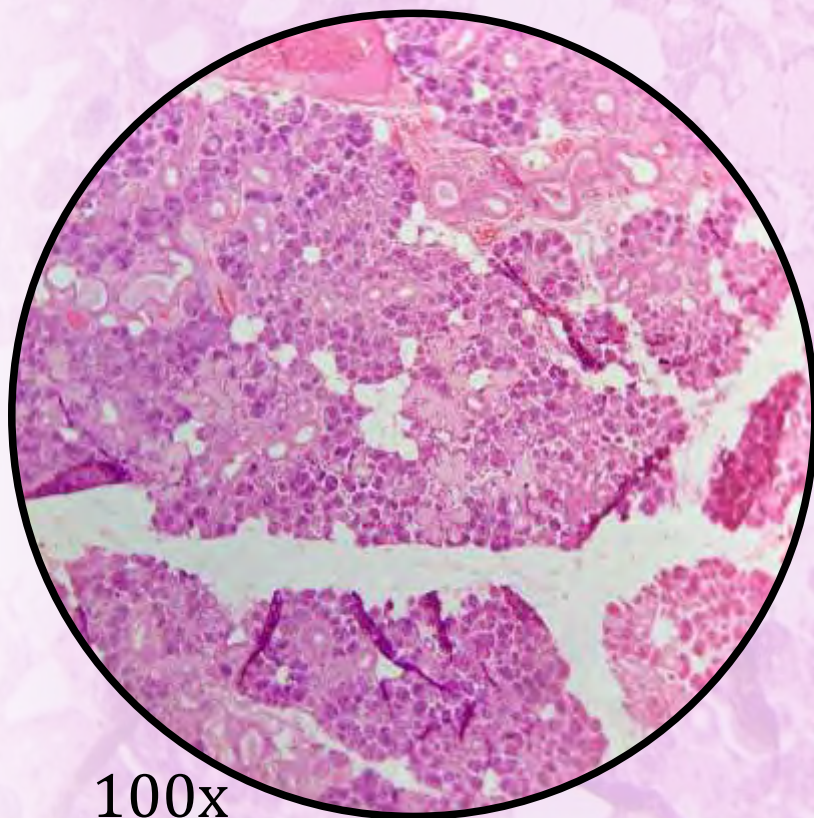


ANOTAÇÕES

Glândula Submandibular



40x



100x

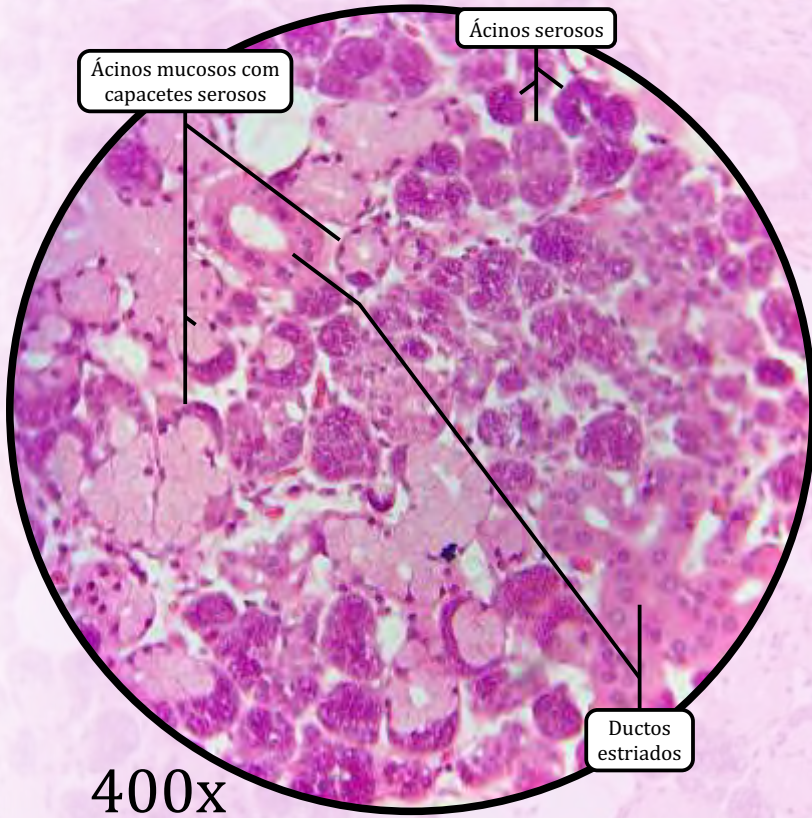
ESTROMA

- Cápsula de tecido conjuntivo propriamente dito denso não modelado.
- **Septos** de tecido conjuntivo, derivados da cápsula, que dividem a glândula em lóbulos.

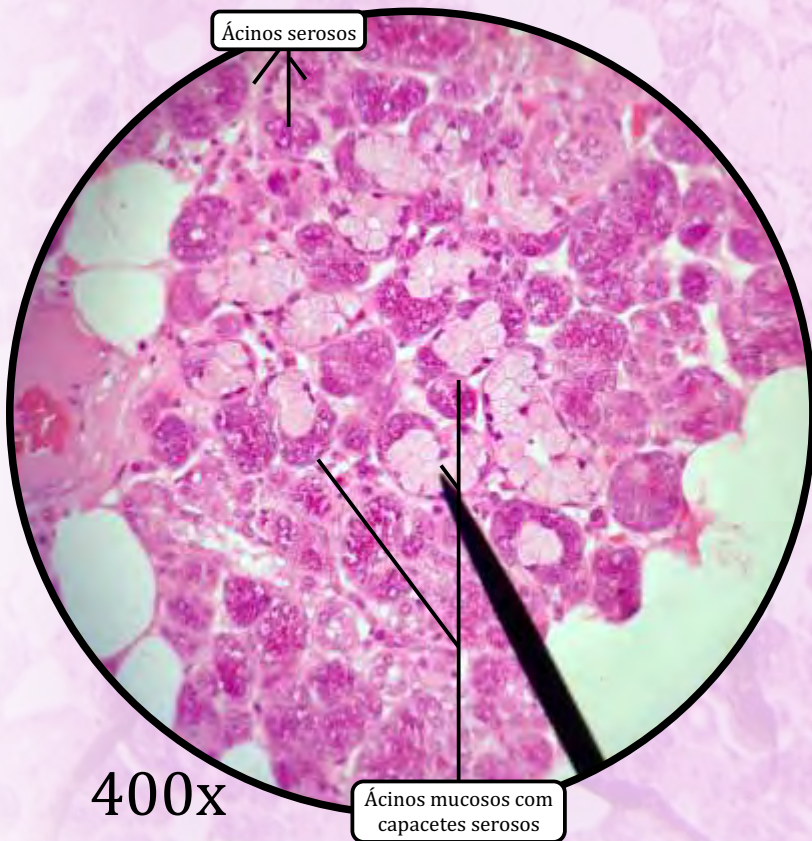
PARÊNQUIMA

- Glândula **tubuloacinososa** composta **seromucosa** (predominância de ácinos serosos).
 - Fácil memorização: **submandibular, seromucosa**.
- Epitélio glandular exócrino com **ácinos mistos**.
- Ácinos **mucosos** com **capacetes serosos**.
- Secreta **amilase**, enzima cuja função consiste em hidrolisar amido. A secreção produzida pelas glândulas submandibulares corresponde a 70% da composição da saliva.
- Ductos intralobulares:
 - **ductos intercalares**, de epitélio de revestimento simples cuboide;
 - **ductos estriados**, de epitélio de revestimento simples colunar.
- **Ductos interlobulares**, de epitélio simples colunar, estratificado colunar, ou estratificado cuboide.

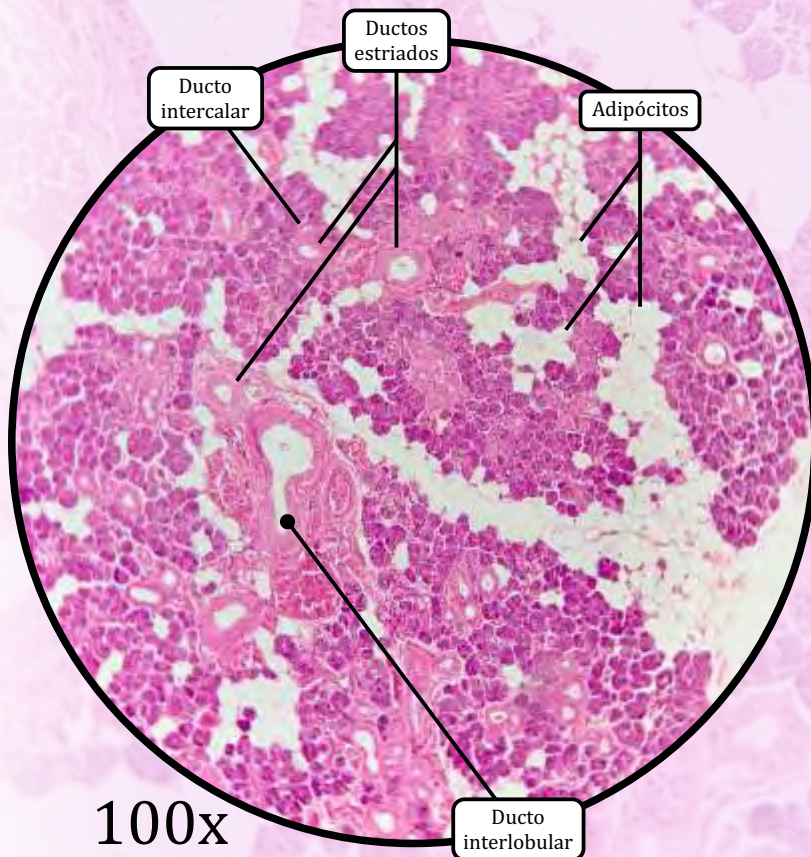
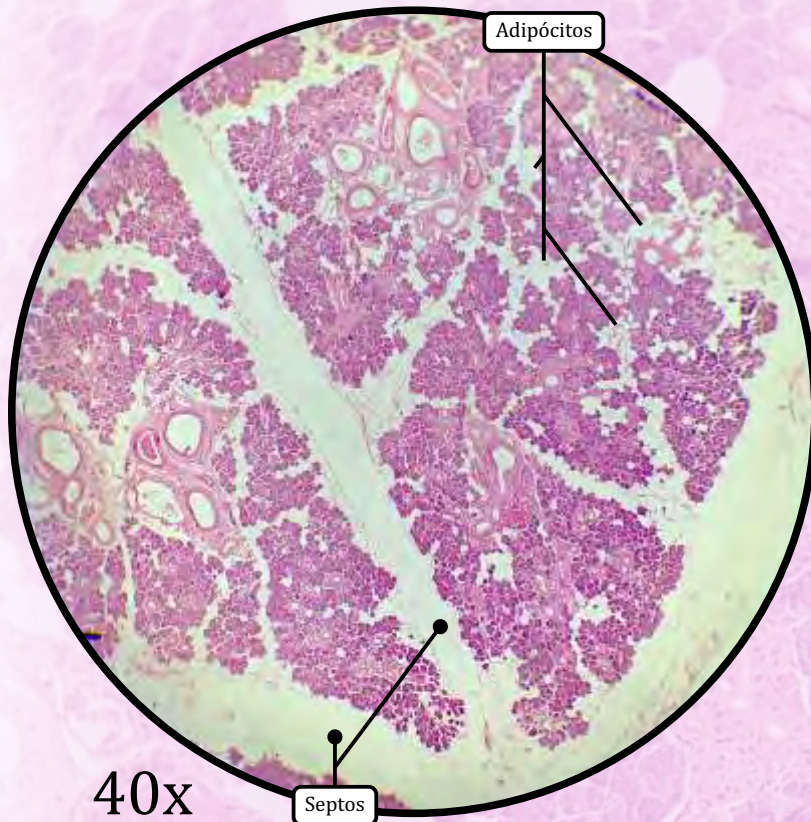
Glândula Submandibular



ANOTAÇÕES



Parótida



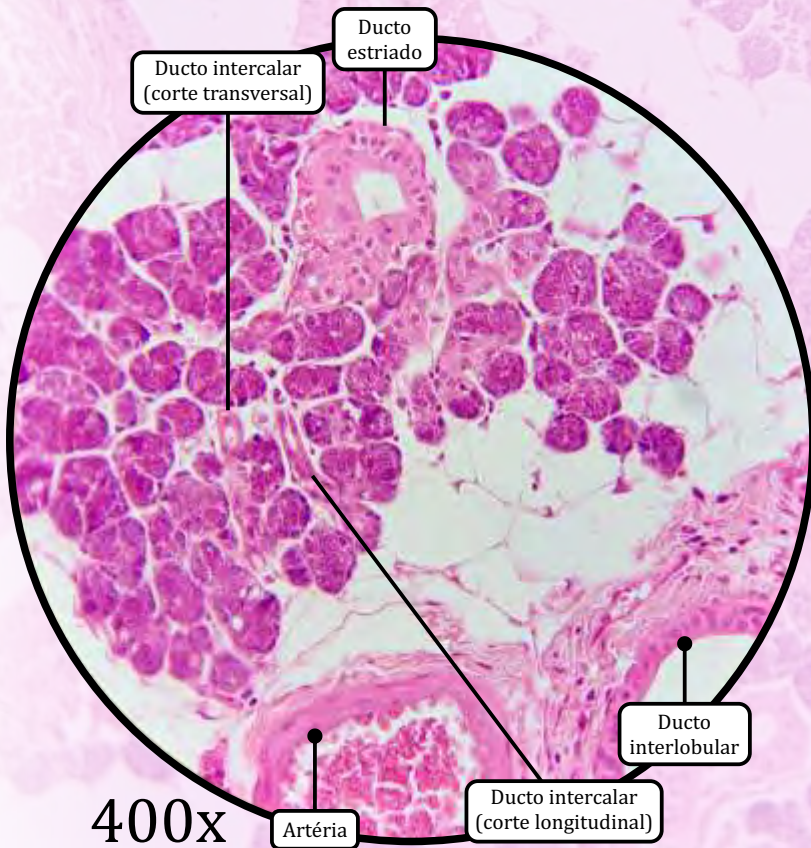
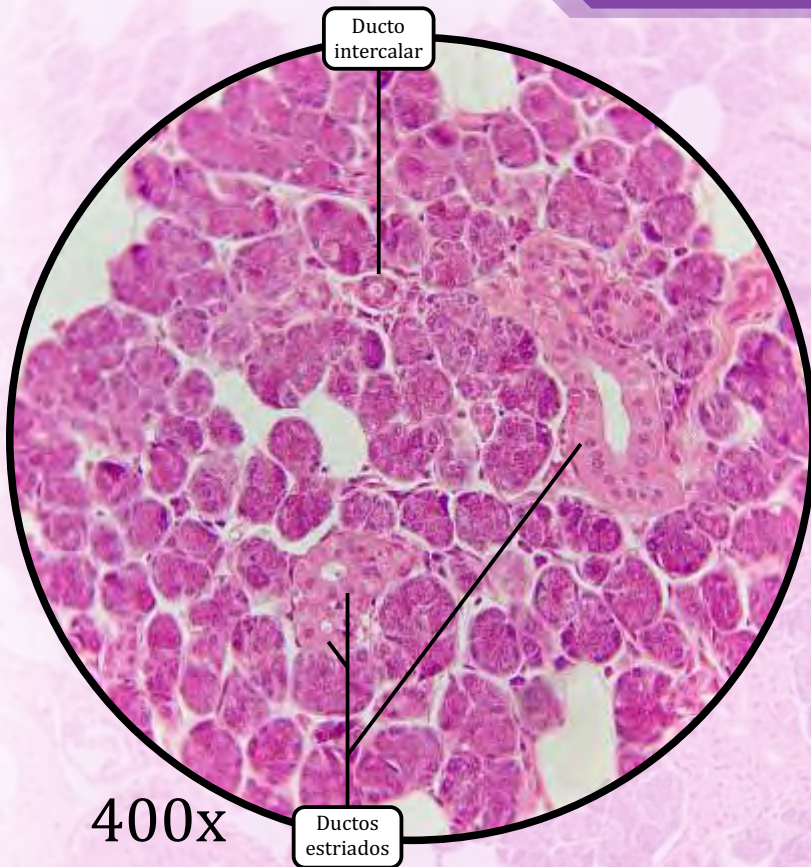
ESTROMA

- Cápsula de tecido conjuntivo propriamente dito denso não modelado.
- **Septos** de tecido conjuntivo, derivados da cápsula, que dividem a glândula em lóbulos.

PARÊNQUIMA

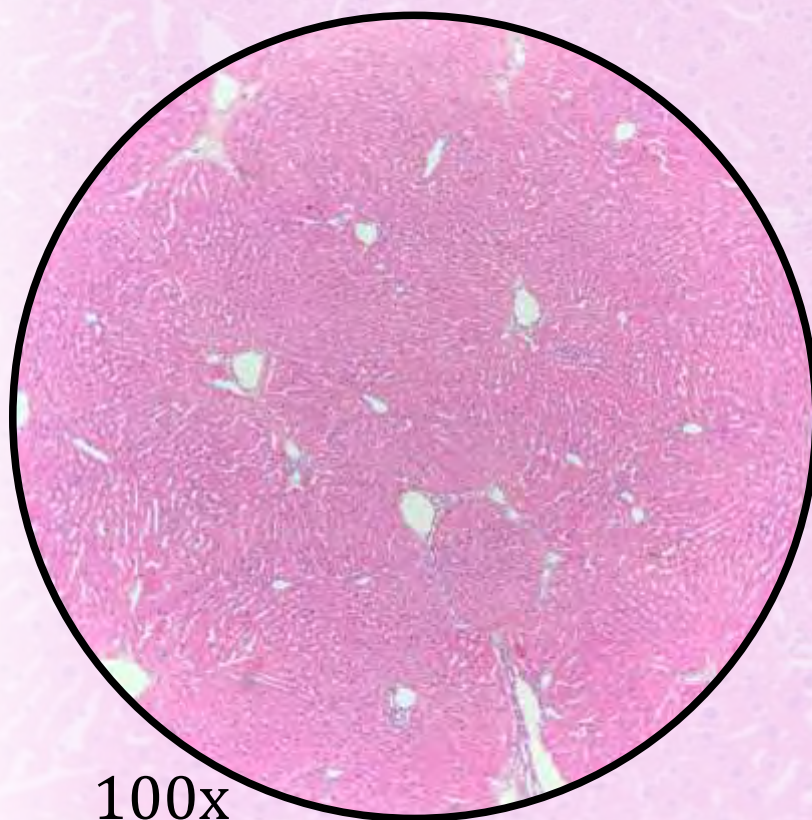
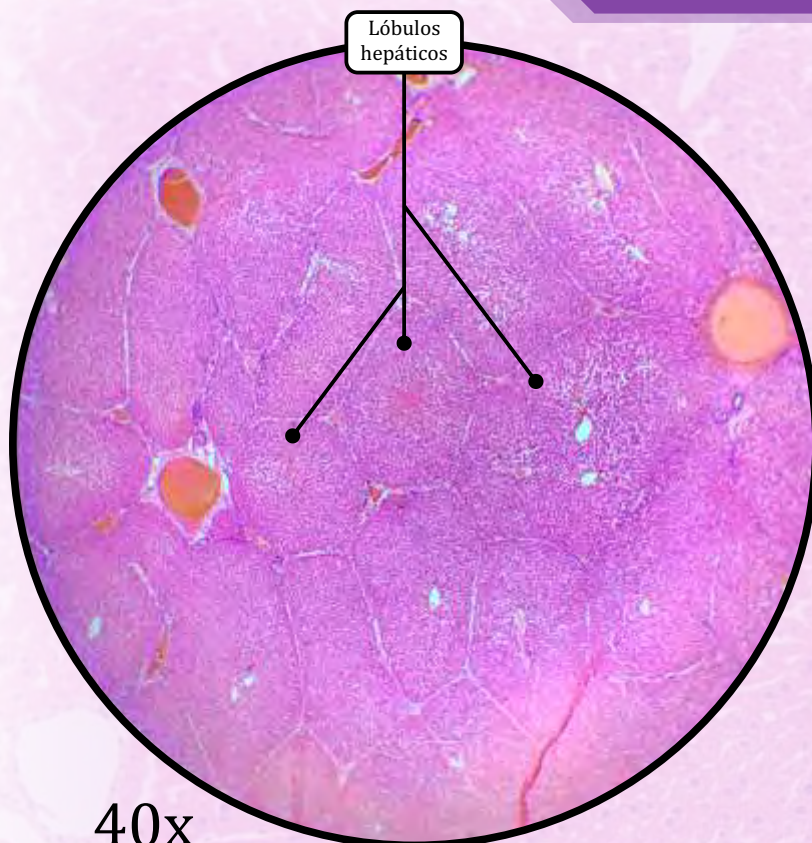
- Lóbulos formados pelos septos derivados da cápsula.
- Glândula **acinosa** composta **serosa**.
- Muito parecida com o pâncreas exócrino.
 - O pâncreas tem célula centroacinoso.
- Epitélio glandular exócrino com **ácinos serosos**.
- Diferencia-se pela **presença de adipócitos**.
- Secreta **amilase**, enzima cuja função consiste em hidrolisar amido. A secreção produzida pelas glândulas parótidas corresponde a 25% da composição da saliva.
- Ductos intralobulares:
 - **ductos intercalares**, de epitélio de revestimento simples cuboide;
 - **ductos estriados**, de epitélio de revestimento simples colunar.
- **Ductos interlobulares**, de epitélio simples colunar, estratificado colunar, ou estratificado cuboide.

Parótida



ANOTAÇÕES

Fígado



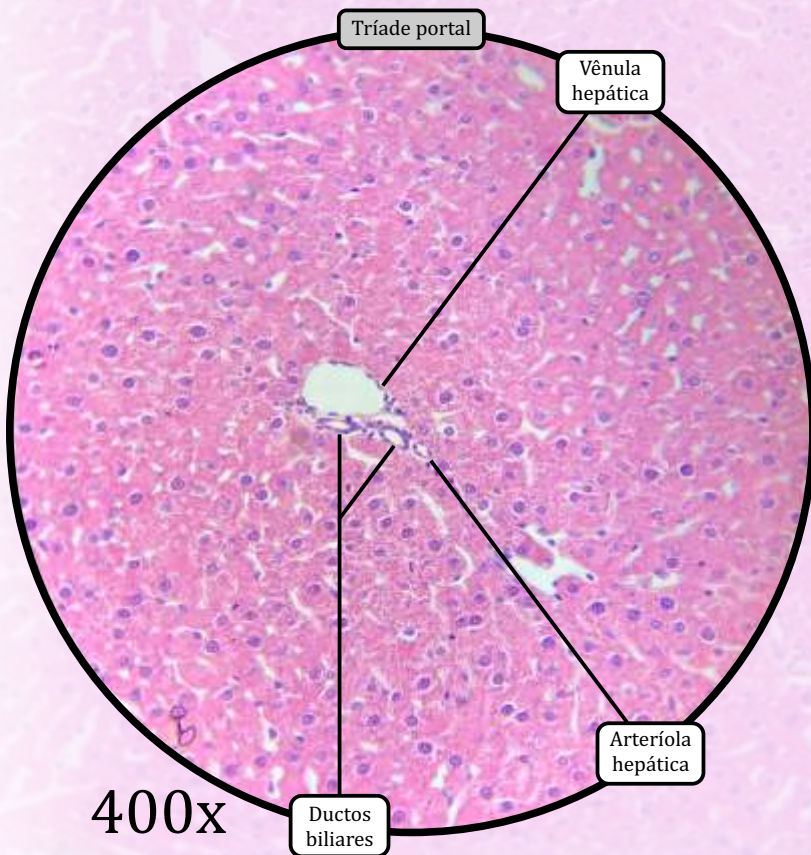
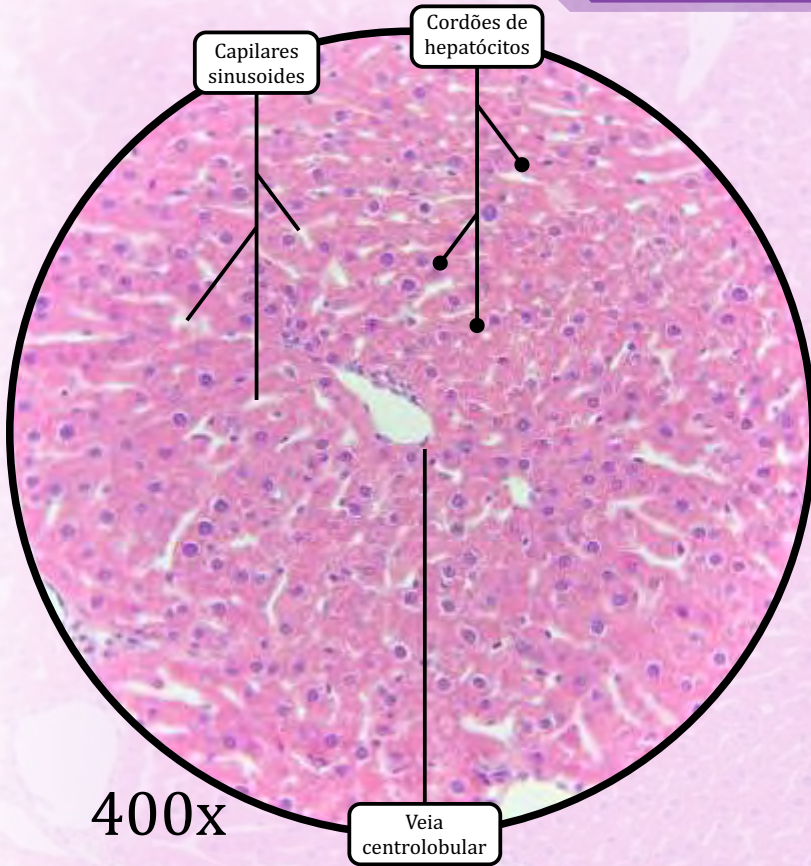
ESTROMA

- Cápsula de tecido conjuntivo propriamente dito denso (cápsula de Glisson).
- Septos de tecido conjuntivo derivados da cápsula, dividindo o órgão em lóbulos hepáticos.

PARÊNQUIMA

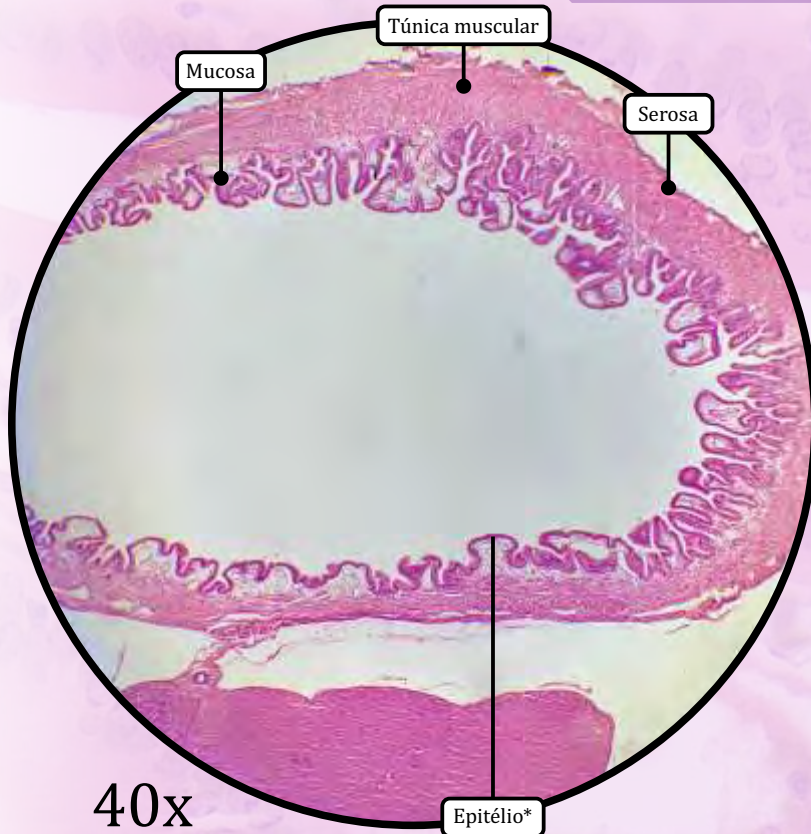
- Cordões de hepatócitos dispostos radialmente em torno da **veia centrolobular**.
- Pode apresentar hepatócitos **binucleados** devido à sua alta atividade metabólica.
- **Capilares sinusoides** localizados entre **cordões de hepatócitos**.
- **Espaço de Disse** é o espaço subendotelial que separa o sinusóide dos hepatócitos.
- **Triáde Portal**, localizada no espaço porta (região formada pelos vértices dos lóbulos hepáticos).
 - ramo da artéria hepática (arteríola hepática);
 - ramo da veia porta (vênula hepática);
 - ducto biliar.
- Células de Küpffer são macrófagos.
 - *Podem ser visualizados na seção Morfologia Celular, pág. 12.*

Fígado

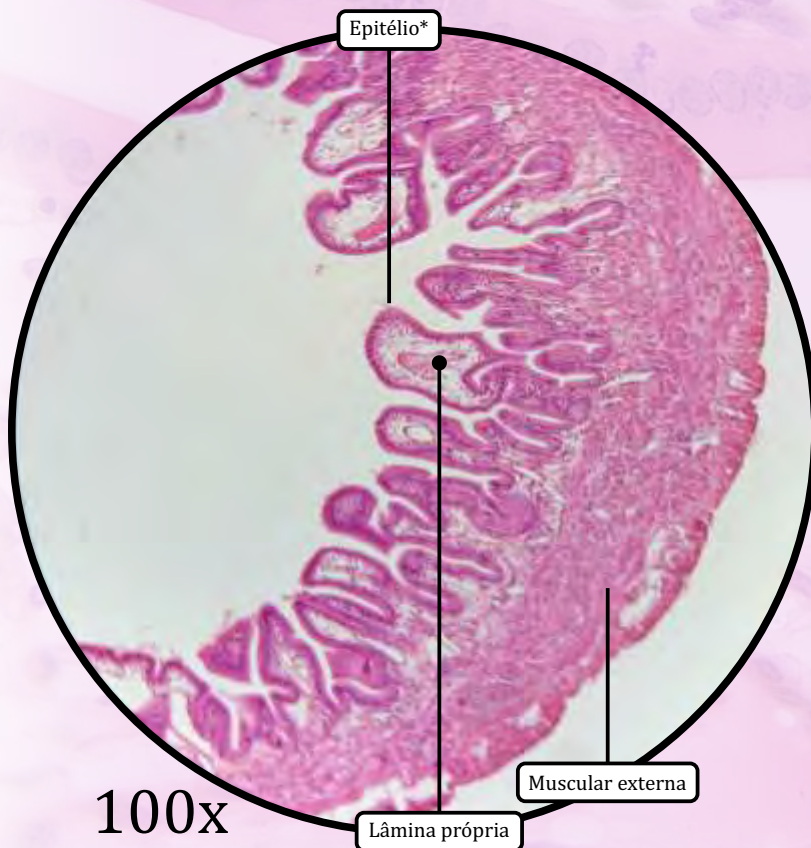

ANOTAÇÕES

Vesícula Biliar



* Epitélio de revestimento simples colunar com borda em escova



MUCOSA

- **Epitélio de revestimento simples colunar com borda em escova.**
- Lâmina própria de tecido conjuntivo propriamente dito frouxo.

MUSCULAR

- Muscular externa de tecido muscular liso, contendo colágeno e fibras elásticas.

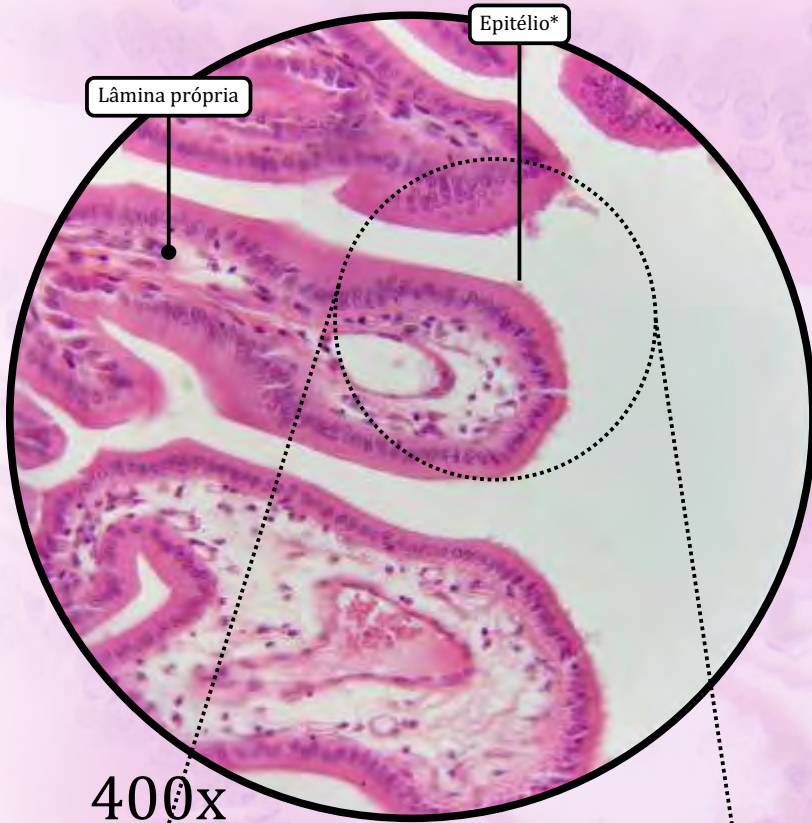
ADVENTÍCIA

- Encontrada na porção da vesícula ligada ao fígado.
- Tecido conjuntivo propriamente dito denso não modelado.

SEROSA

- Encontrada na porção da vesícula NÃO ligada ao fígado.
- Tecido conjuntivo propriamente dito frouxo e mesotélio.

Vesícula Biliar

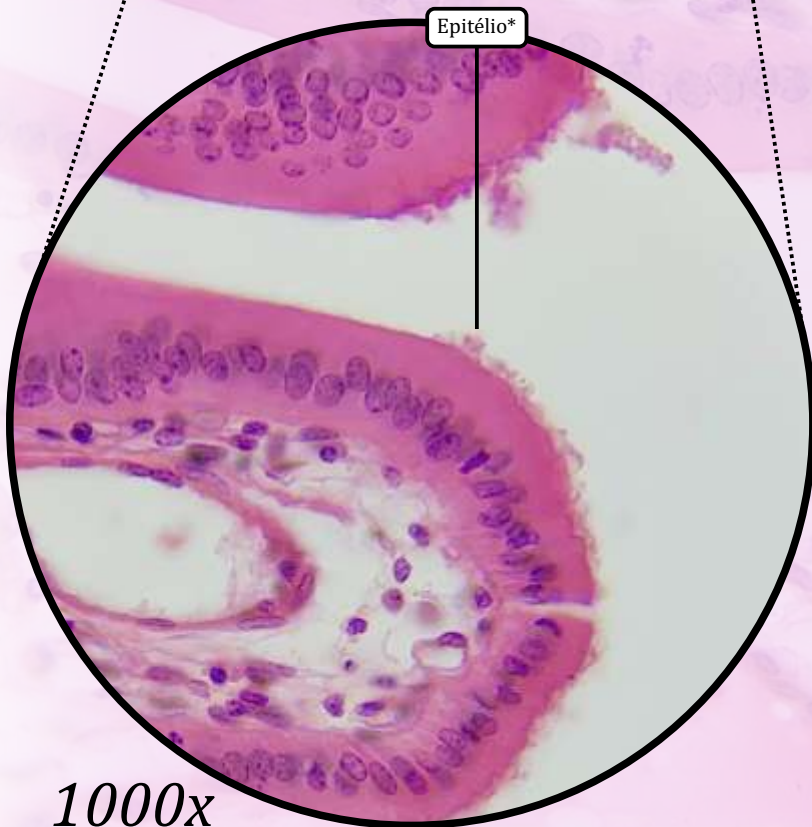


Lâmina própria

Epitélio*

400x

* Epitélio de revestimento simples colunar com borda em escova

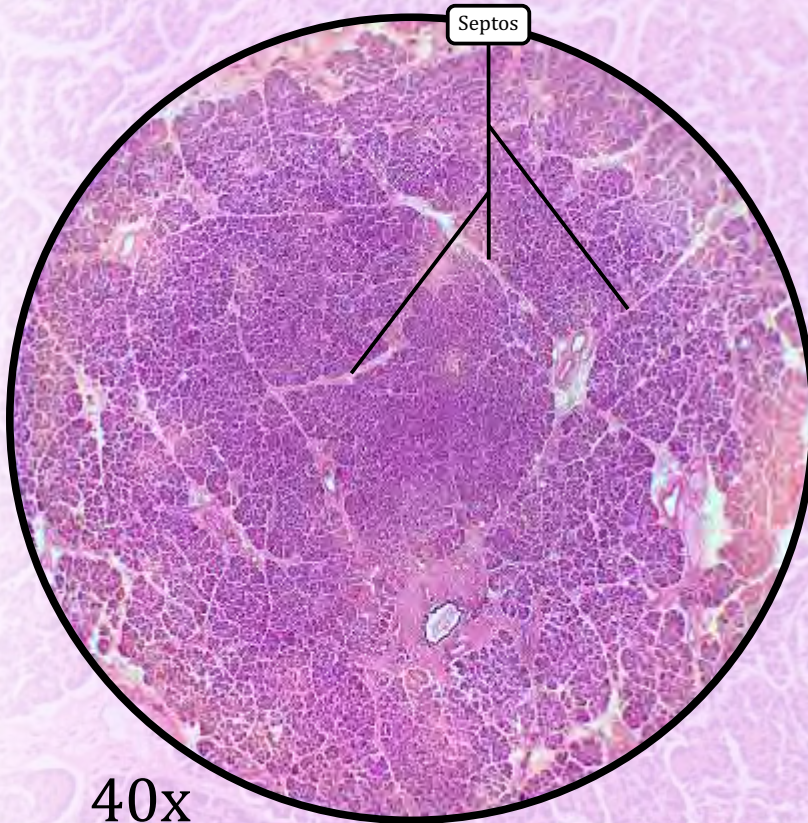


Epitélio*

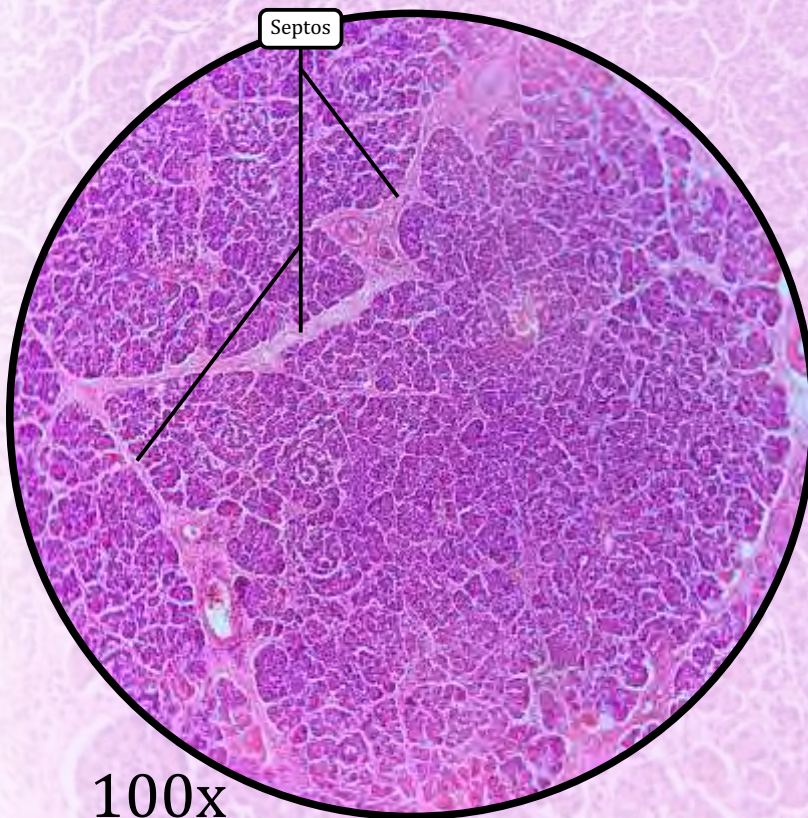
1000x
(digital)

ANOTAÇÕES

Pâncreas



40x



100x

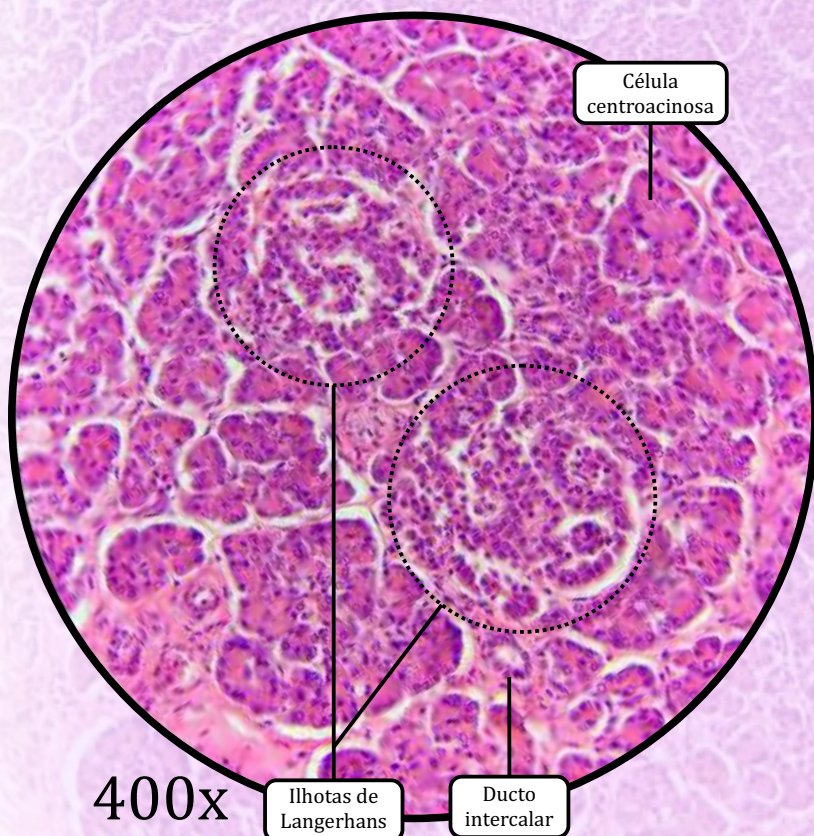
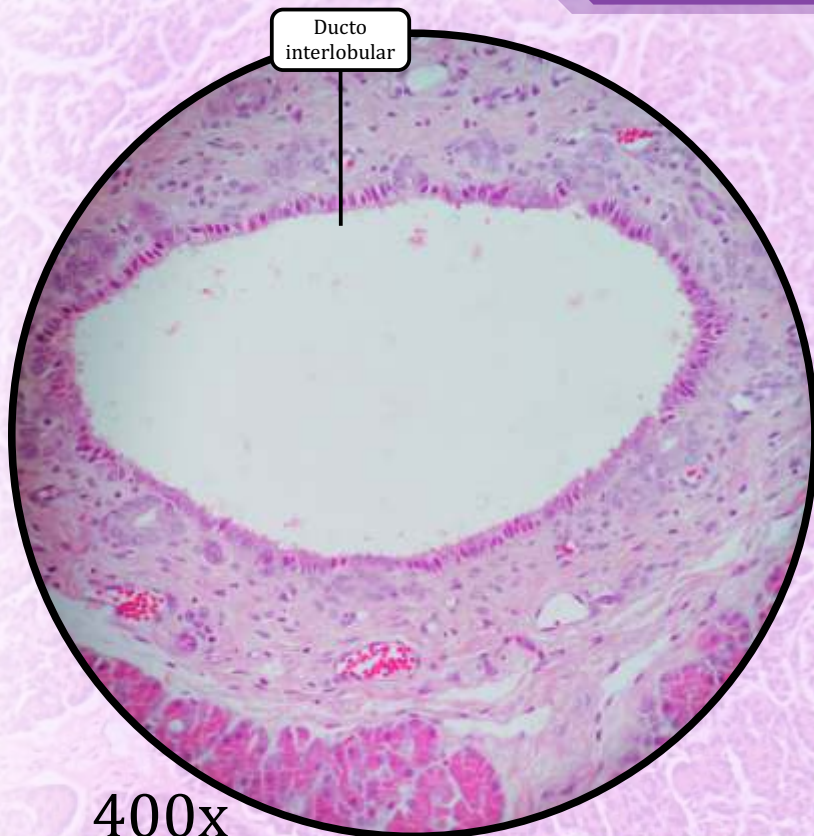
ESTROMA

- Cápsula de tecido conjuntivo propriamente dito denso.
- **Septos** de tecido conjuntivo, derivados da cápsula que dividem o órgão em lóbulos.

PARÊNQUIMA

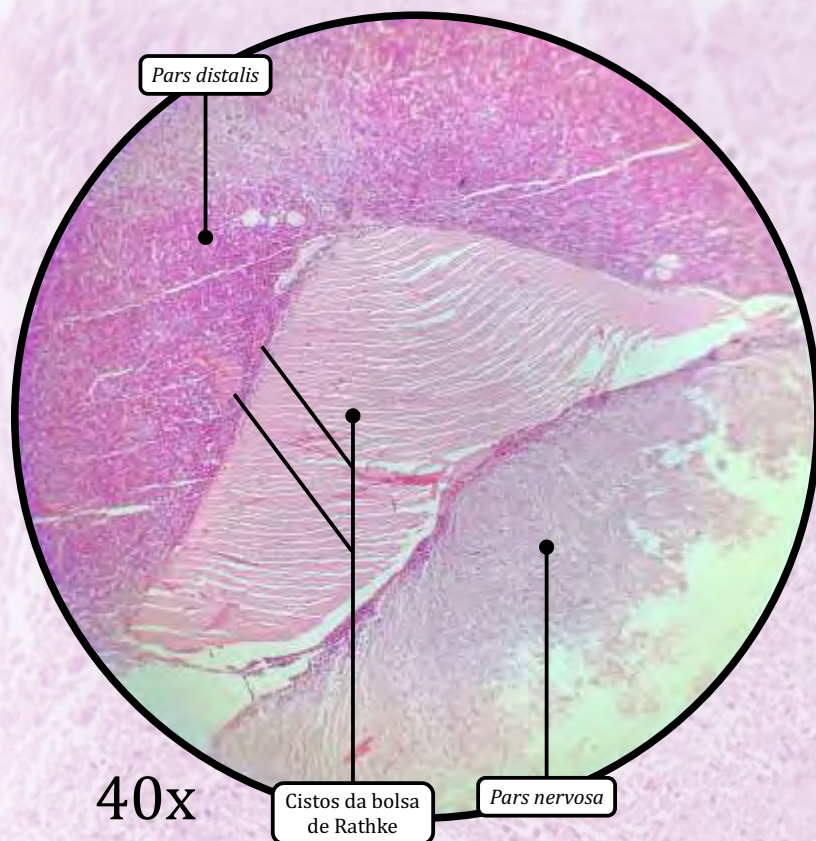- **Porção endócrina**
 - Glândula endócrina cordonal.
 - **Ilhotas de Langerhans** (ilhotas pancreáticas), compostas por:
 - **células Beta**, mais comuns, secretam **insulina**;
 - **células Alfa**, secretam **glucagon**;
 - células Delta, secretam somatostatina;
 - células PP, secretam polipeptídeo pancreático.
- **Porção exócrina**
 - Glândula **acinosa** composta **serosa**.
 - Similar à glândula parótida, diferencia-se pela presença de **célula centroacinososa** (ou centroacinar) e pela **ausência de ductos estriados**.
 - Além de **água e íons**, secreta diversas **proteínases**.
 - Ductos intralobulares.
 - **Ductos intercalares**, de epitélio de revestimento simples cuboide.
 - **Ausência** de ductos estriados.
 - **Ductos interlobulares**, de epitélio simples colunar, estratificado colunar, ou estratificado cuboide.

Pâncreas



ANOTAÇÕES

Hipófise ou Glândula Pituitária



ADENOHIPÓFISE

- Glândula endócrina cordonal.
- Origem embriológica: ectoderma da orofaringe.

I) *Pars distalis*

- As células cromófilas acidófilas secretam o hormônio do crescimento (GH) e a prolactina (PRL).
- As células cromófilas basófilas secretam o hormônio adrenocorticotrófico (ACTH), o hormônio tireoestimulante (TSH), o hormônio folículo-estimulante (FSH) e o hormônio luteinizante (LH).
- As células cromófobas coloram pobremente com H&E e não secretam hormônios.

II) *Pars tuberarlis*

- Não foi identificável nas imagens deste Atlas.

III) *Pars intermedia*

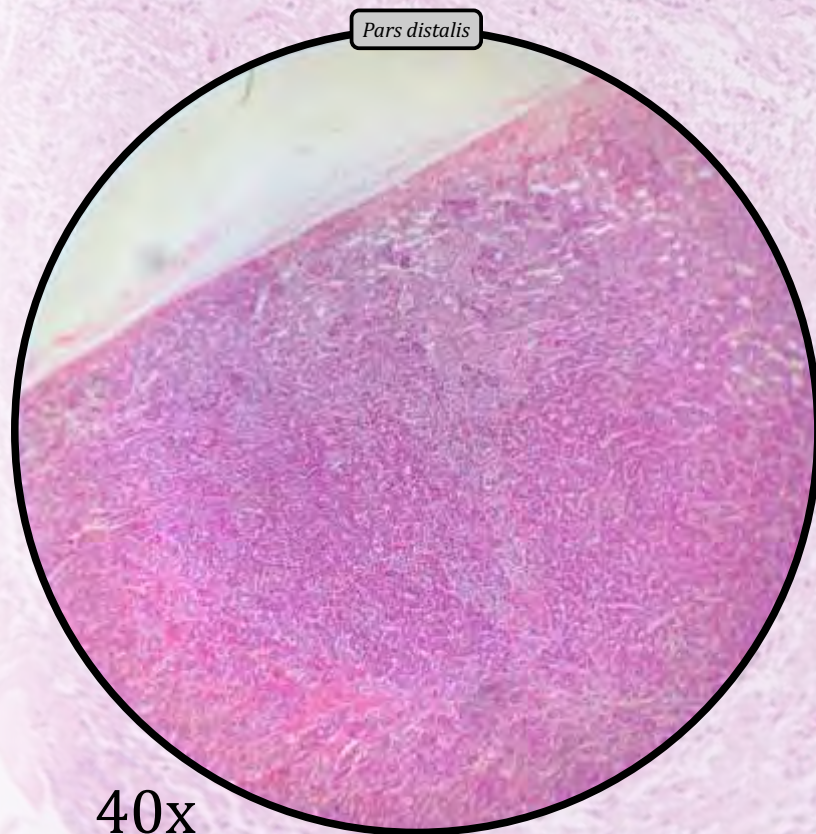
- Cistos derivados da **bolsa de Rathke**.

NEUROHIPÓFISE

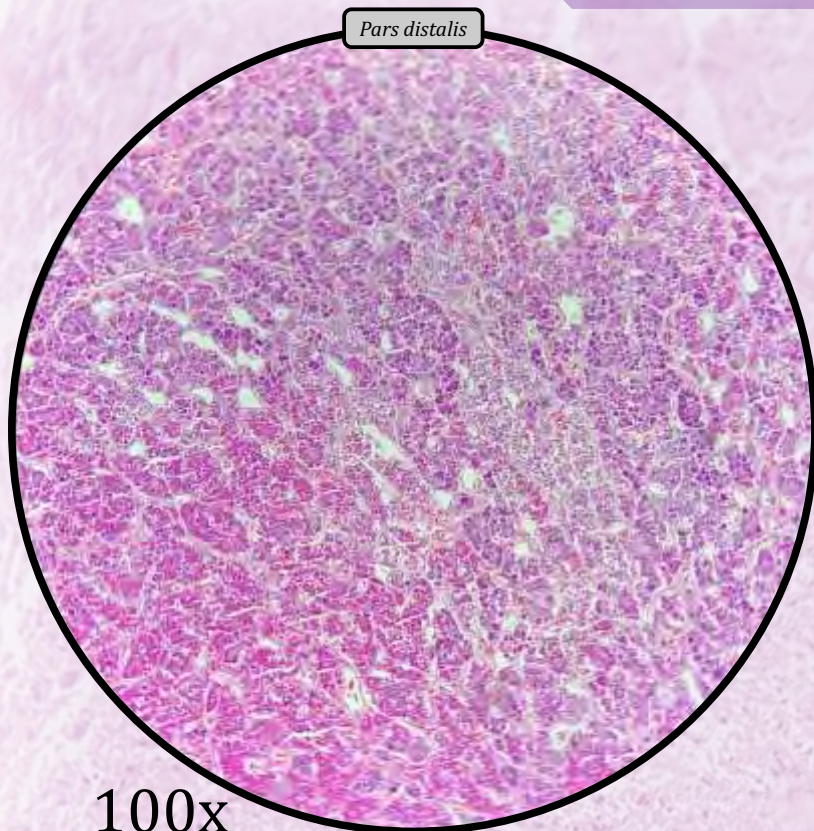
- Origem embriológica: neuroectoderma.

IV) *Pars nervosa*

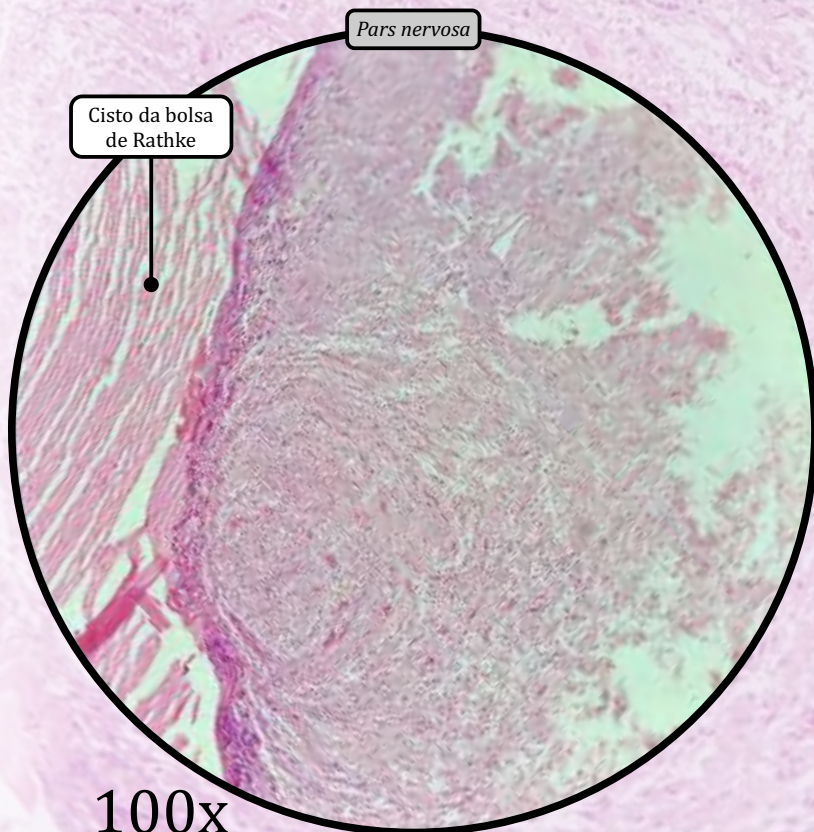
- **Axônios amielínicos** de neurônios secretores localizados no hipotálamo.
- Secreção de hormônios: vasopressina, ou **hormônio antidiurético** (ADH), e **ocitocina**.
- **Pituícitos** são um tipo específico de células da glia muito ramificada.
- **Corpos de Herring** são terminais dilatados de axônios contendo depósitos de neurosecreção (hormônios ADH e ocitocina).



Hipófise ou Glândula Pituitária



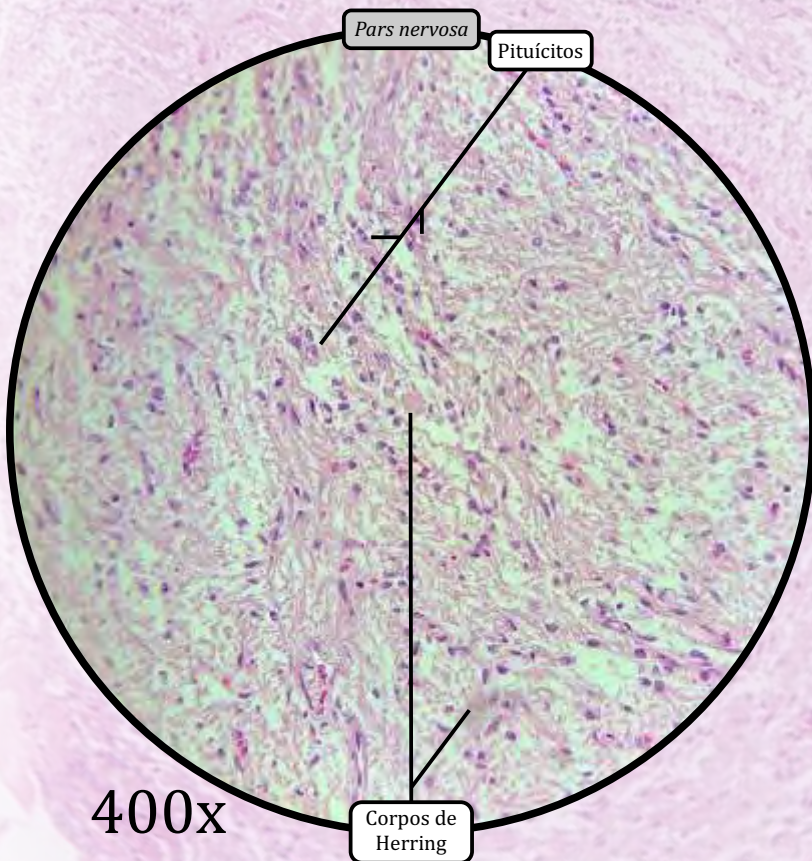
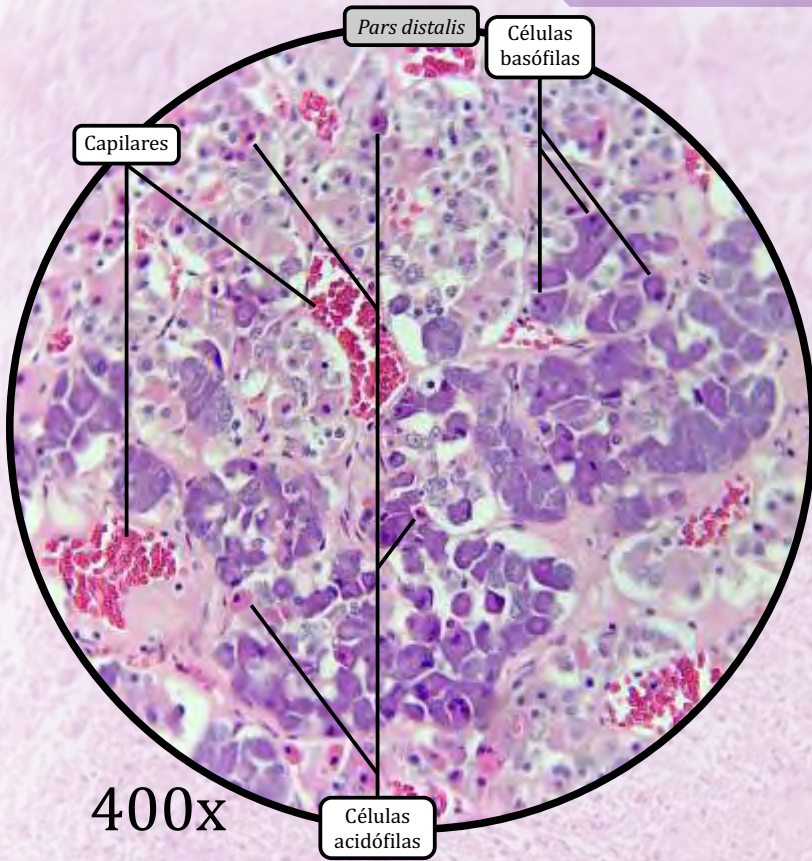
100x



100x

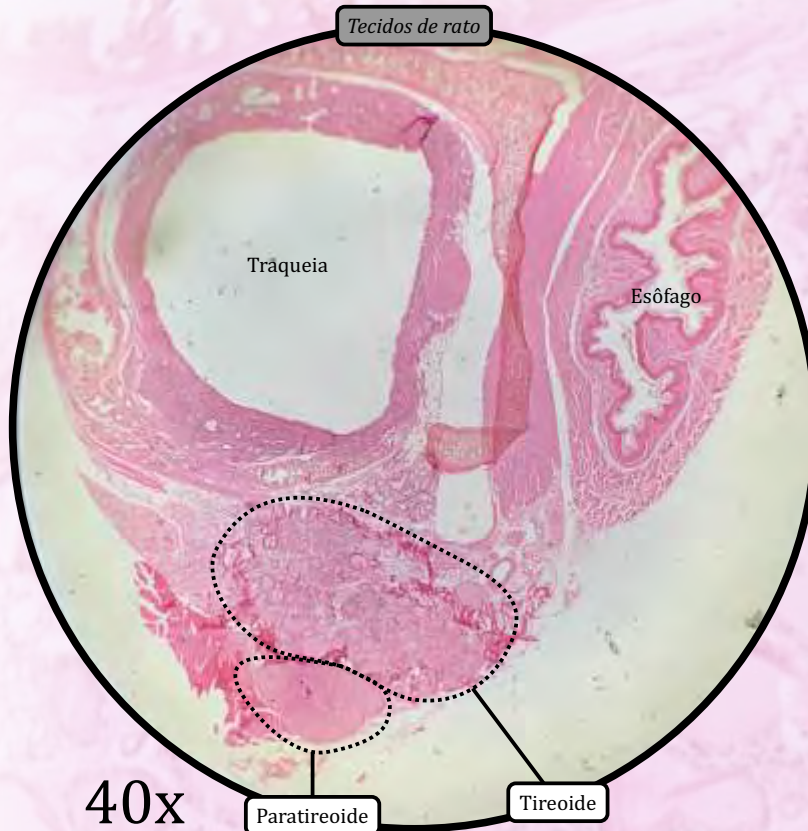
ANOTAÇÕES

Hipófise ou Glândula Pituitária



ANOTAÇÕES

Tireoide e Paratireoide

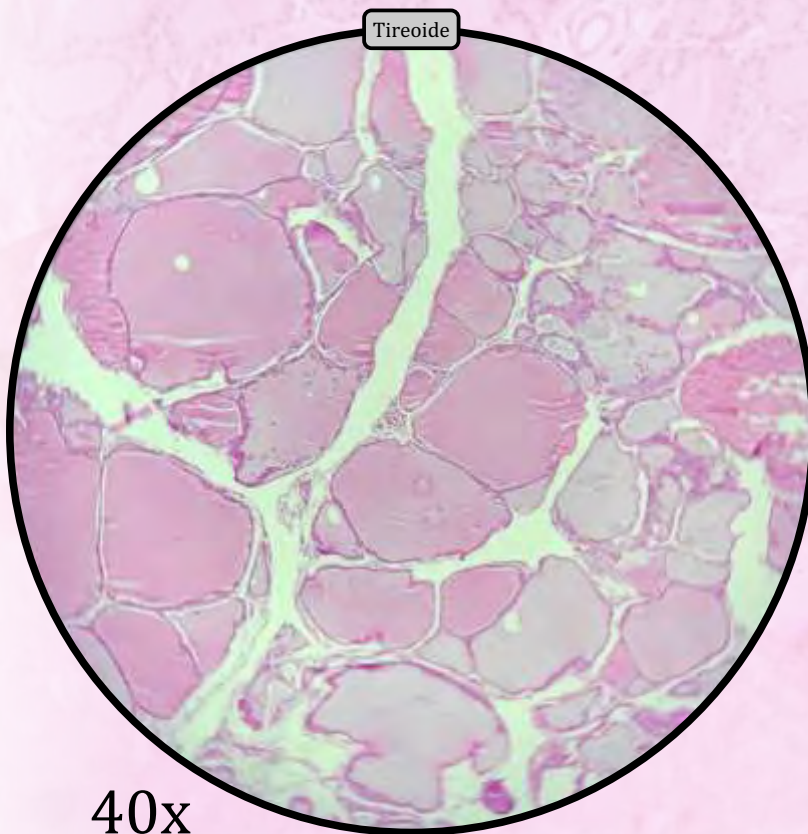


TIREOIDE

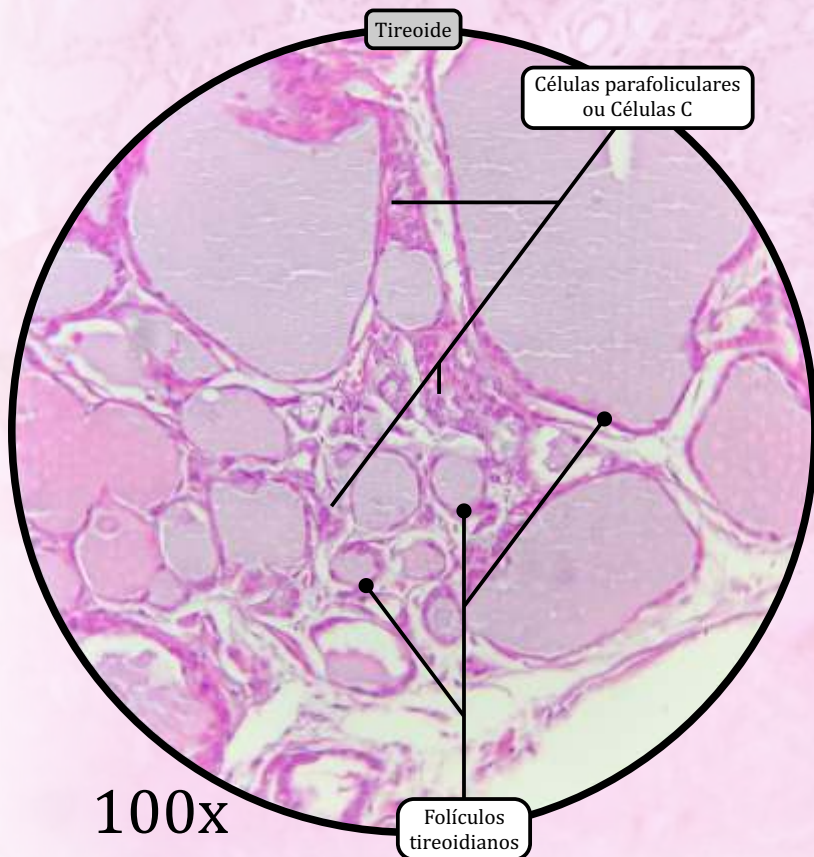
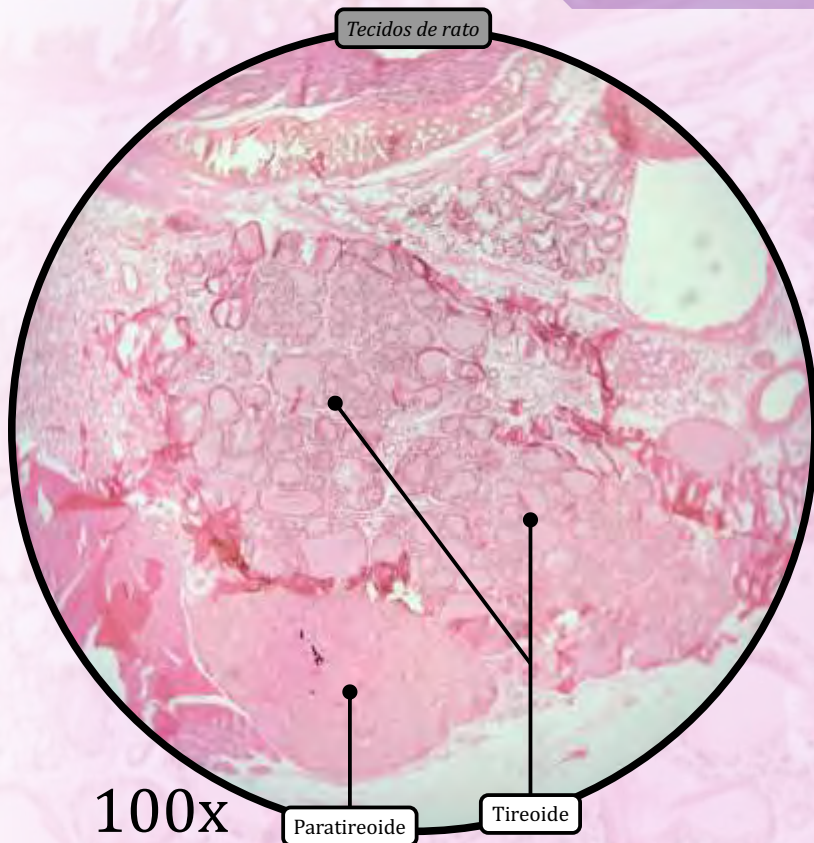
- ESTROMA
 - Cápsula de tecido conjuntivo propriamente dito denso.
 - Trabéculas são invaginações da cápsula.
- PARÊNQUIMA
 - **Folículos tireoidianos** preenchidos por **coloide**, composto por tireoglobulina.
 - Os folículos tireoidianos são revestidos por epitélio folicular, que varia de cuboide a colunar.
 - As células foliculares produzem os **hormônios T3** (tri-iodotironina) e **T4** (tiroxina), os quais controlam a taxa de metabolismo do corpo.
 - **Células parafoliculares** ou **células C**, localizadas entre os folículos tireoidianos, apresentam citoplasma fracamente corado e são responsáveis pela secreção de **calcitonina**.
 - O hormônio calcitonina é responsável por reduzir a concentração plasmática de cálcio.

PARATIREOIDE

- ESTROMA
 - Delicada cápsula de tecido conjuntivo propriamente dito, que envia prolongamentos em direção ao interior da glândula.
- PARÊNQUIMA
 - As **células principais** são mais numerosas e dispostas em cordões, secretam o hormônio **paratormônio** (PTH), o qual é responsável por aumentar a concentração plasmática de cálcio, entre outros efeitos.
 - As células oxífilas são grandes e eosinofílicas, e não secretam hormônios.

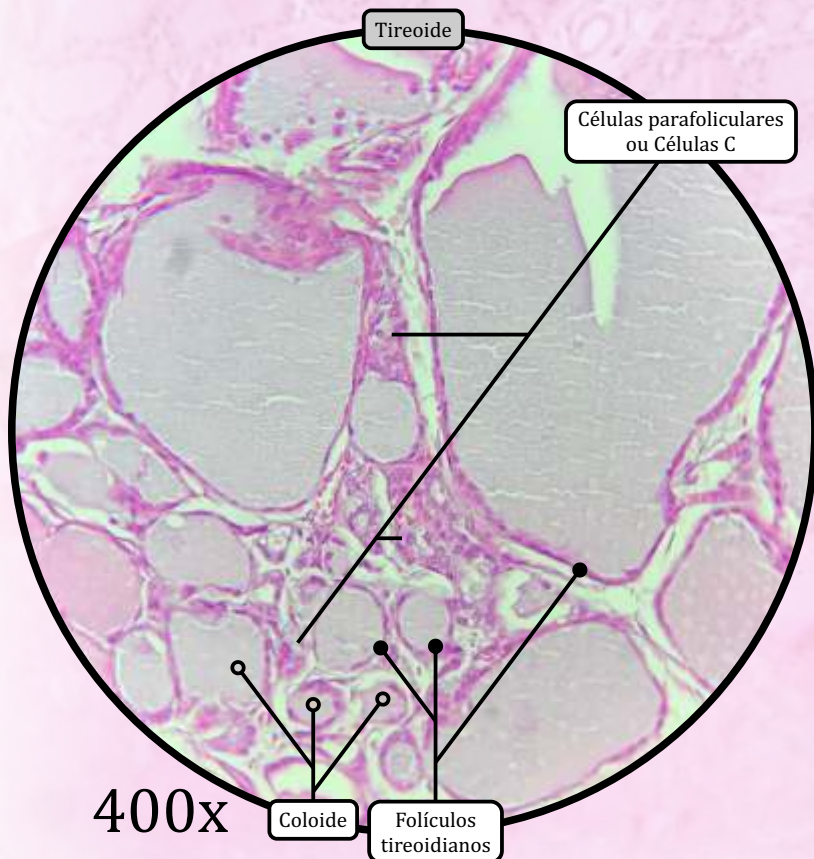
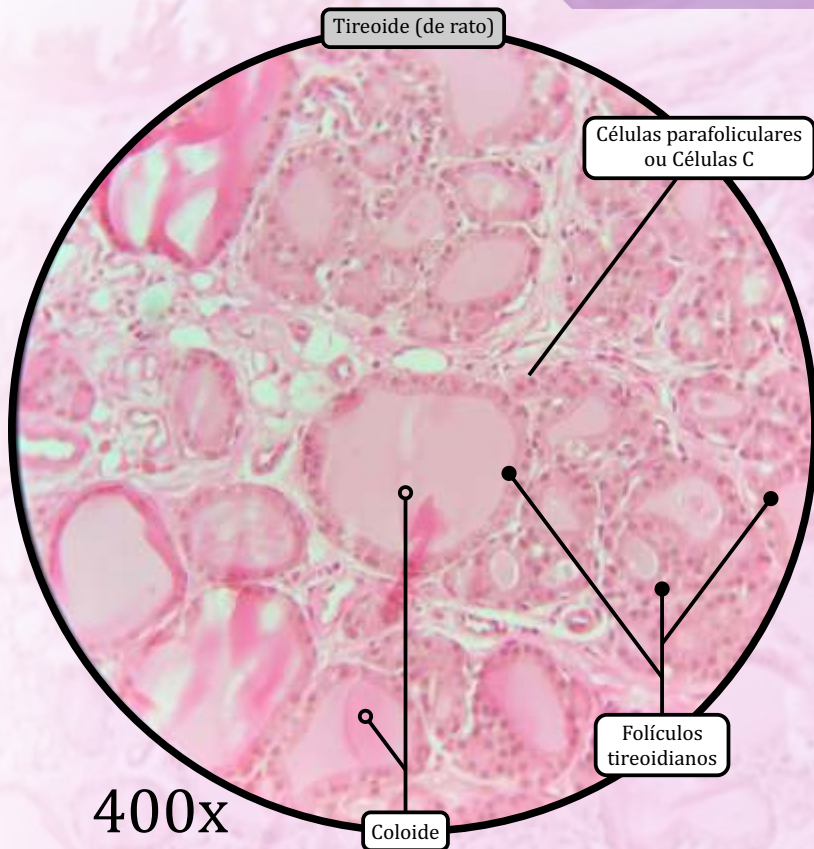


Tireoide e Paratireoide



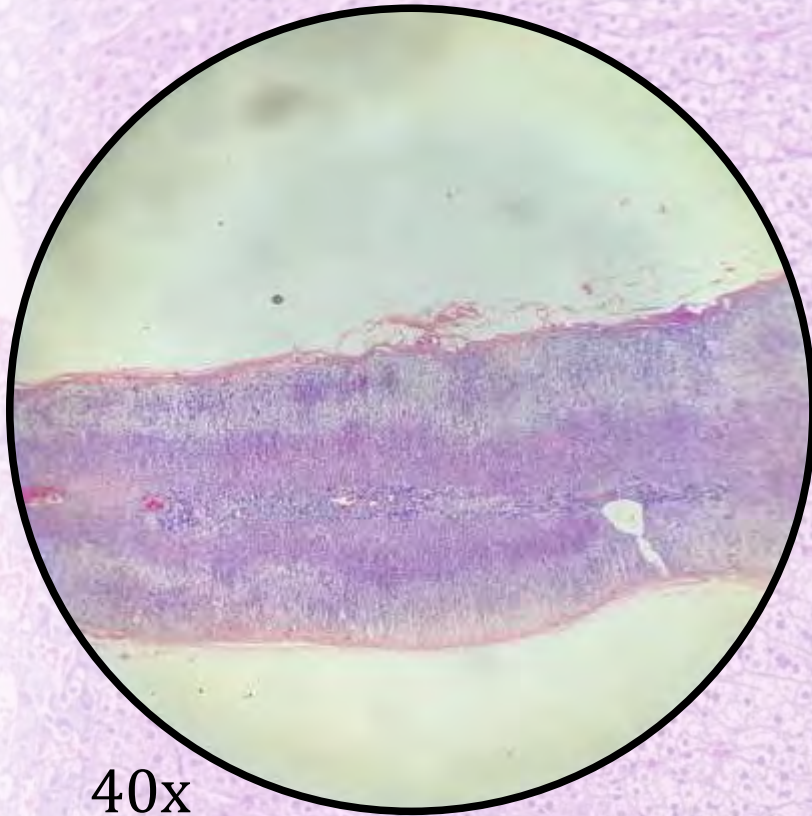
ANOTAÇÕES

Tireoide e Paratireoide

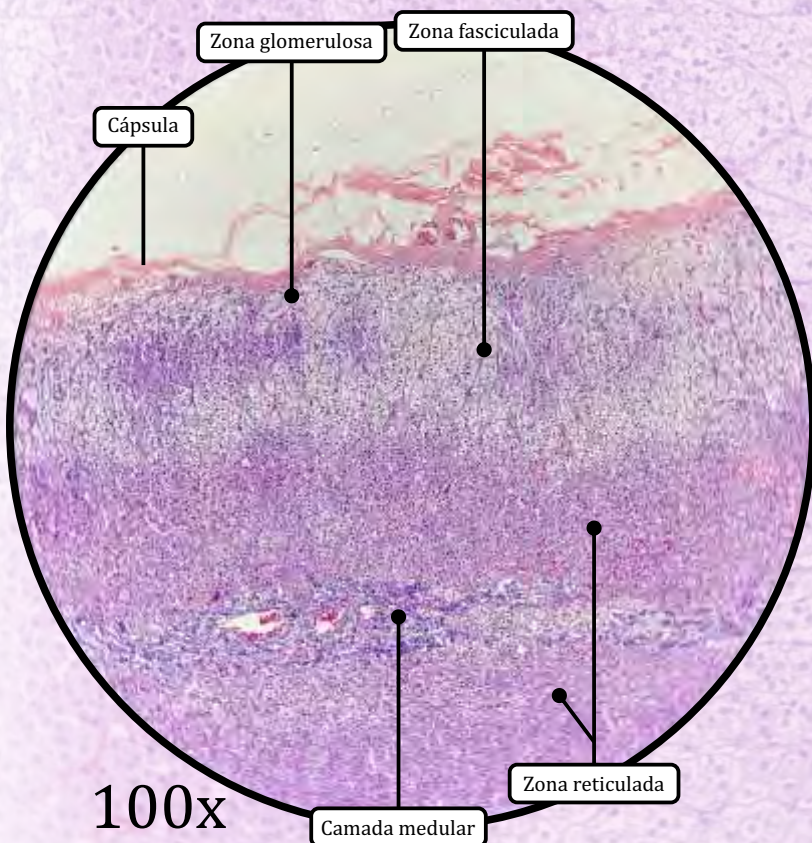


ANOTAÇÕES

Adrenal ou Suprarrenal



40x



100x

ESTROMA

- Cápsula de tecido conjuntivo propriamente dito denso.

PARÊNQUIMA

I) Camada Cortical (Córtex Adrenal)

- Origem embriológica: mesoderma intermediário.

1) Zona glomerulosa

- Formada por cordões de células dispostos em arcos (lembrando o arranjo dos glomérulos). Produz hormônios **mineralocorticoides** (principalmente a aldosterona).

2) Zona fasciculada

- Formada por cordões de células (espongiócitos) dispostos perpendicularmente à cápsula.
- Os **espongiócitos** caracterizam-se pela presença de várias gotículas de lipídios em seu citoplasma. Produzem hormônios **glicocorticoides** (cortisona e cortisol).

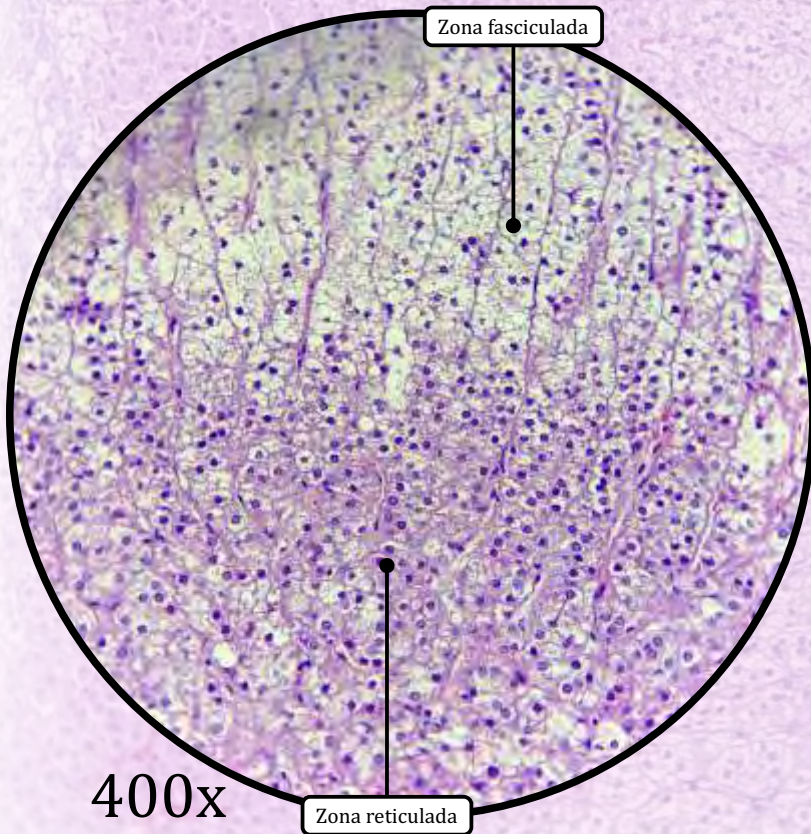
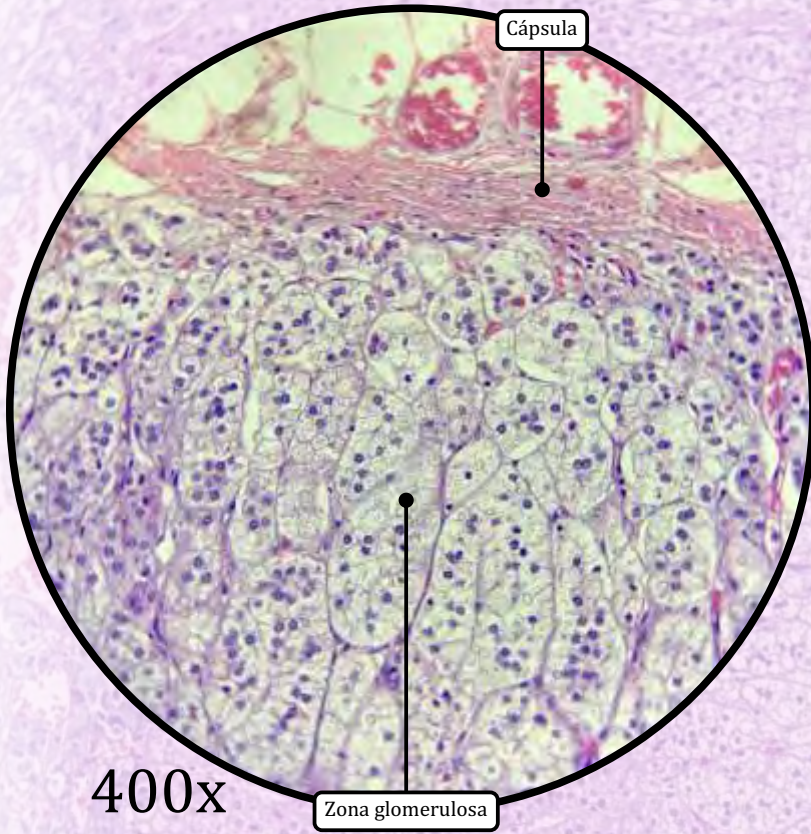
3) Zona reticulada

- Formada por células eosinofílicas organizadas em uma rede anastomosada de cordões celulares. Produzem hormônios **androgênios**.

II) Camada Medular (Medula Adrenal)

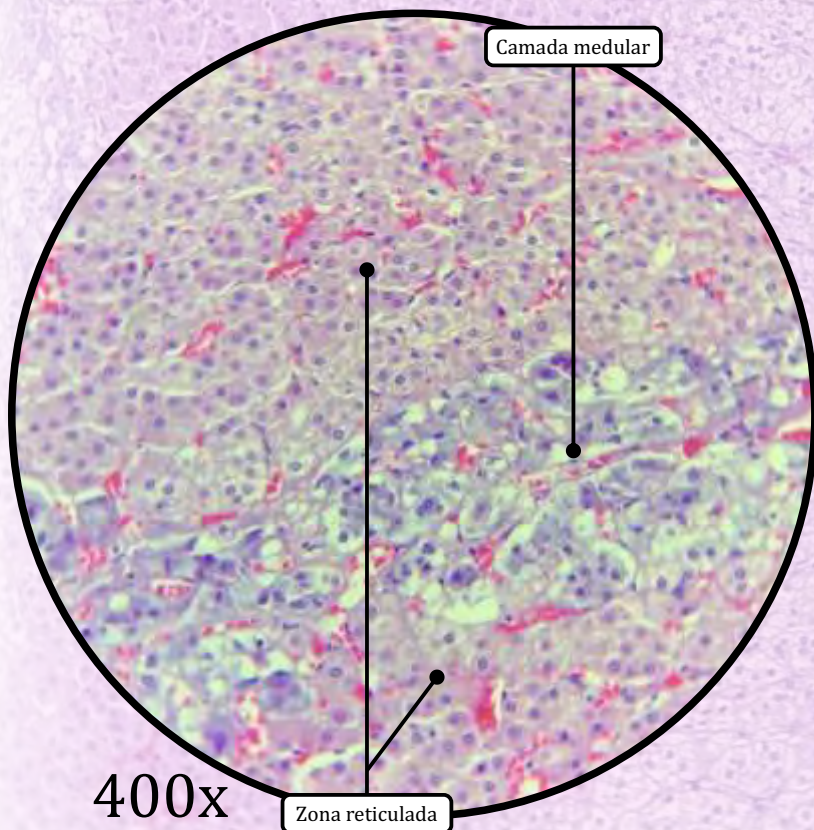
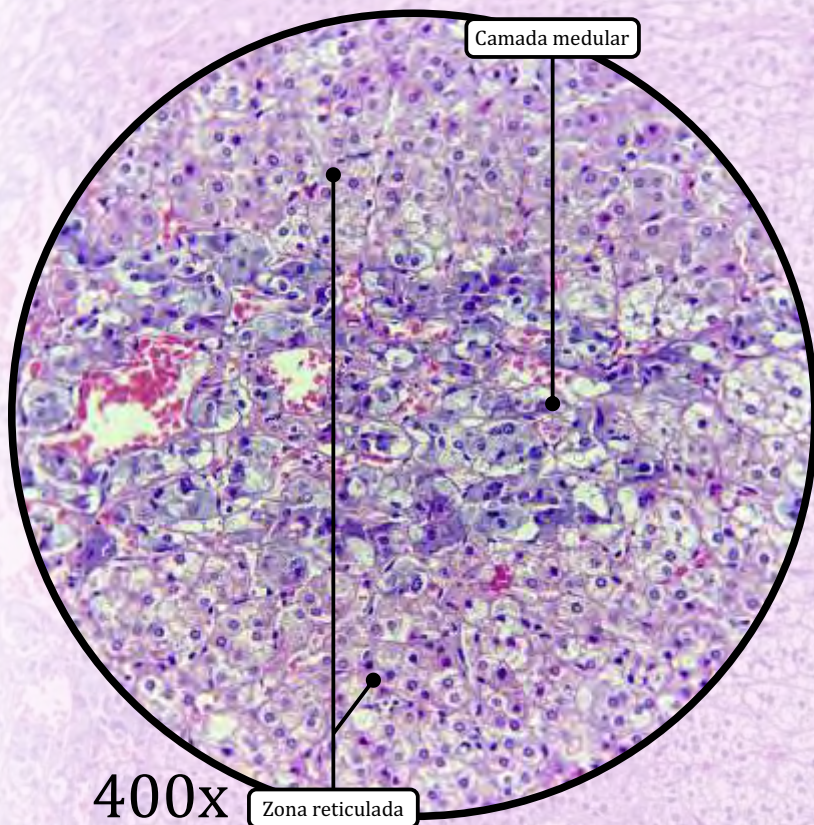
- Origem embriológica: células da crista neural.
- As **células cromafins** são neurônios pós-ganglionares modificados que produzem os hormônios **adrenalina** (ou epinefrina) e **noradrenalina** (ou norepinefrina).

Adrenal ou Suprarrenal



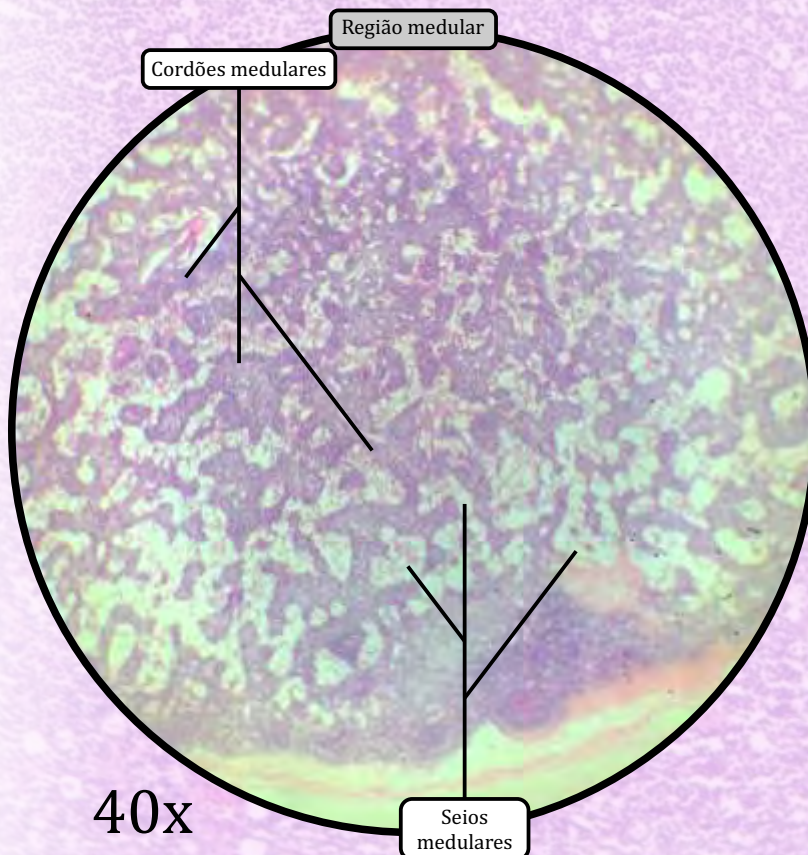
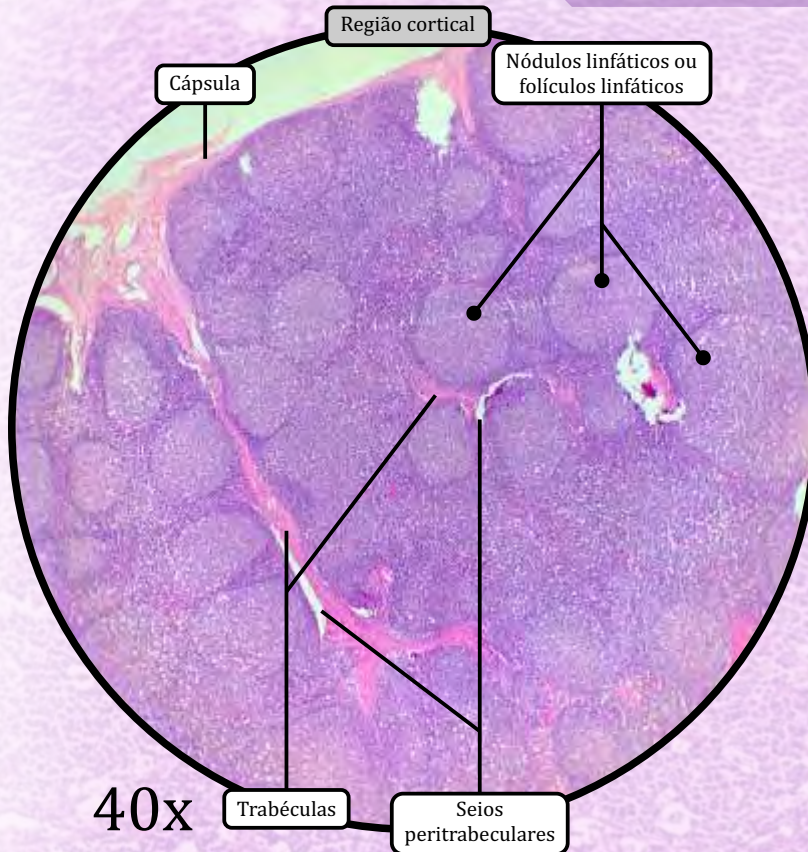
ANOTAÇÕES

Adrenal ou Suprarrenal



ANOTAÇÕES

Linfonodo ou Gânglio Linfático



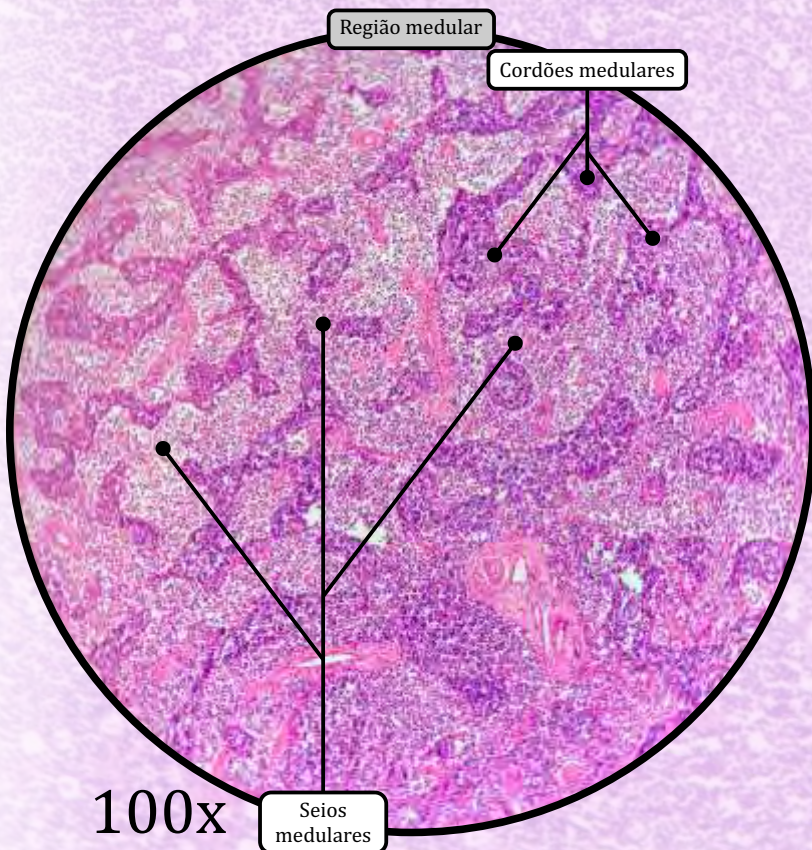
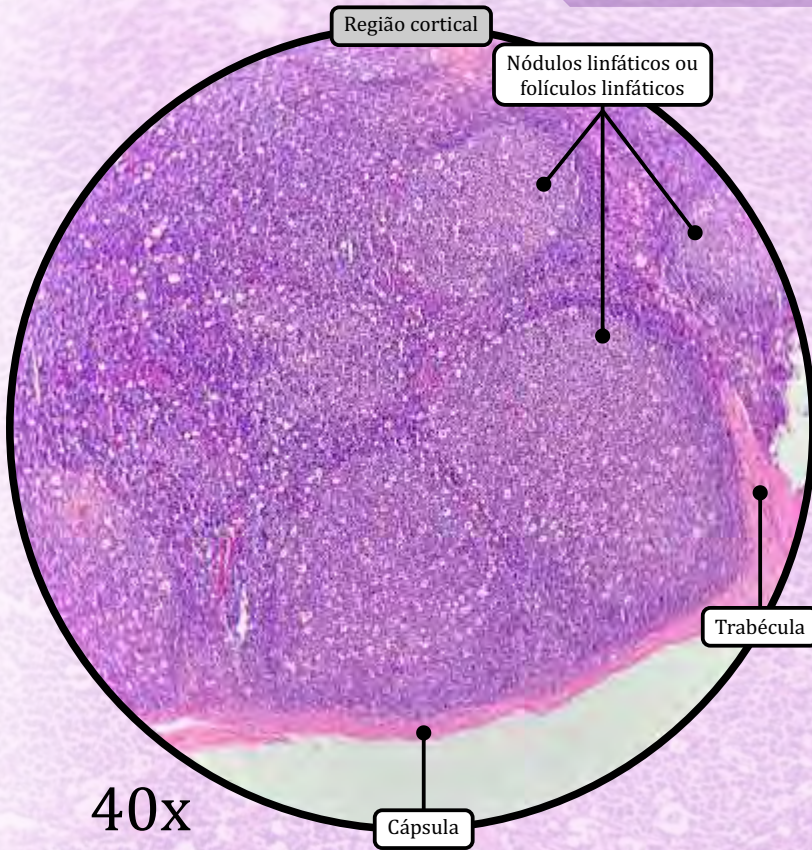
ESTROMA

- Cápsula de tecido conjuntivo propriamente dito denso não modelado.
- **Seios subcapsulares**, onde a linfa flui vinda de vasos linfáticos aferentes que penetram no linfonodo.
- **Trabéculas** de tecido conjuntivo propriamente dito derivadas da cápsula.
- **Seios peritrabeculares** pelos quais a linfa flui a partir dos seios subcapsulares em direção ao córtex.
- Fibras reticulares e células reticulares, que formam uma malha de sustentação em todo o órgão.

PARÊNQUIMA

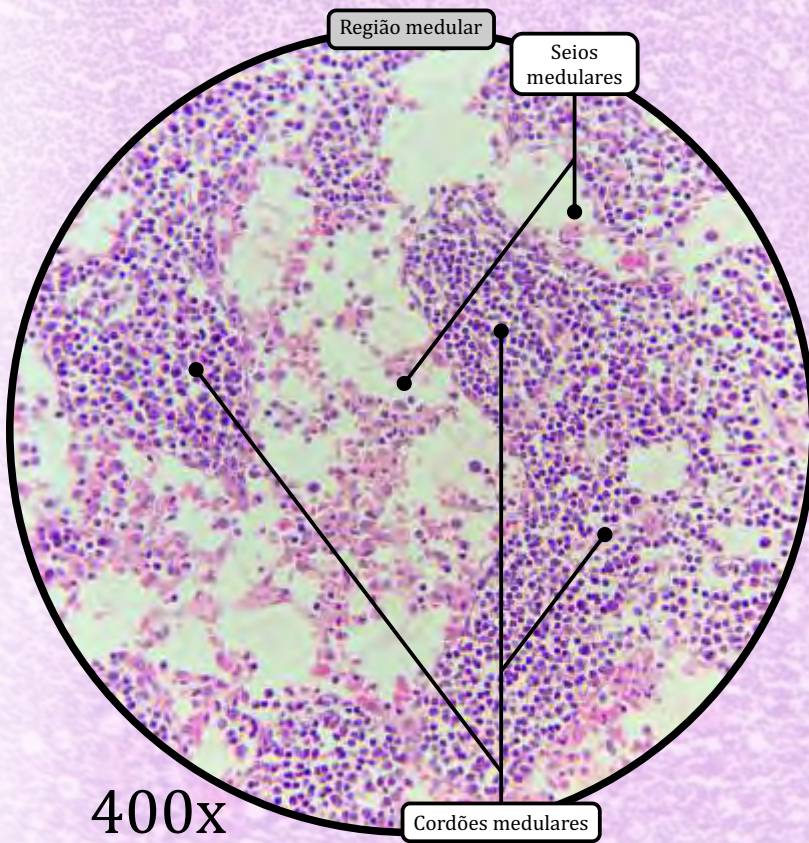
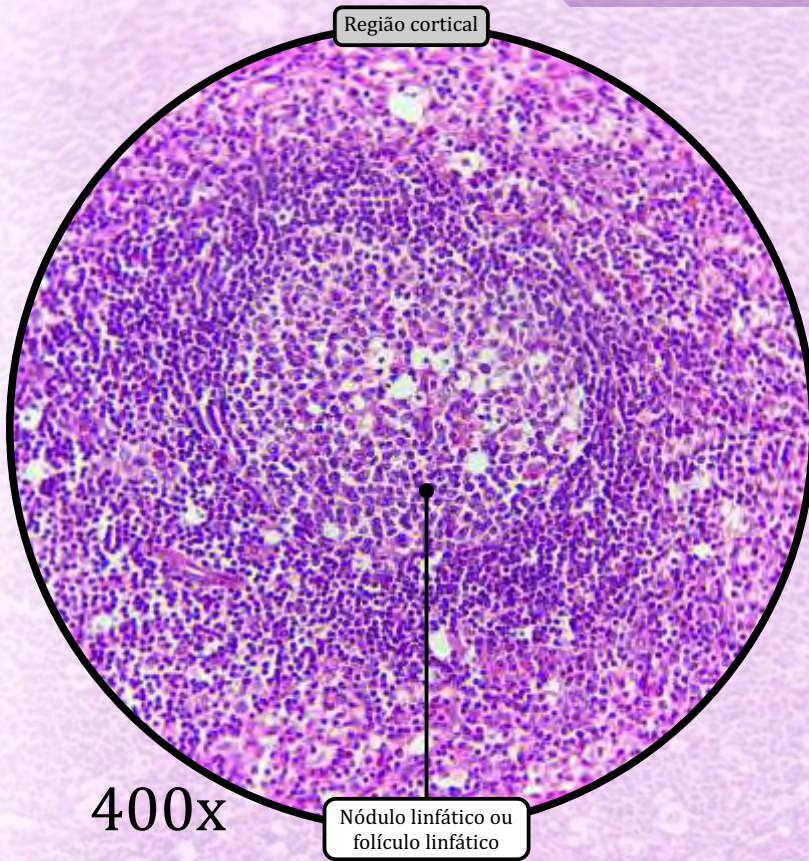
- **Região cortical** ou **córtex superficial**.
 - Caracterizada pela presença de **nódulos (folicúlos) linfáticos**, constituídos principalmente por linfócitos B.
 - Nos folicúlos linfáticos, é possível fazer distinção entre a zona do manto e o centro germinativo.
- **Região cortical profunda** ou **paracórtex**.
 - **Não apresenta nódulos linfáticos.**
 - Caracteriza-se pelo predomínio de linfócitos T.
 - Tem vênulas de endotélio alto, através das quais os linfócitos oriundos do sangue penetram no linfonodo.
- **Região medular**.
 - Porção mais central do linfonodo, organizada em **cordões medulares** (cordões de tecido linfático formados por linfócitos B, plasmócitos, macrófagos e células dendríticas) e **seios medulares** (seios linfáticos por onde a linfa flui para o vaso linfático eferente).

Linfonodo ou Gânglio Linfático



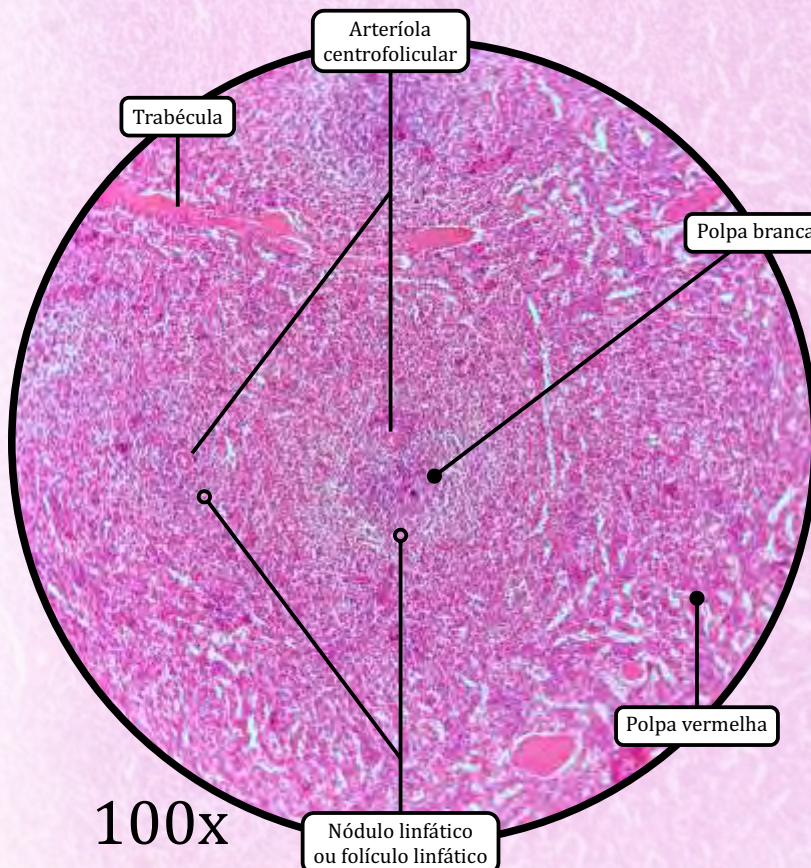
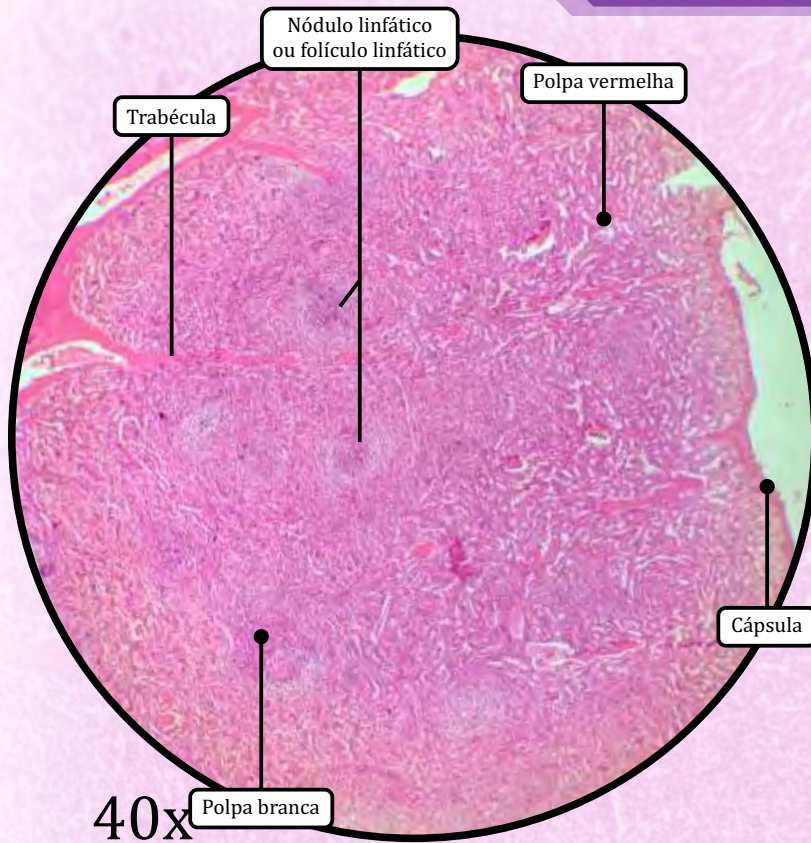
ANOTAÇÕES

Linfonodo ou Gânglio Linfático



ANOTAÇÕES

Baço



ESTROMA

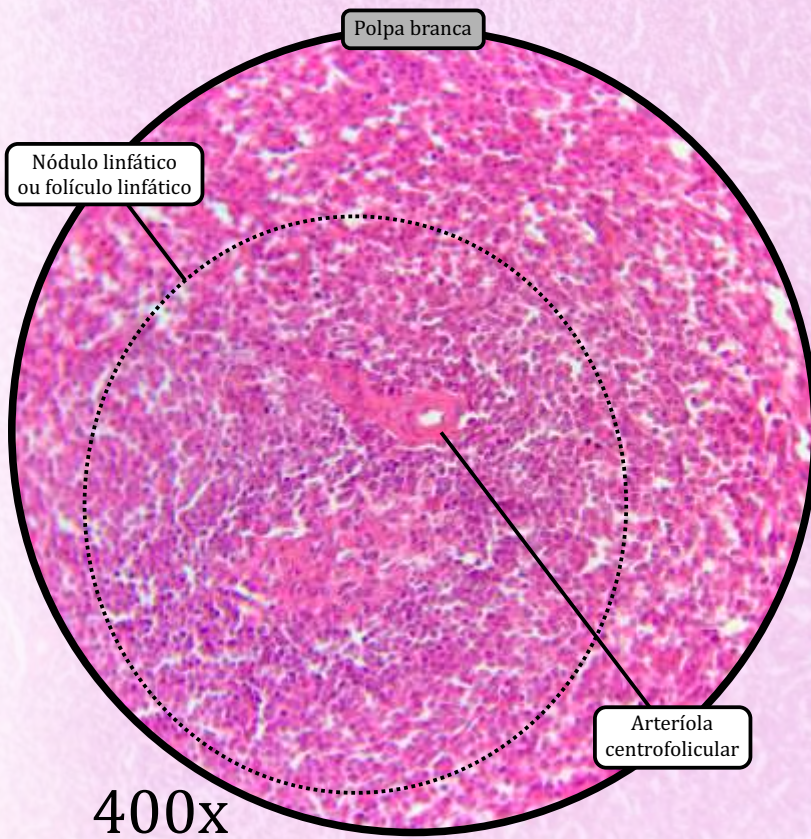
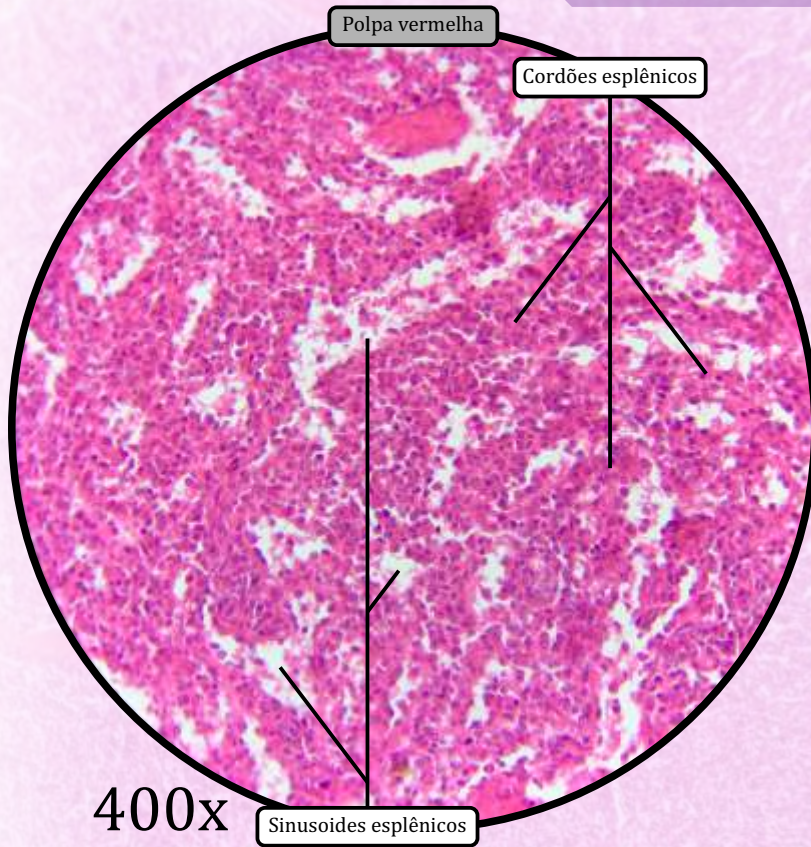
- Cápsula de tecido conjuntivo propriamente dito denso.
- **Trabéculas** de tecido conjuntivo propriamente dito derivadas da cápsula.
- Fibras reticulares formam uma malha de sustentação.

PARÊNQUIMA

Chamado polpa esplênica, divide-se em duas regiões: polpa branca e polpa vermelha.

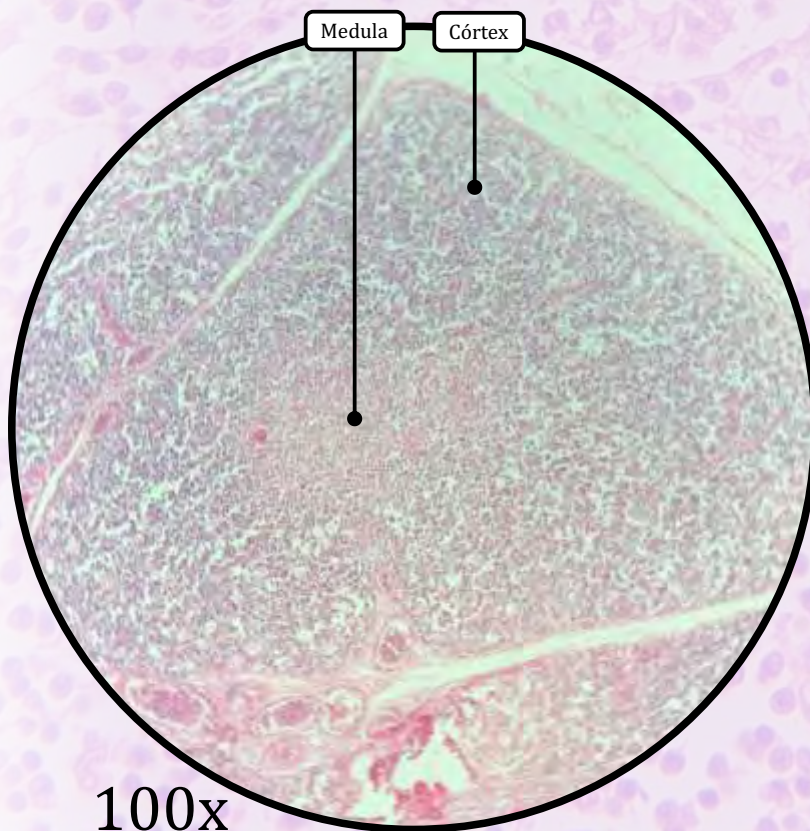
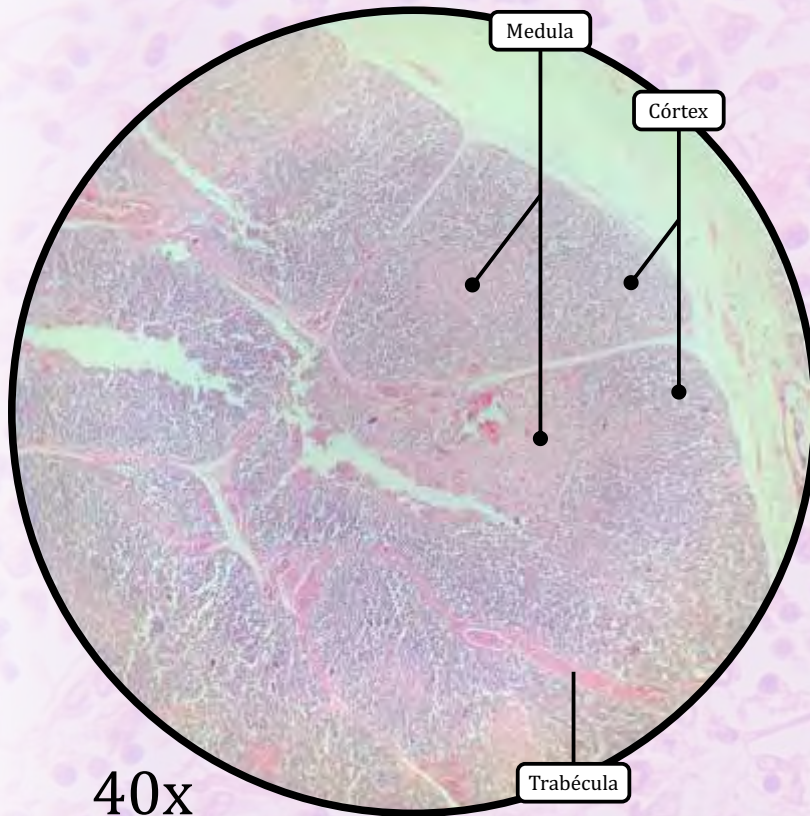
- **Polpa branca:**
 - formada por tecido linfóide organizado em **foliculos linfóides** dispostos ao redor da **arteríola central**;
 - imediatamente ao redor da arteríola central, há a bainha linfóide periarterial.
- **Polpa vermelha:**
 - de aspecto predominantemente eosinofílico.
 - **cordões esplênicos** são cordões celulares formados por células reticulares, linfócitos B, plasmócitos e macrófagos.
 - **sinusoides esplênicos** são também chamados de seios esplênicos.

Baço



ANOTAÇÕES

Timo



ESTROMA

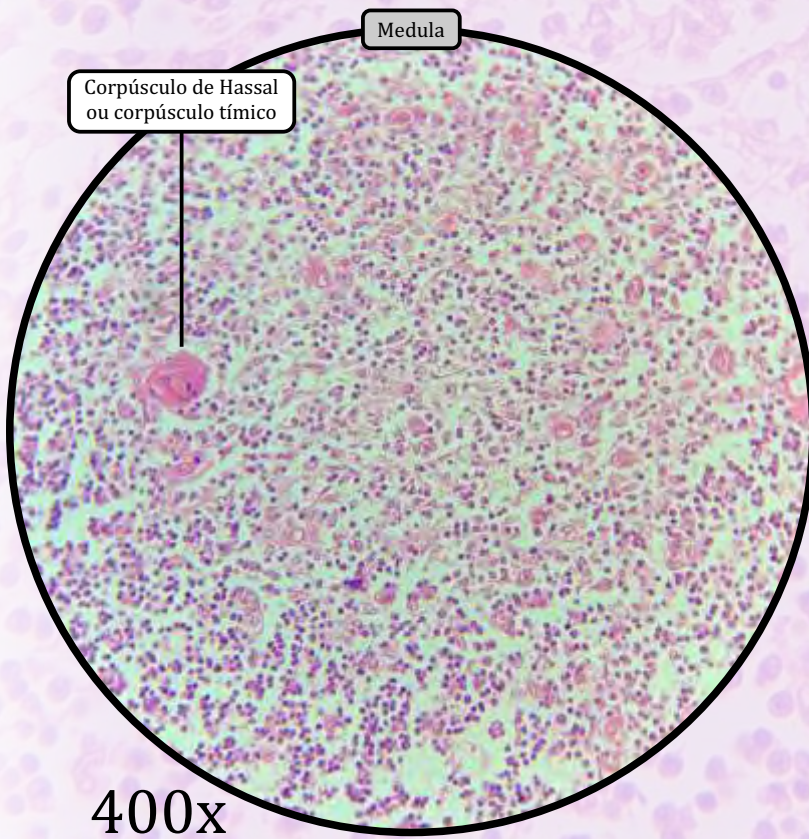
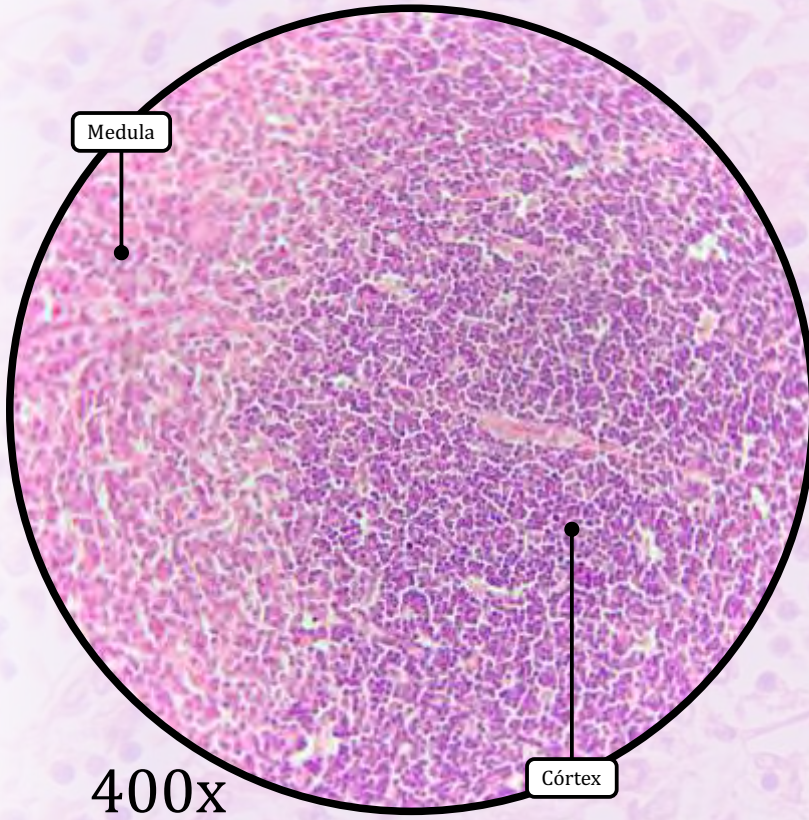
- Cápsula de tecido conjuntivo propriamente dito denso.
- **Trabéculas** de tecido conjuntivo propriamente dito derivadas da cápsula, dividindo o órgão em lóbulos incompletos.
- Células reticulares epiteliais que formam uma malha de sustentação.

PARÊNQUIMA

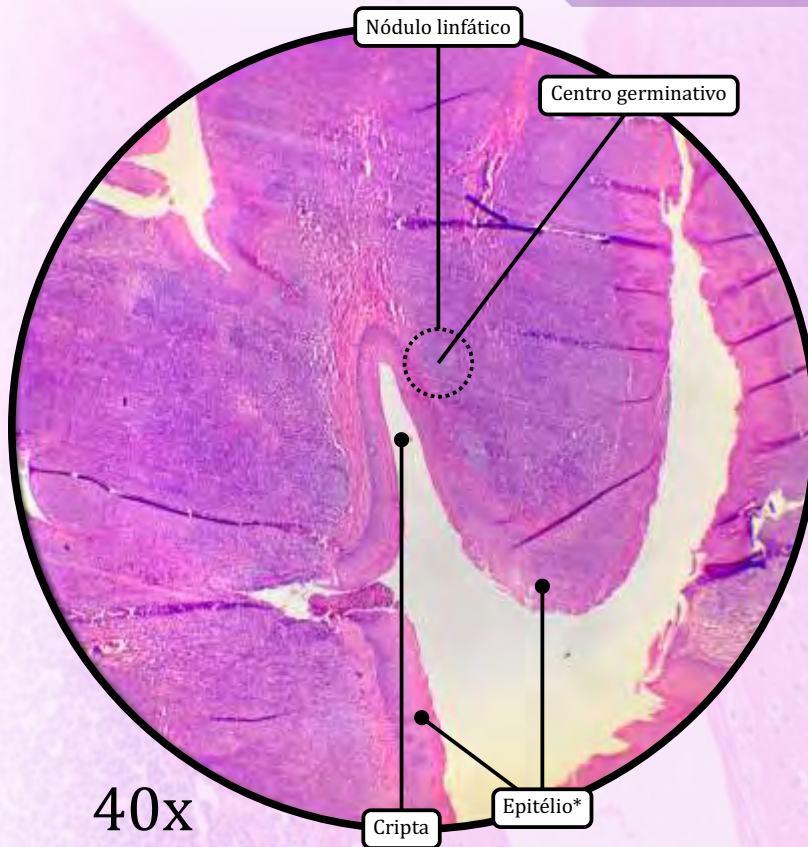
Caracteriza-se pela ausência de nódulos linfoides e divide-se em duas regiões: córtex e medula.

- **CórTEX**
 - Apresenta-se fortemente basofílico devido à grande quantidade de linfócitos T em amadurecimento.
 - Há presença da **barreira hematotômica** para evitar a exposição precoce dos linfócitos T a antígenos presentes no sangue.
- **Medula**
 - Apresenta-se mais fracamente corada.
 - Caracteriza-se pela presença dos **Corpúsculos de Hassal** (estruturas eosinofílicas concêntricas formadas por células reticulares epiteliais).

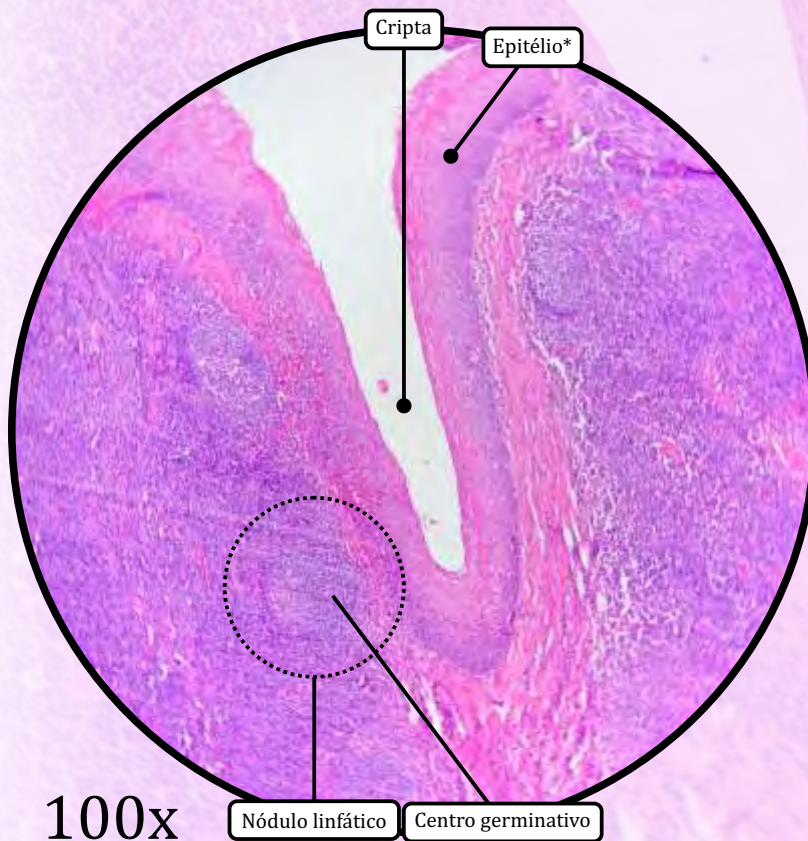
ANOTAÇÕES



Tonsila Palatina



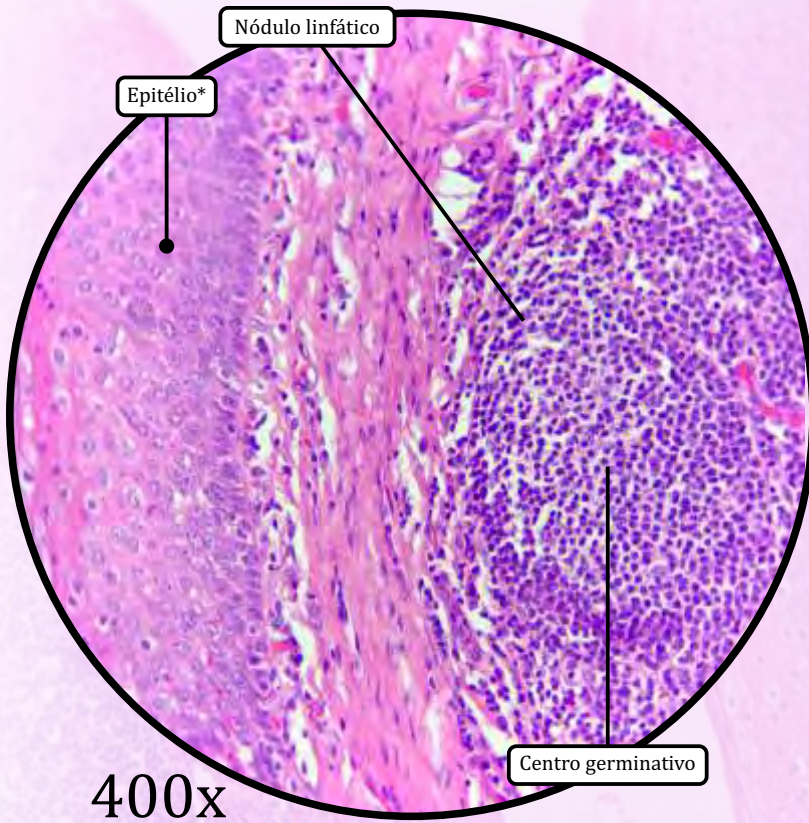
* Epitélio de revestimento estratificado pavimentosso não queratinizado



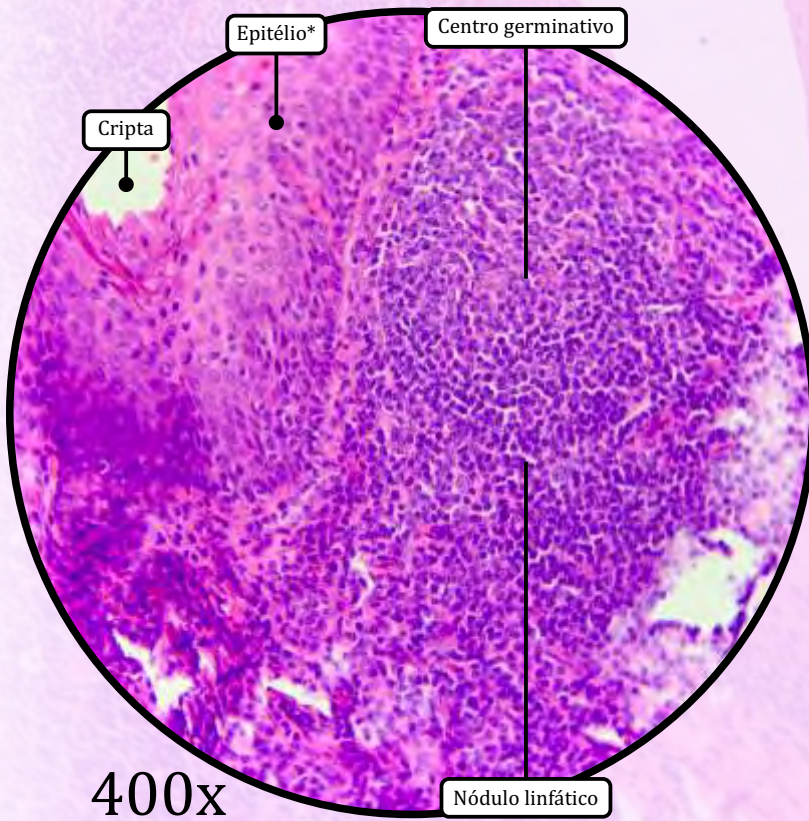
As tonsilas palatinas não são órgãos propriamente ditos, mas sim massas de tecido linfoide localizadas na faringe.

- Constituídas por **nódulos linfoides imersos em tecido linfoide difuso**.
- As tonsilas palatinas **não apresentam cápsula**.
- São recobertas por epitélio de revestimento estratificado pavimentosso não queratinizado.
- **Criptas**: invaginações em fundo cego do epitélio em direção ao tecido conjuntivo subjacente.

Tonsila Palatina

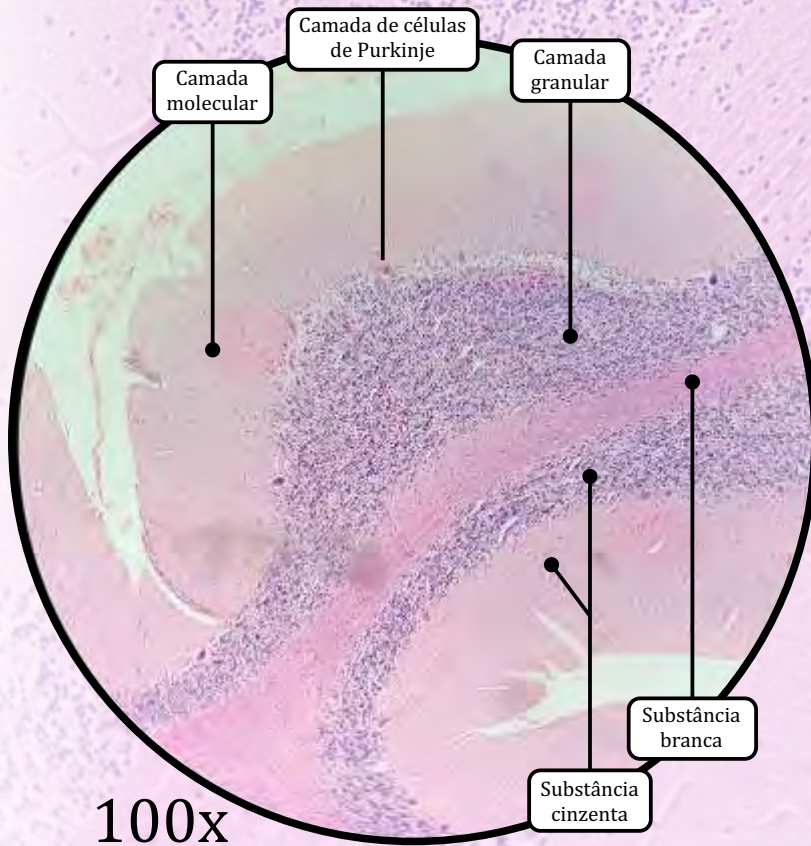
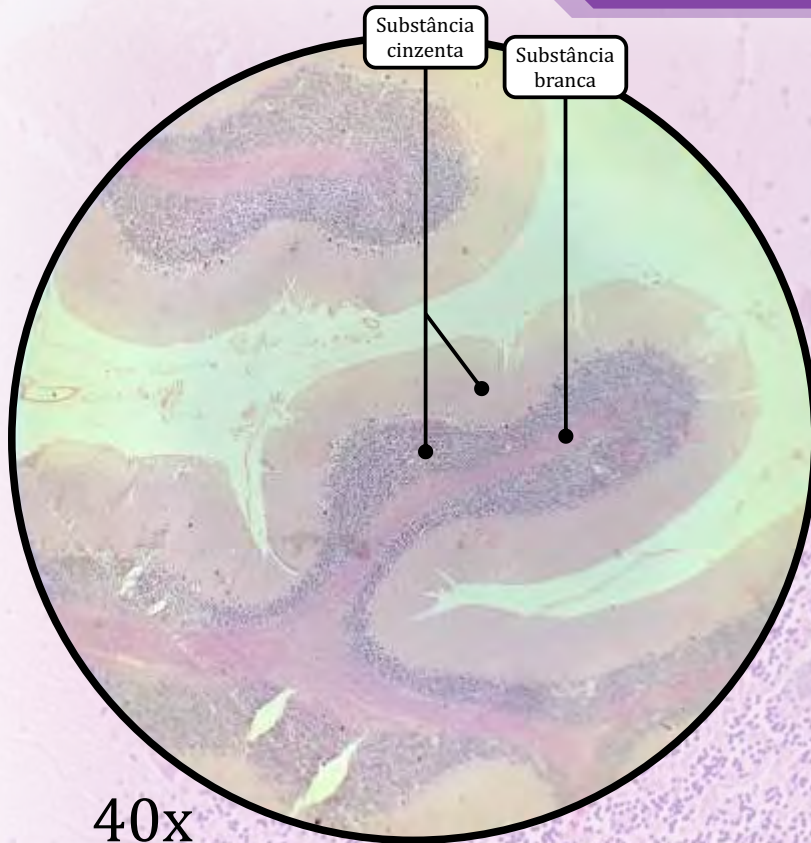


* Epitélio de revestimento estratificado pavimentoso não queratinizado



ANOTAÇÕES

Cerebelo

**Substância Cinzenta**

- Contém todos os componentes do sistema nervoso, como **corpos celulares de neurônios**, dendritos, porções iniciais de axônios e células da glia.
- Constitui o córtex cerebelar, o qual é composto por três camadas.

I) Camada molecular

- Contém os dendritos das células de Purkinje, além de outros neurônios e células da neurógli.

II) Camada de células de Purkinje

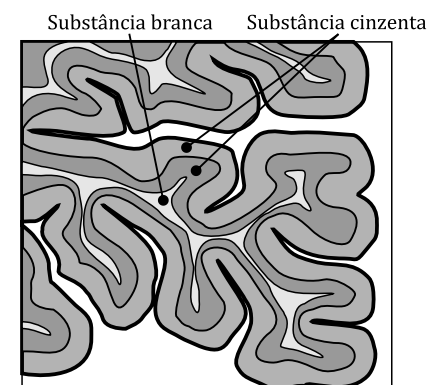
- Formada pelos corpos neuronais das células de Purkinje.
 - São células muito grandes, bem visíveis, com dendritos bem desenvolvidos e em forma de leque.

III) Camada granular ou granulosa

- Contém imensa quantidade de núcleos de neurônios pequenos.

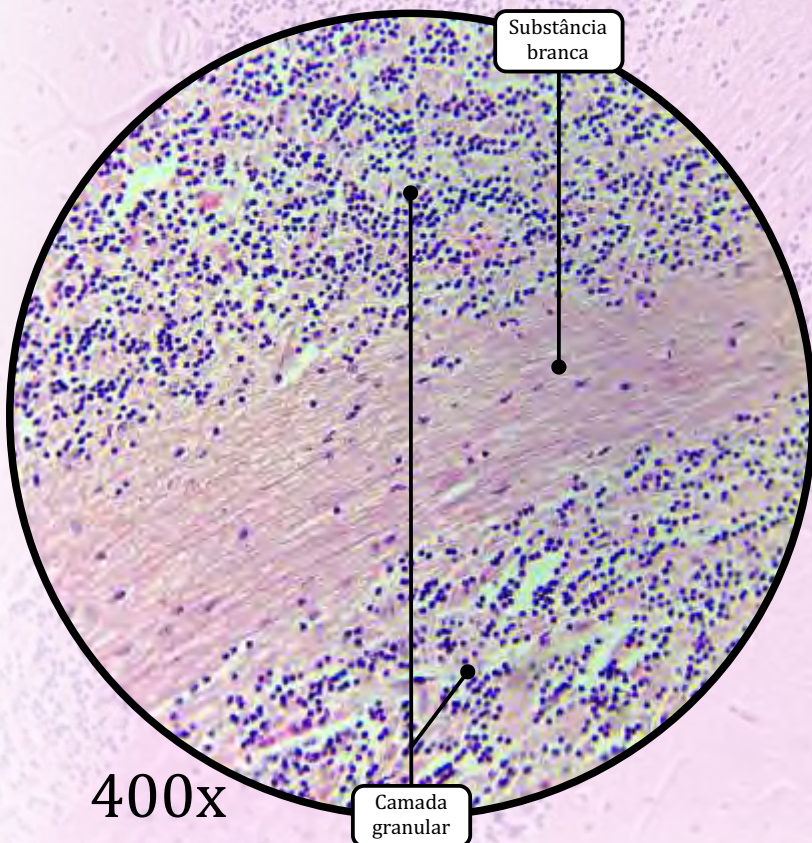
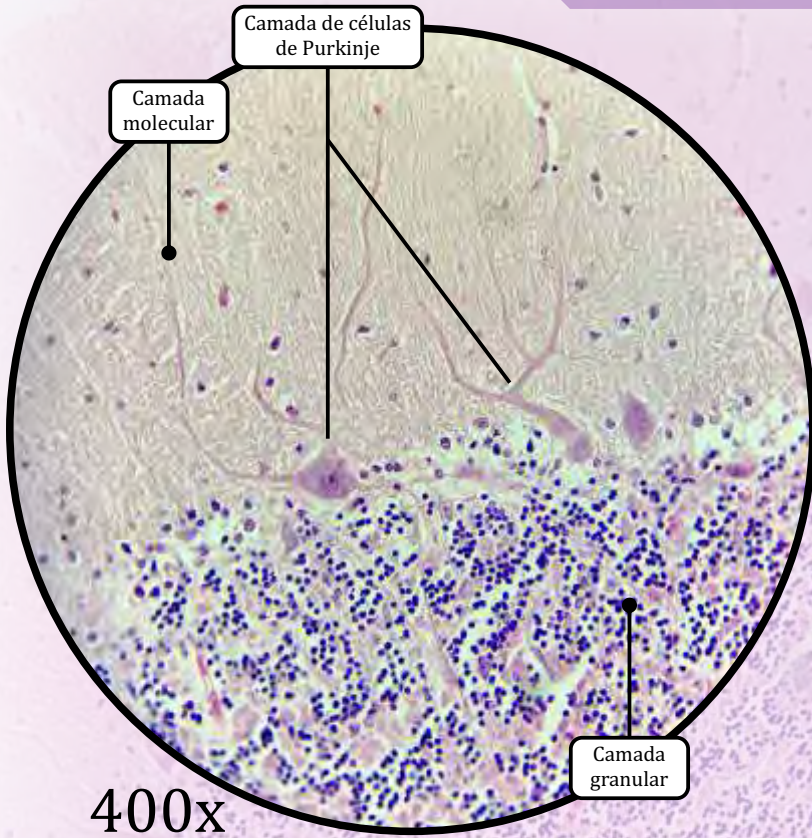
Substância Branca

- Contém axônios mielinizados, oligodendrócitos e outras células da glia, e **não contém corpos celulares** de neurônios
 - A coloração branca deve-se justamente à **mielinização** (bainhas de mielina) dos axônios.



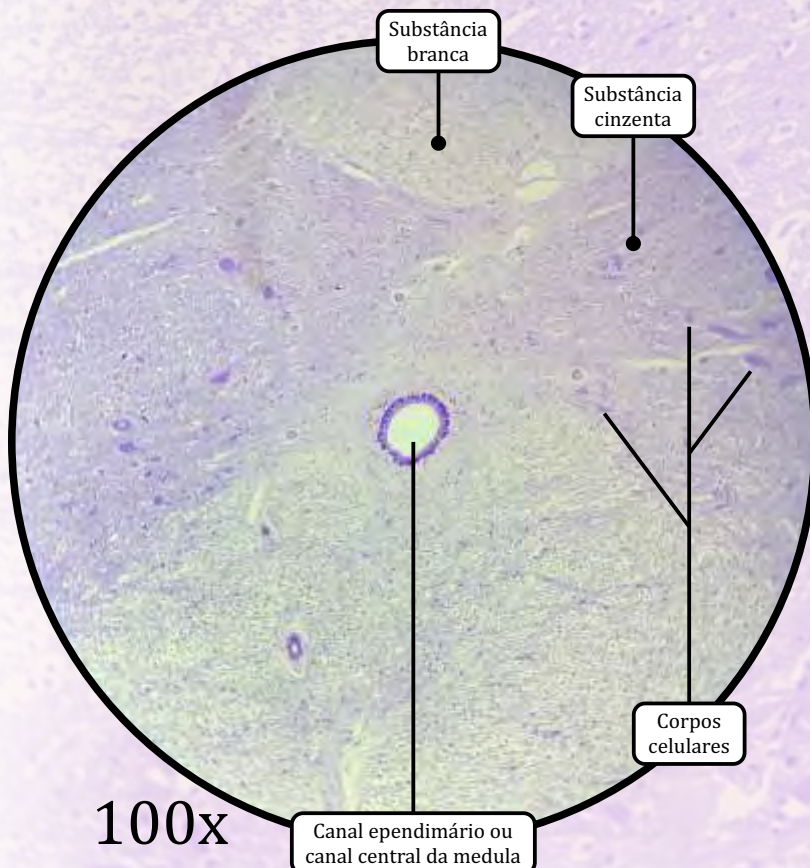
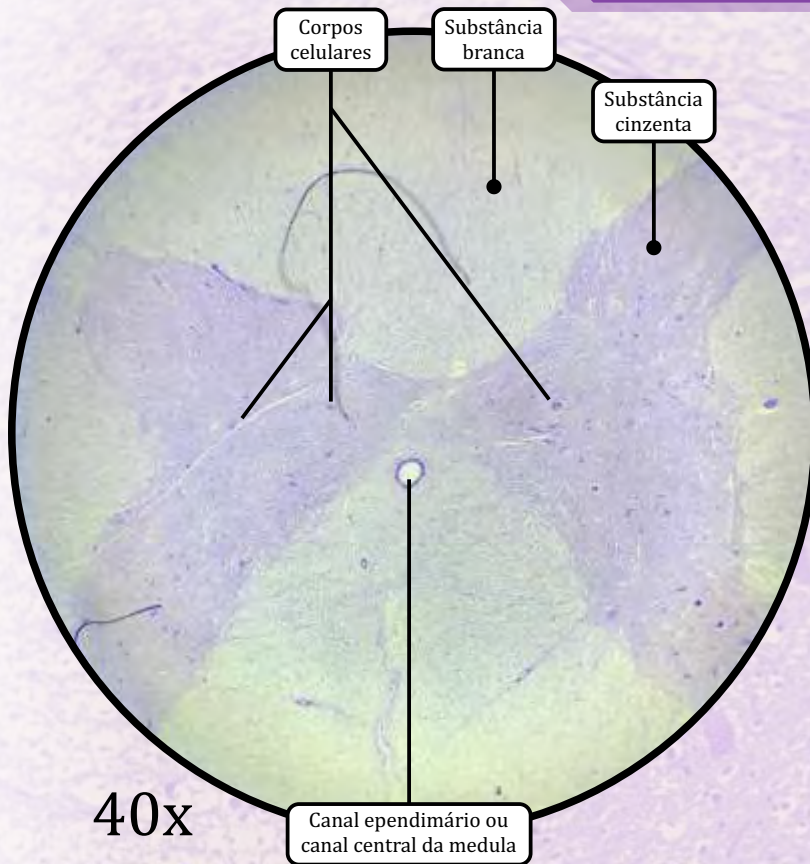
Representação esquemática do cerebelo (corte)

Cerebelo



ANOTAÇÕES

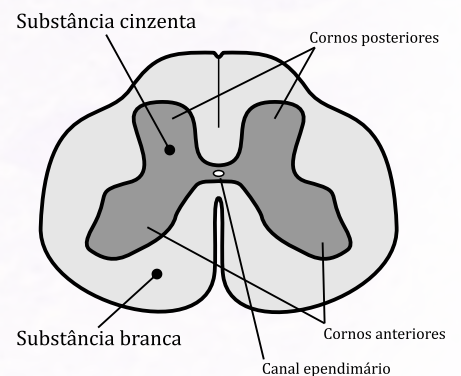
Medula Espinhal

**Substância Branca**

- Contém axônios mielinizados, oligodendrócitos e outras células da glia, e **não contém corpos celulares** de neurônios.
 - A coloração branca deve-se justamente à **mielinização** (bainhas de mielina) dos axônios.

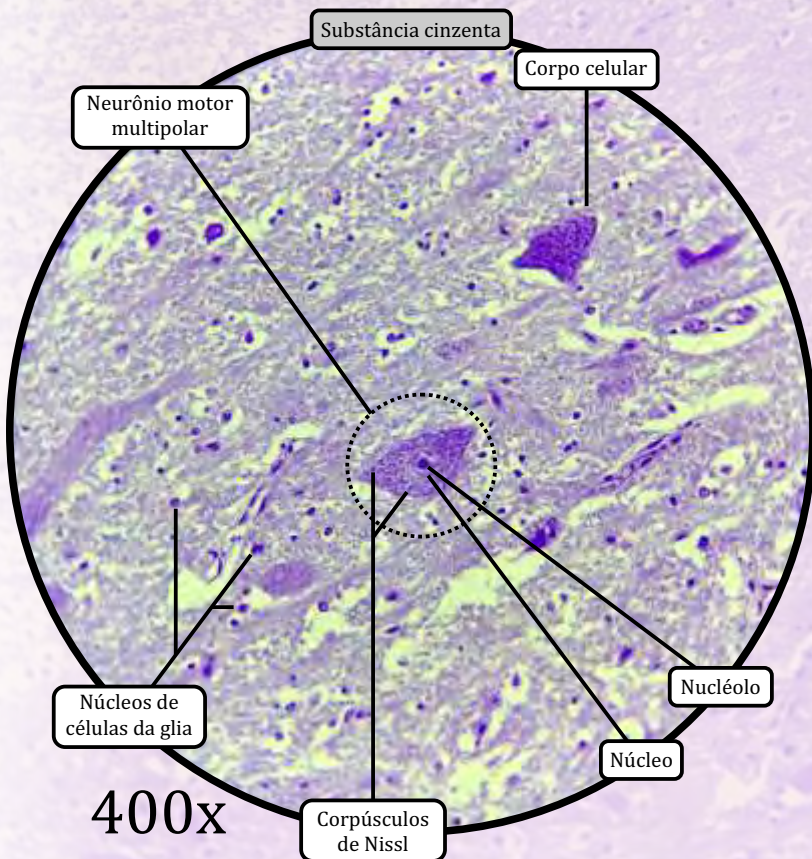
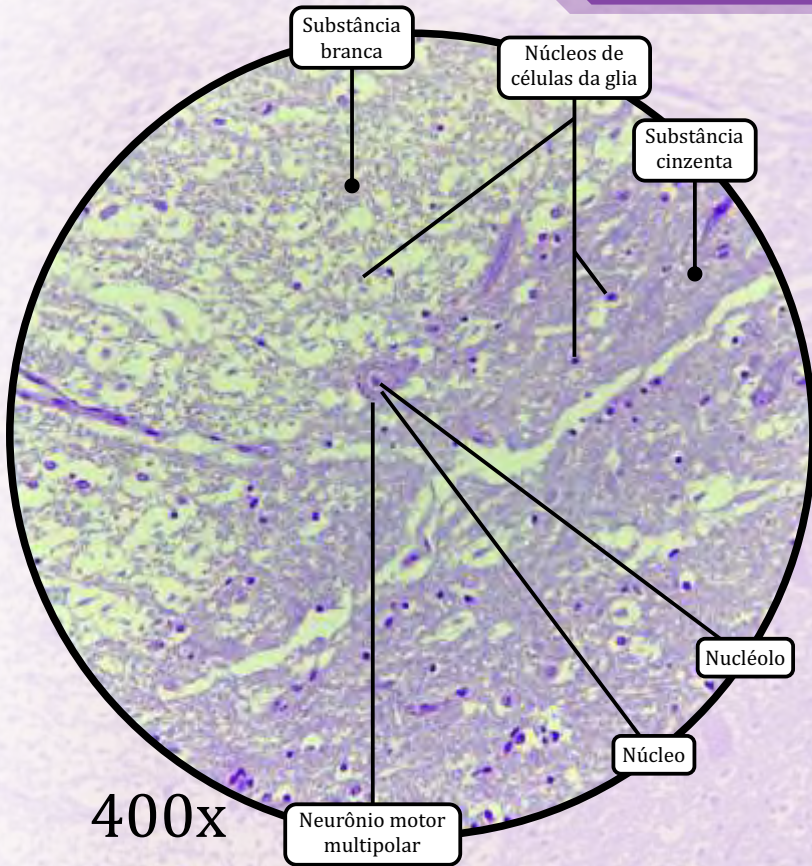
Substância Cinzenta

- Corresponde à porção interna, o “H” medular.
- Contém **corpos celulares de neurônios**, dendritos, axônios e células da glia.
- Os **cornos anteriores** contêm os neurônios motores multipolares.
 - Núcleo e nucléolo visíveis.
 - Corpúsculos de Nissl: grânulos visíveis no citoplasma; são aglomerados de retículo endoplasmático granuloso - REG.
- Os **cornos posteriores** contêm fibras sensitivas.
- O **canal central da medula** (canal ependimário) é revestido por células ependimárias e contém líquido cefalorraquidiano.



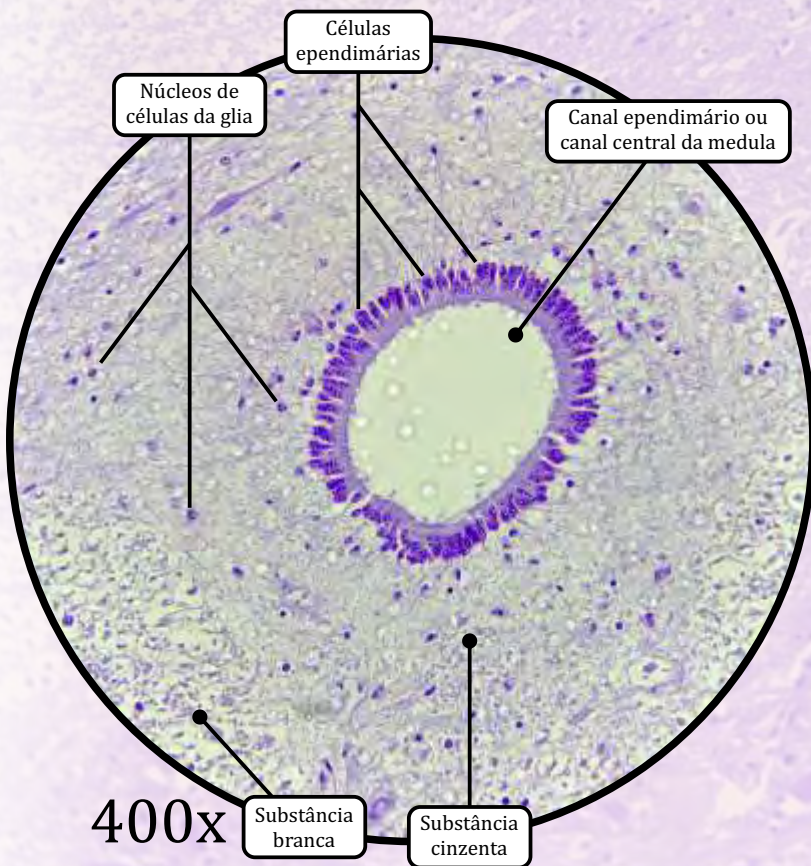
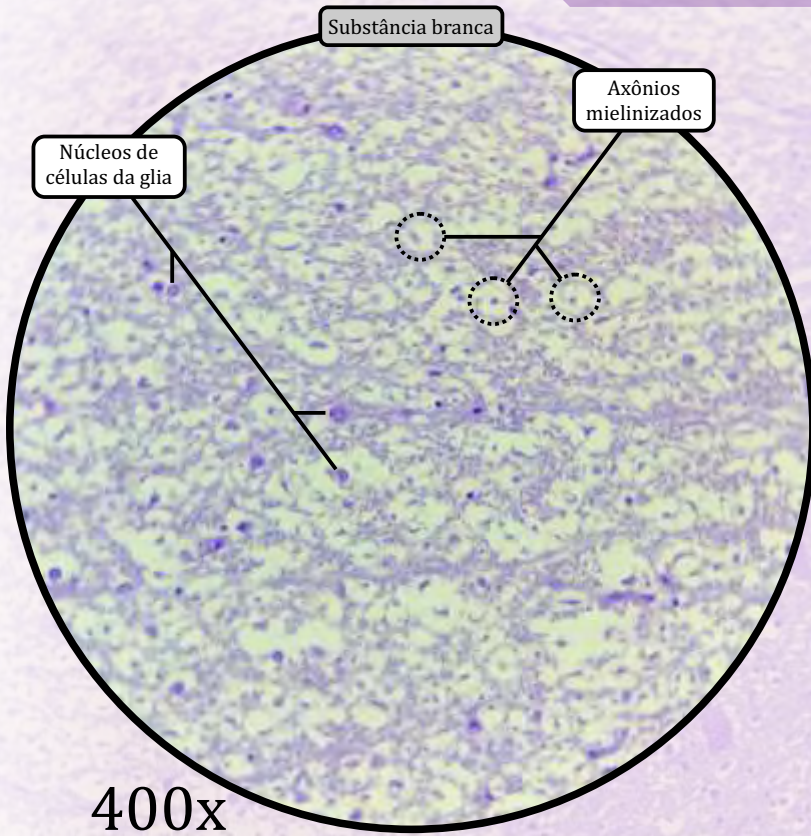
Representação esquemática da medula espinhal

Medula Espinhal



ANOTAÇÕES

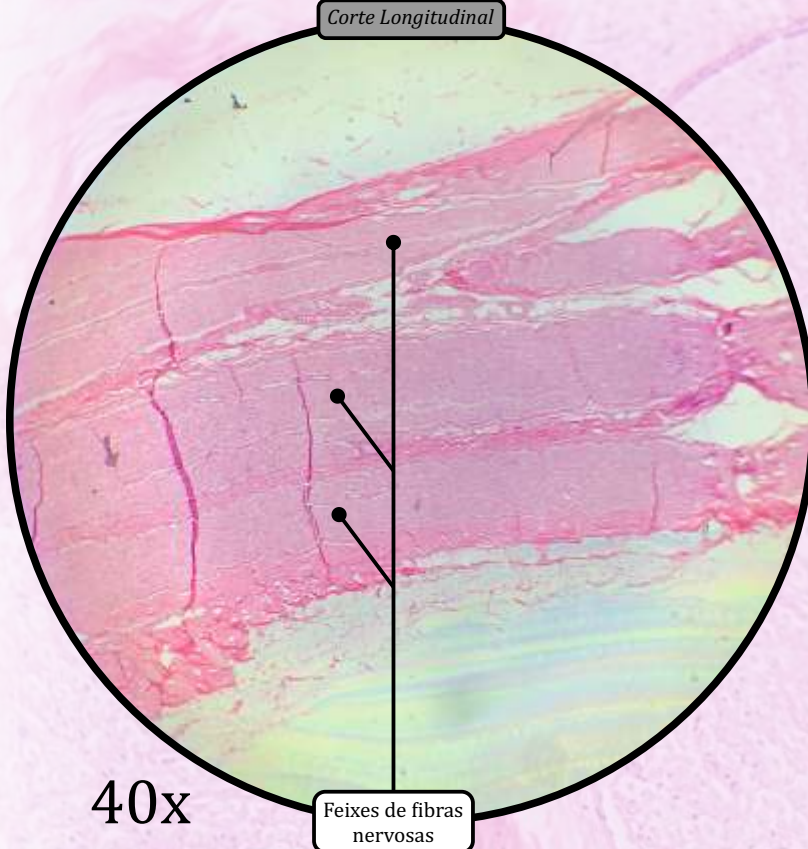
Medula Espinhal



ANOTAÇÕES

Nervo Ciático

Corte Longitudinal

**Epineuro**

- Revestimento composto por tecido conjuntivo propriamente dito denso.
- Reveste o nervo e preenche os espaços entre os feixes de fibras nervosas.

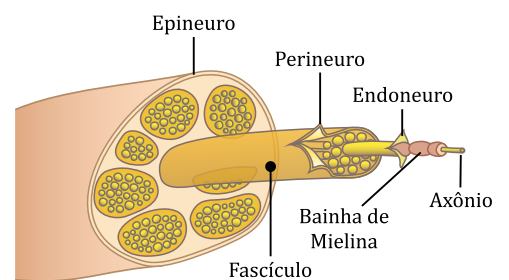
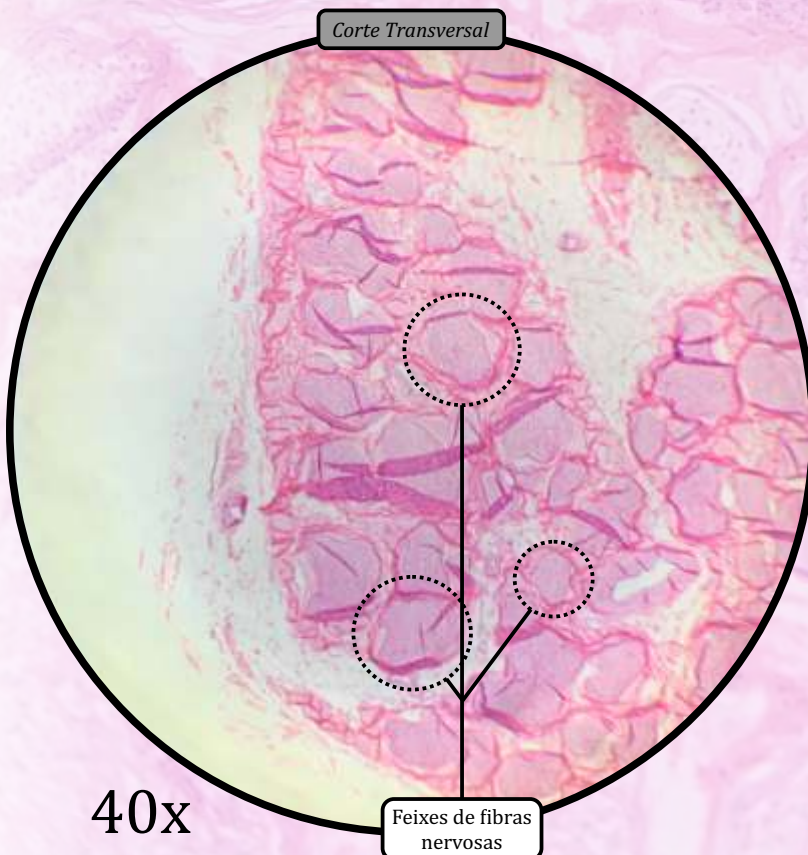
Perineuro

- Bainha de células achatadas e justapostas que reveste as fibras nervosas onde se encontram os axônios.

Endoneuro

- Envoltório conjuntivo de fibras reticulares (colágeno tipo III) sintetizadas pelas células de Schwann.

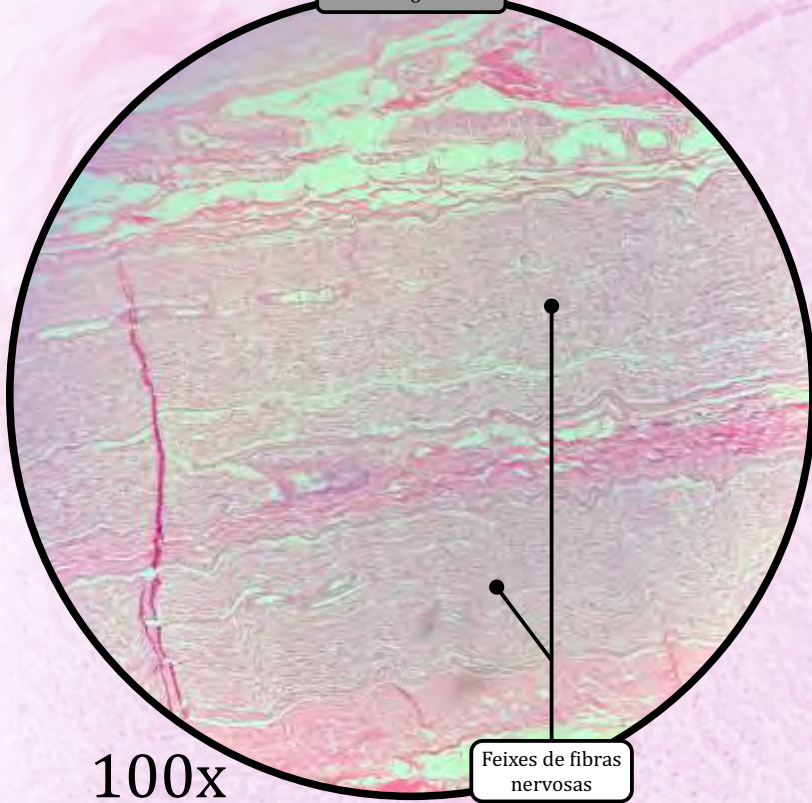
Corte Transversal



Representação esquemática do nervo ciático

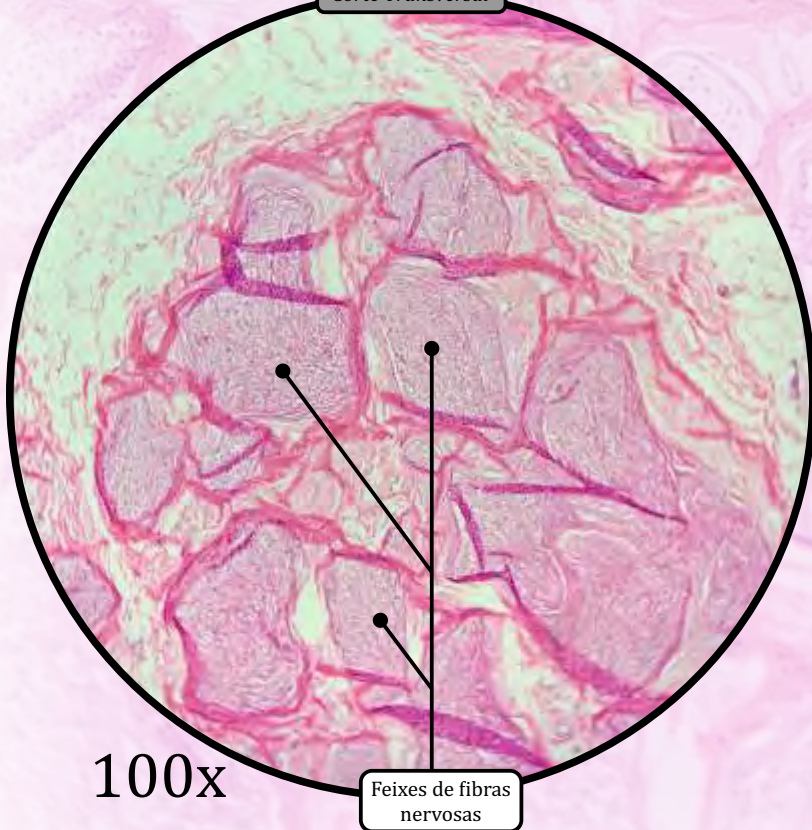
Nervo Ciático

Corte Longitudinal

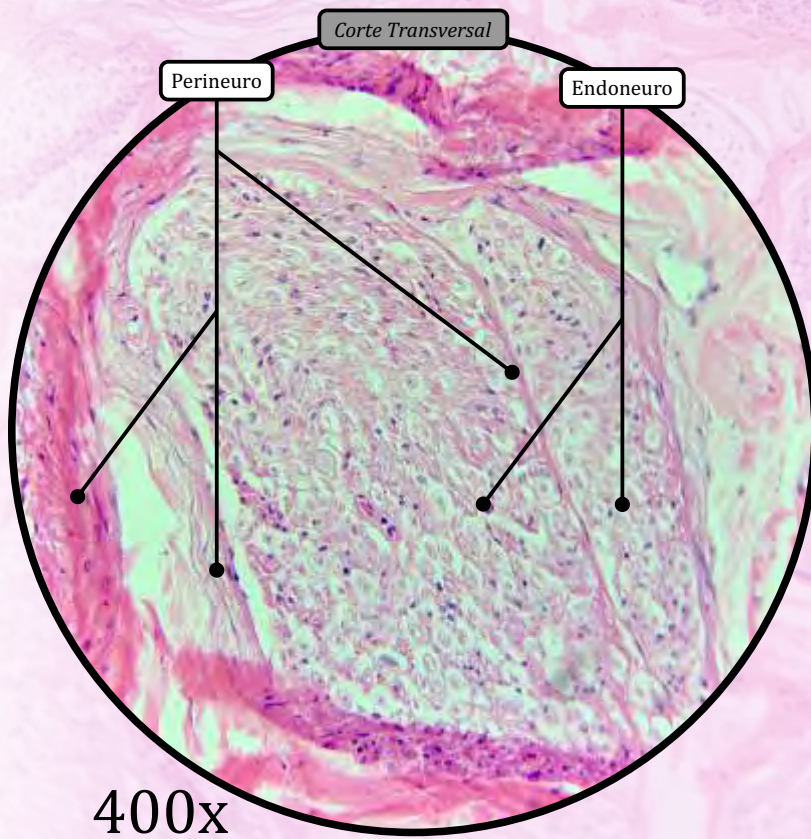
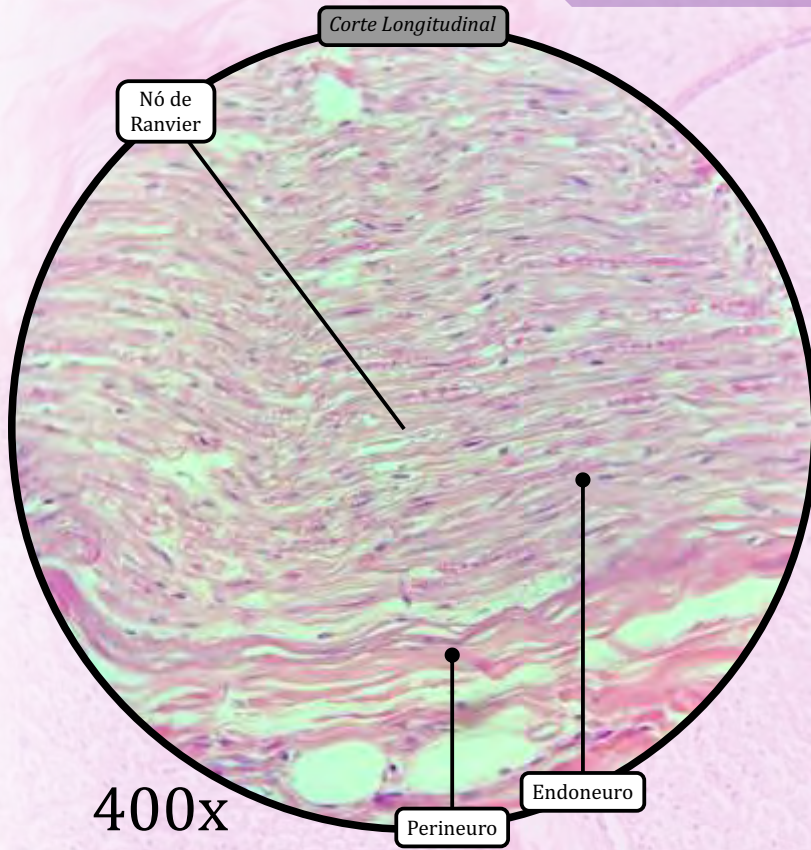


ANOTAÇÕES

Corte Transversal

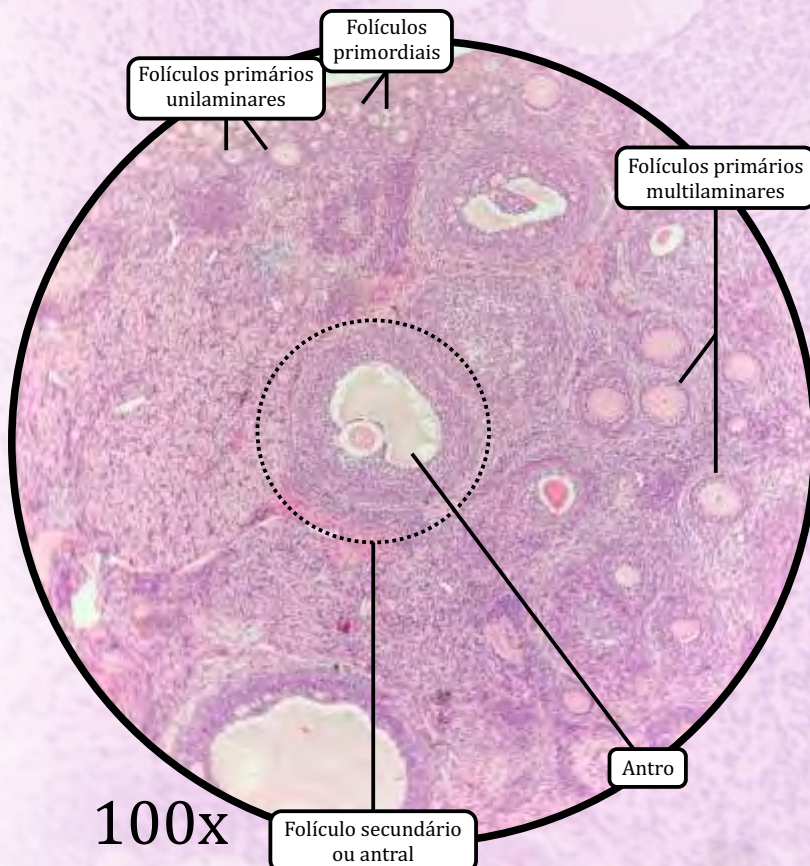
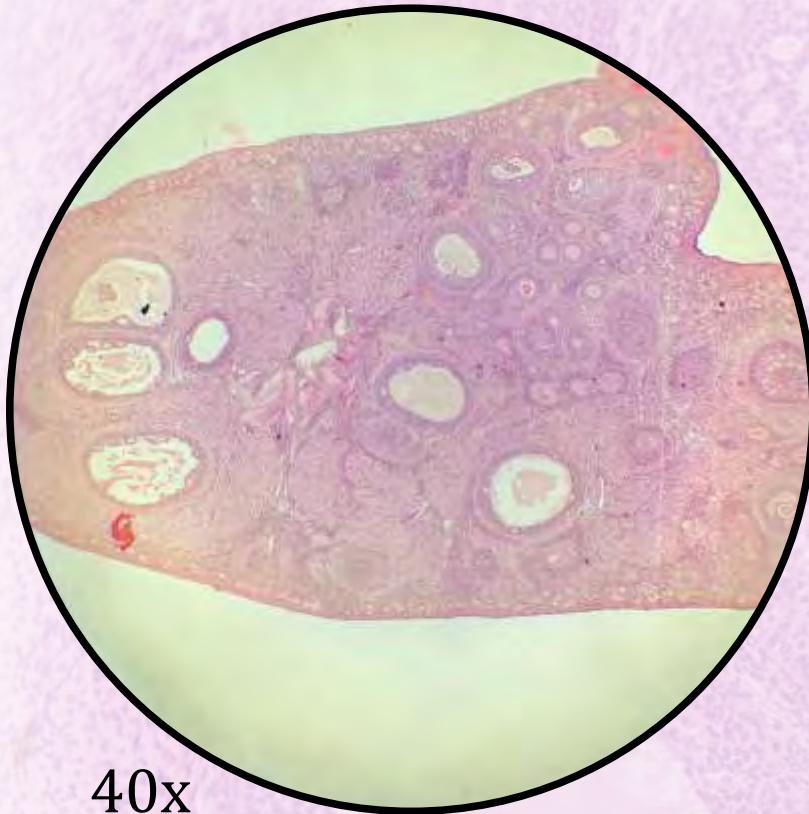


Nervo Ciático



ANOTAÇÕES

Ovário



Revestido externamente pelo epitélio germinativo (epitélio de revestimento simples cuboide).

- **Túnica albugínea:** tecido conjuntivo propriamente dito denso não modelado, localizado subjacente ao epitélio germinativo.

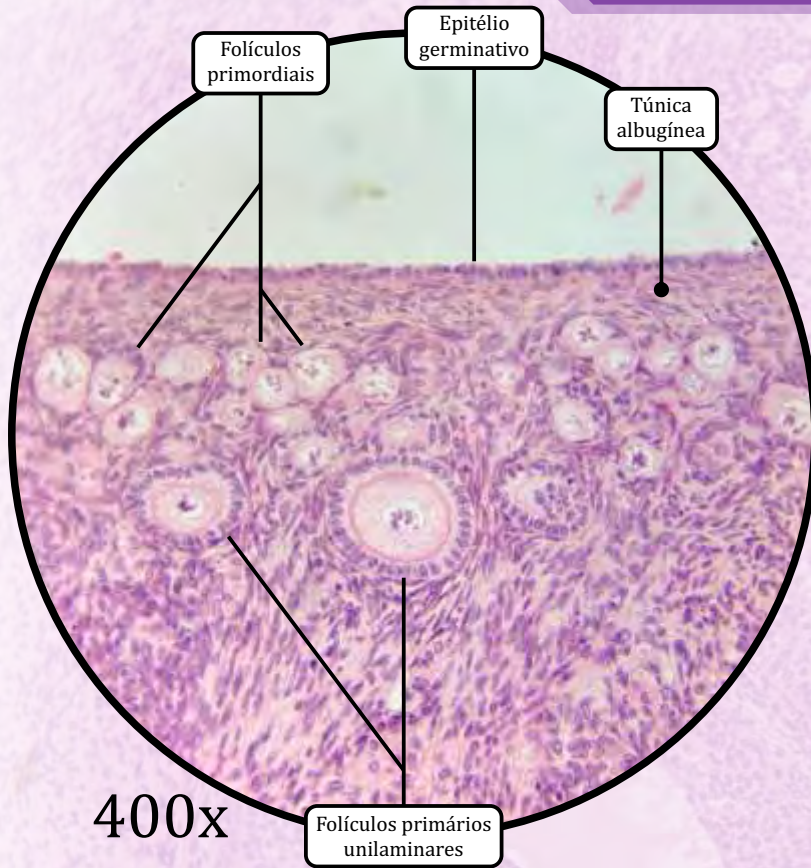
REGIÃO CORTICAL

- **Folículos ovarianos:** oócitos cercados por uma ou mais camadas celulares; são envolvidos pelo estroma ovariano.
 - **Folículos primordiais:**
 - oócito primário cercado por camada única de células foliculares pavimentosas;
 - geralmente encontrados próximos da túnica albugínea.
 - **Folículos primários**
 - **Unilaminar:** oócito envolto por uma camada única de células cuboides. Nesse estágio, inicia-se a síntese da zona pelúcida (que é visualizada como um halo eosinofílico em torno do oócito).
 - **Multilaminar:** oócito envolto por múltiplas camadas de células cuboides (células da granulosa). Nesse estágio, forma-se a teca folicular (uma bainha de células de tecido conjuntivo) imediatamente ao redor do folículo.
 - **Folículos secundários ou antrais**
 - Caracterizados pela formação do **antro**, uma cavidade contendo líquido folicular. No estágio de folículo antral, é possível identificar a *corona radiata* e o *cumulus oophorus*.

REGIÃO MEDULAR

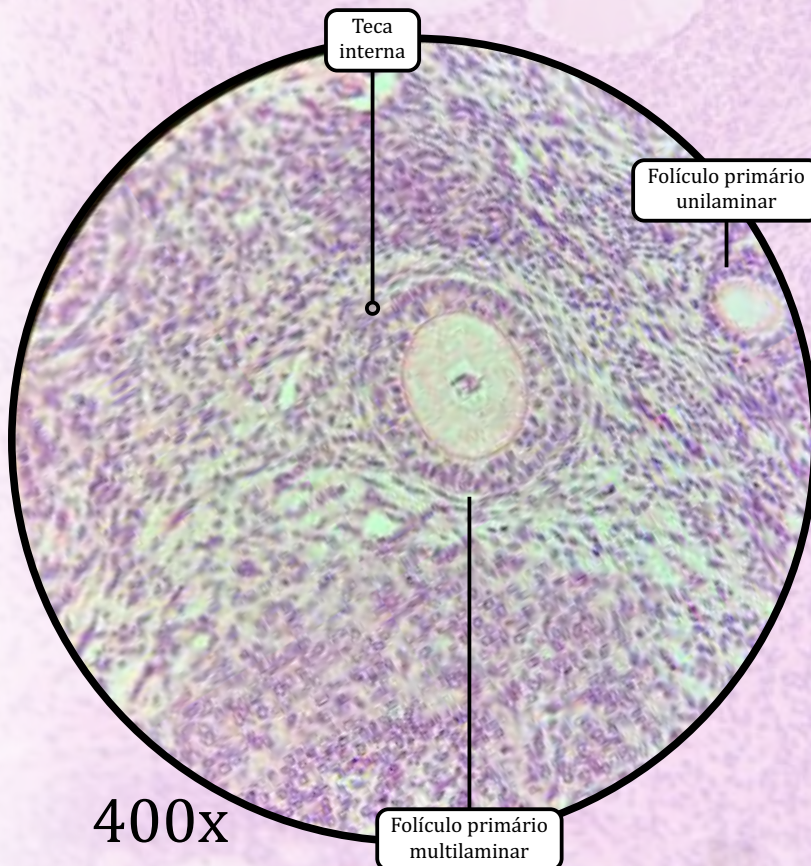
- Composta por tecido conjuntivo propriamente dito frouxo.
- Compreende um leito vascular (artérias e veias).
- O limite entre as regiões cortical e medular não é muito distinto.

Ovário



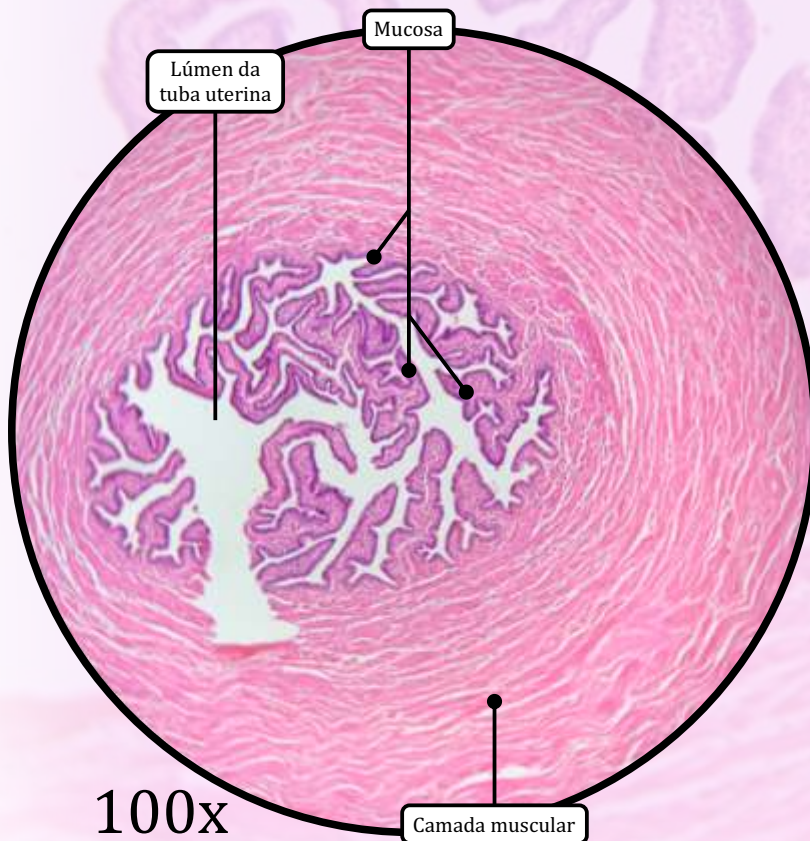
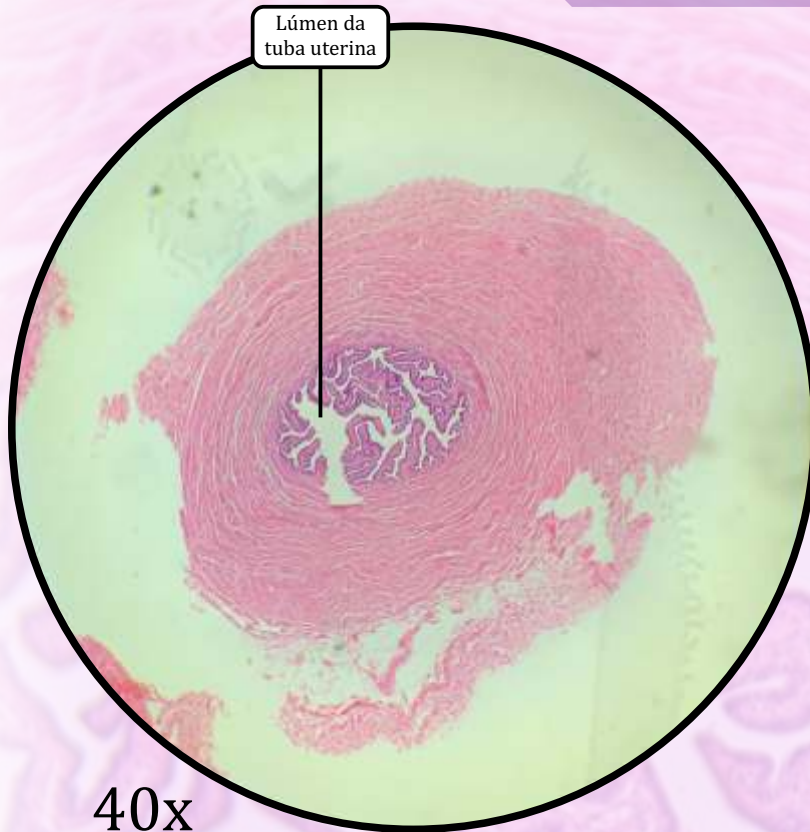
400x

ANOTAÇÕES



400x

Tuba Uterina



MUCOSA

- A camada mucosa apresenta dobras que são mais numerosas no infundíbulo e na ampola, e menos proeminentes nas regiões mais próximas ao útero (istmo e porção intramural).
- **Epitélio de revestimento simples colunar**, composto por células ciliadas e células secretoras.
- Lâmina própria contendo vasos sanguíneos e nervos.

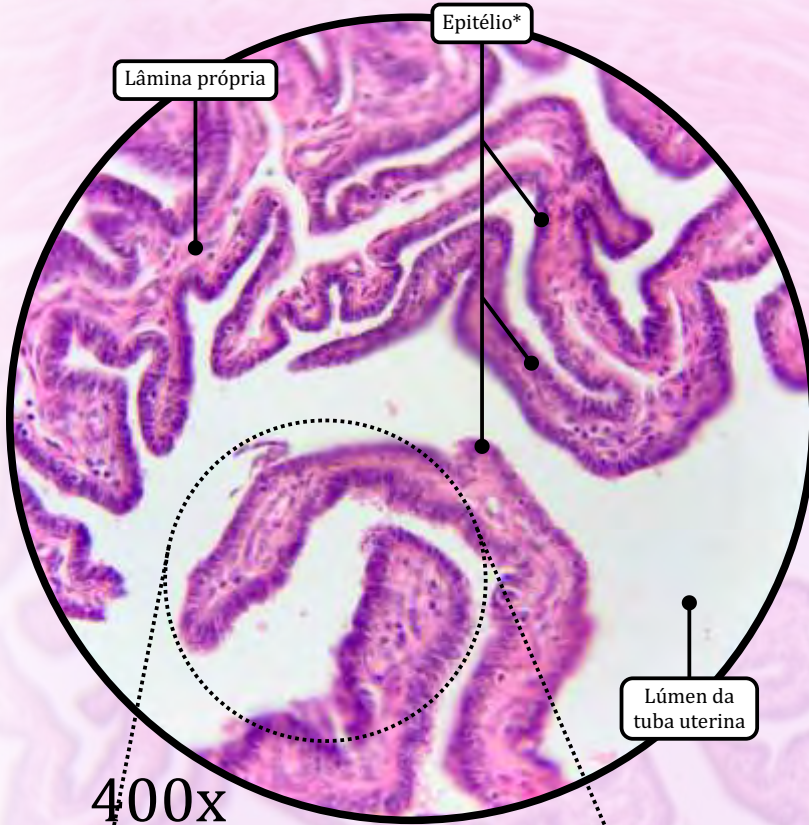
MUSCULAR

- **Tecido muscular liso**, com função peristáltica.
 - Camada muscular circular/espiral interna.
 - Camada muscular longitudinal externa.

SEROSA

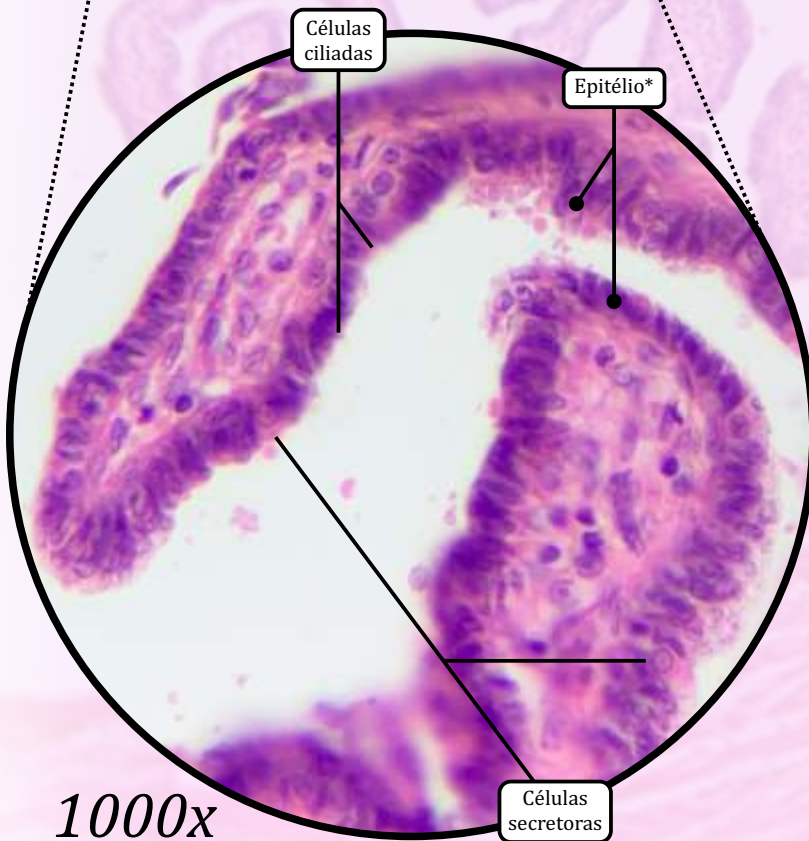
- Tecido conjuntivo propriamente dito frouxo e mesotélio (epitélio de revestimento simples cuboide).

Tuba Uterina



400x

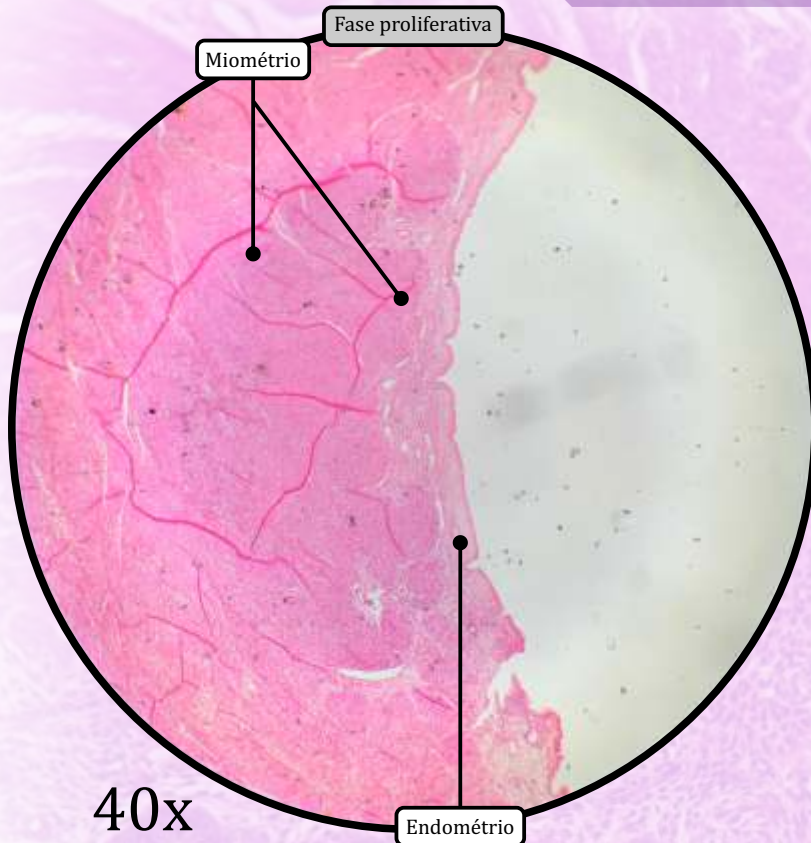
* Epitélio de revestimento simples colunar com células ciliadas e células secretoras



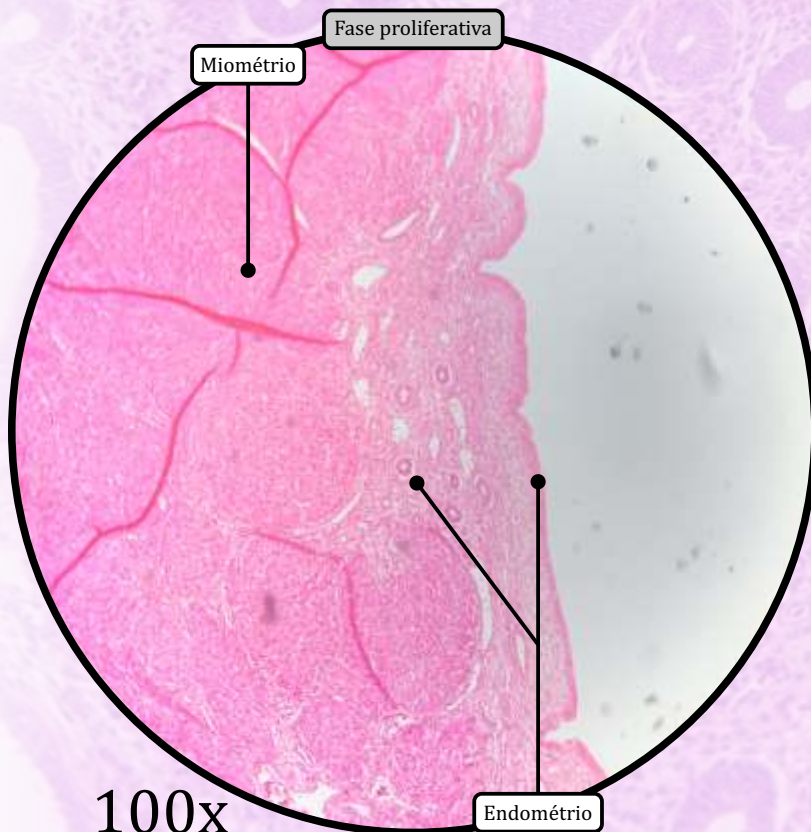
1000x
(digital)

ANOTAÇÕES

Útero



40x



100x

ENDOMÉTRIO

I) Camada Funcional

- Epitélio de revestimento simples colunar com células ciliadas e células secretoras, que se invagina, formando glândulas uterinas.
- Lâmina própria de tecido conjuntivo rico em fibroblastos.

II) Camada Basal

- Camada mais profunda, adjacente ao miométrio, constituída por tecido conjuntivo e pela porção inicial das glândulas uterinas.

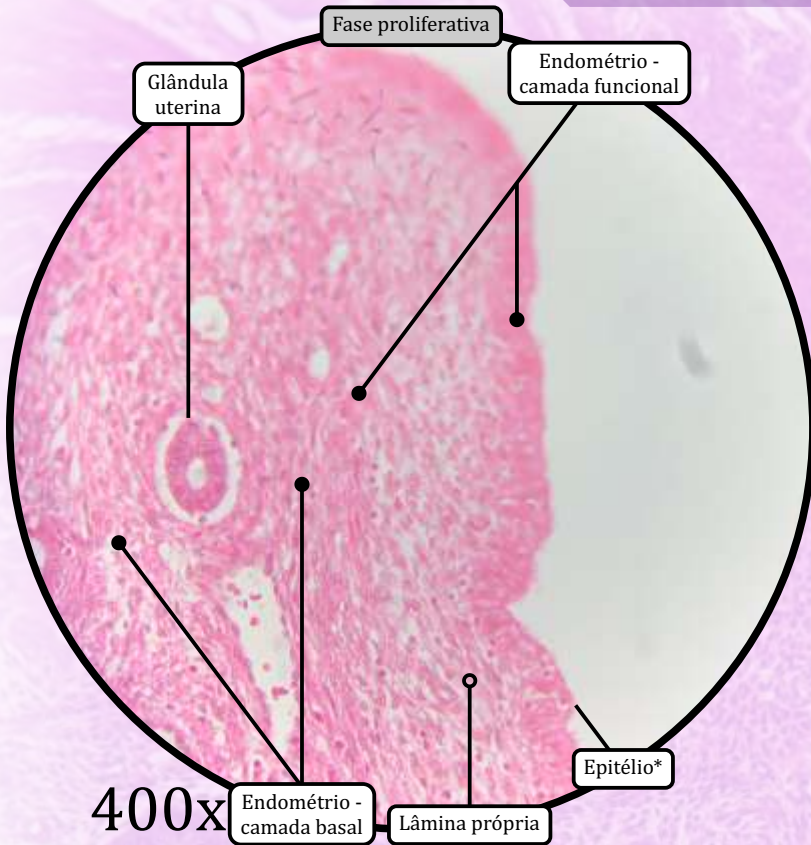
MIOMÉTRIO

- Tecido muscular liso disposto em três camadas:
 - camada longitudinal interna;
 - camada circular média;
 - camada longitudinal externa.

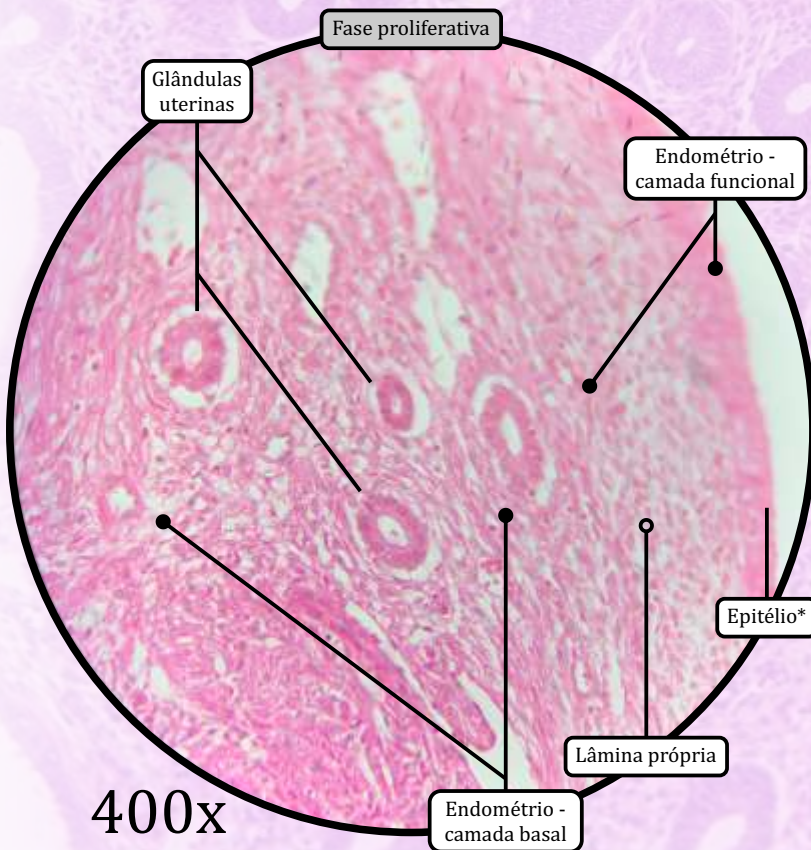
PERIMÉTRIO

- Serosa: composta por tecido conjuntivo propriamente dito frouxo e mesotélio, recobrando a superfície posterior.
- Adventícia: tecido conjuntivo propriamente dito frouxo, sem mesotélio, recobrando a superfície anterior.

Útero

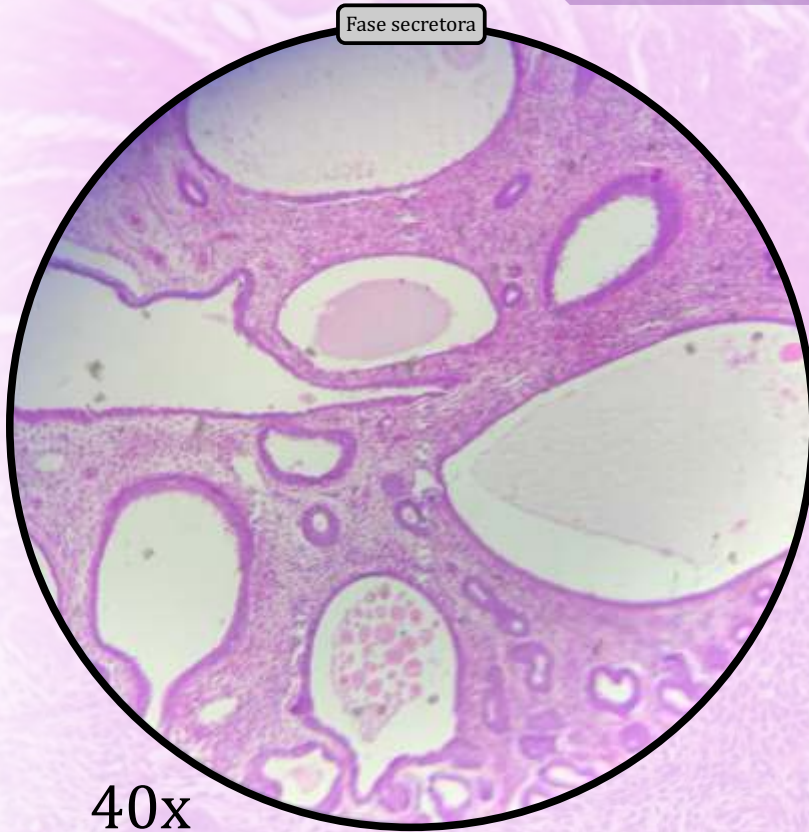


* Epitélio de revestimento simples colunar com células ciliadas e células secretoras



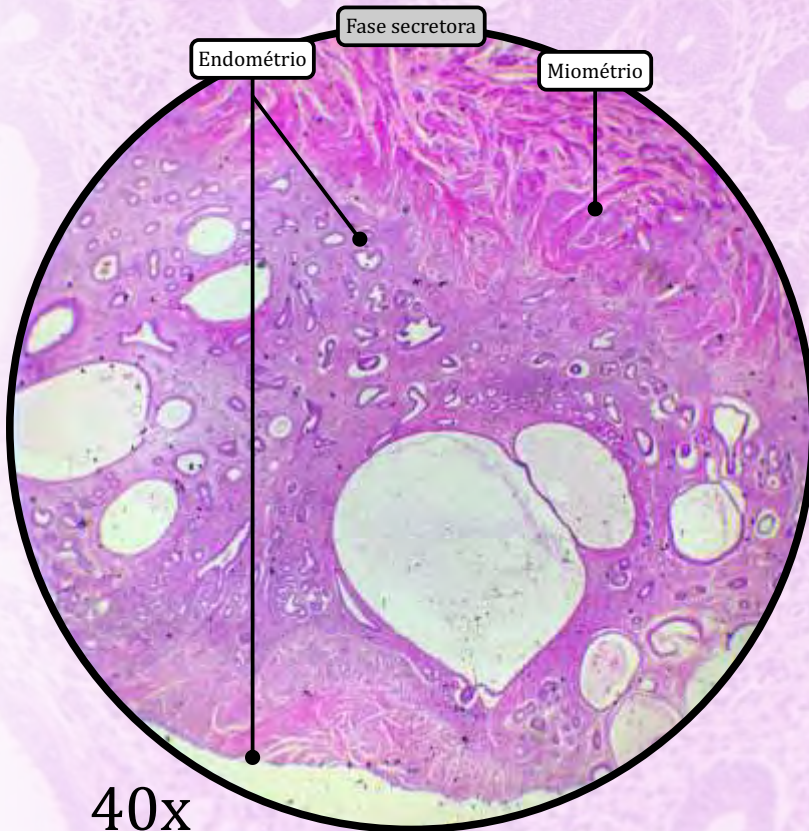
ANOTAÇÕES

Útero



40x

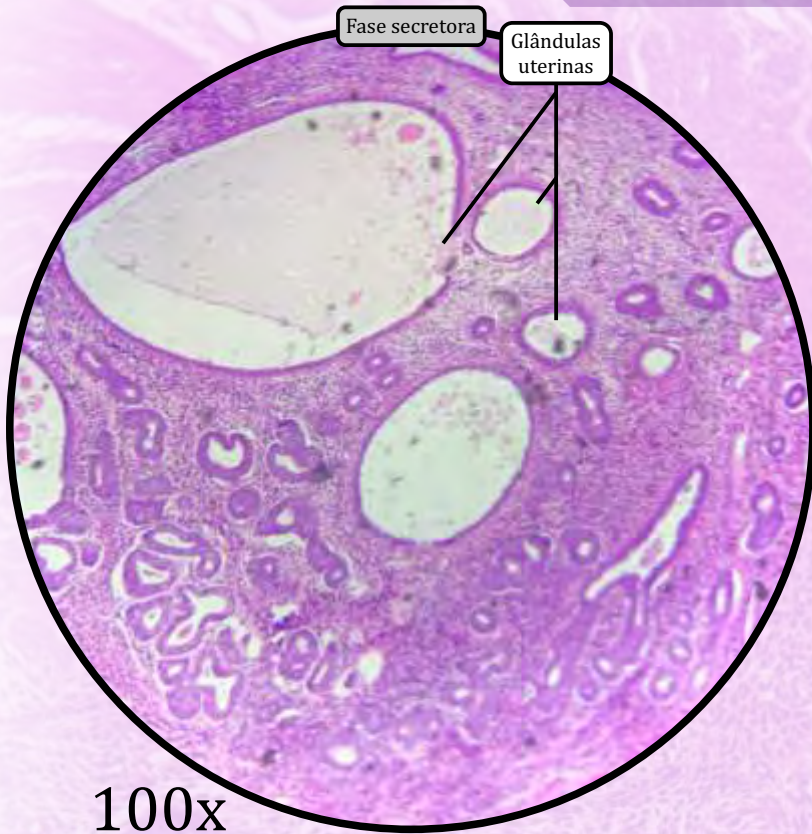
* Epitélio de revestimento simples colunar com células ciliadas e células secretoras



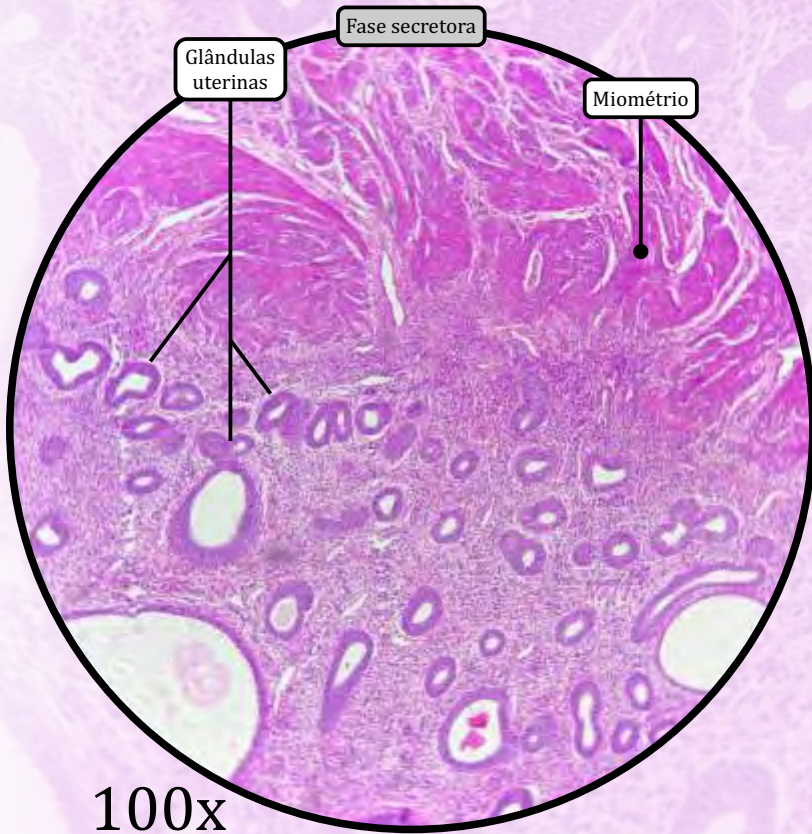
40x

ANOTAÇÕES

Útero



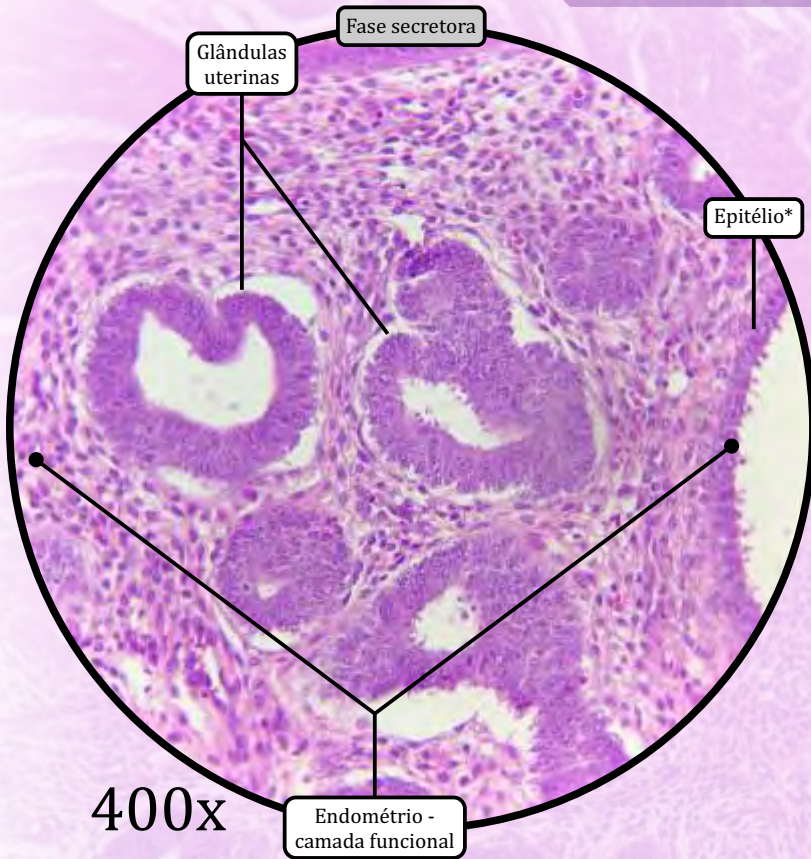
100x



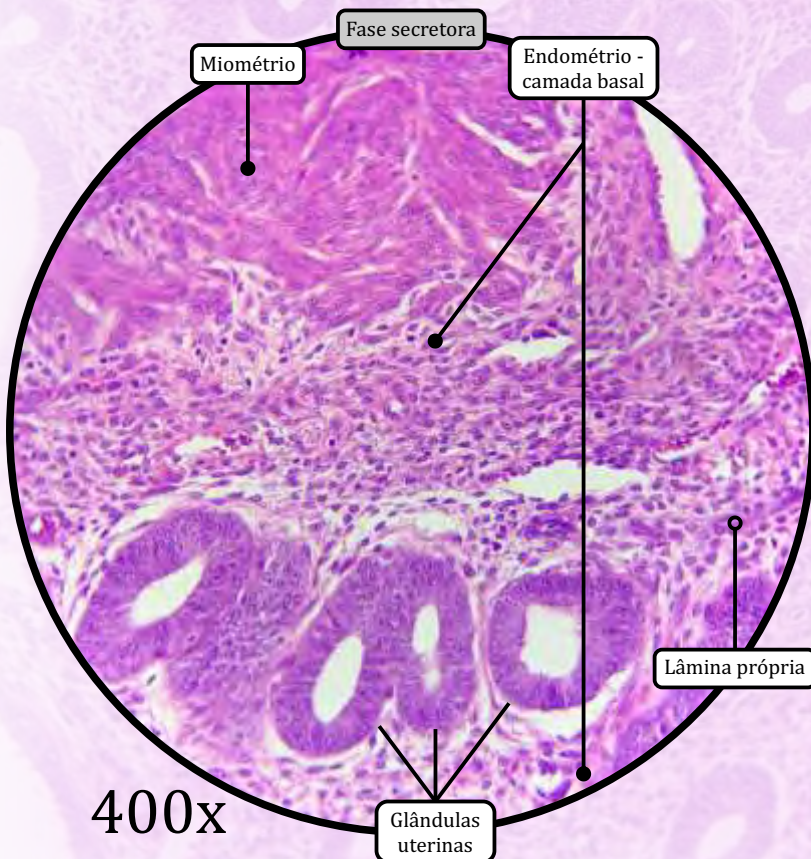
100x

ANOTAÇÕES

Útero

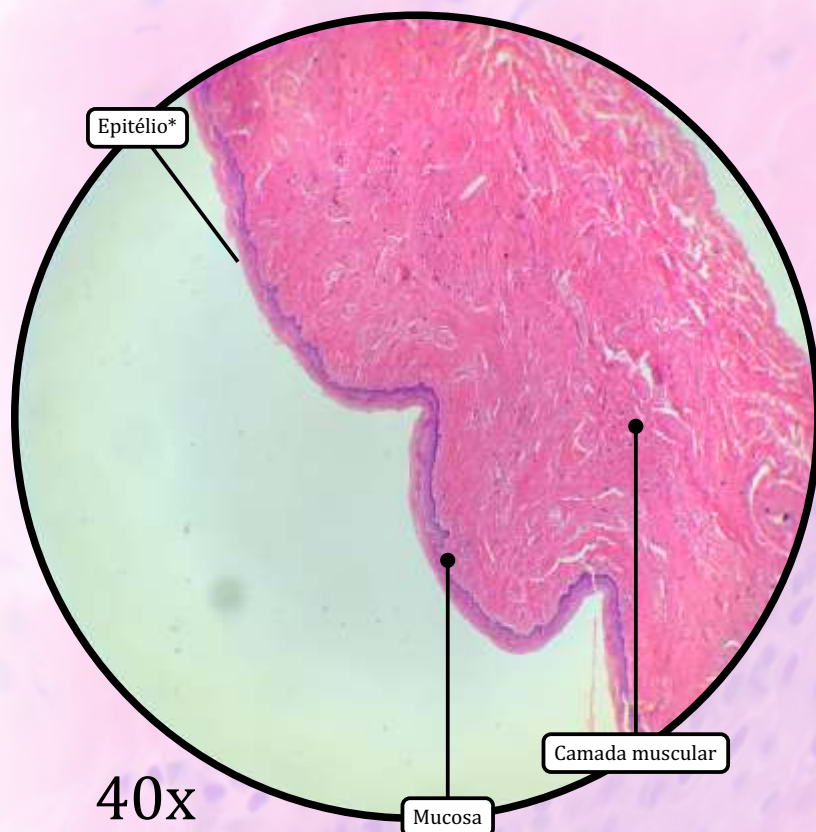


* Epitélio de revestimento simples colunar com células ciliadas e células secretoras

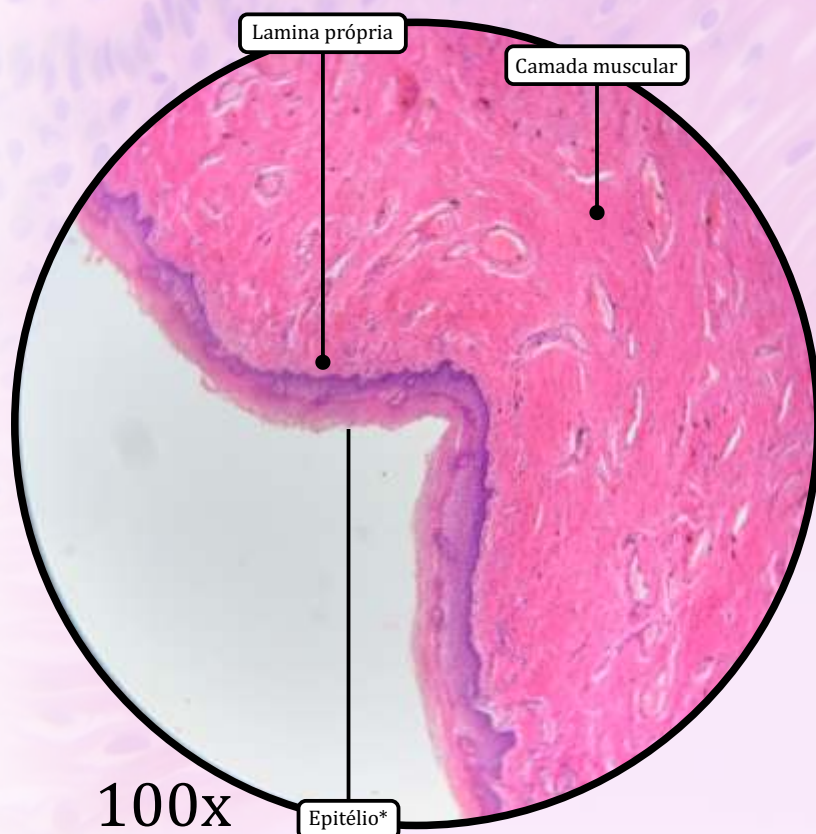

ANOTAÇÕES

Vagina



* Epitélio de revestimento estratificado pavimentoso não queratinizado com células vacuolizadas



MUCOSA

- Epitélio de revestimento estratificado pavimentoso não queratinizado com **células vacuolizadas**.
 - As **células vacuolizadas** acumulam glicogênio.
- Lâmina própria de tecido conjuntivo propriamente dito frouxo, muito rico em fibras elásticas.

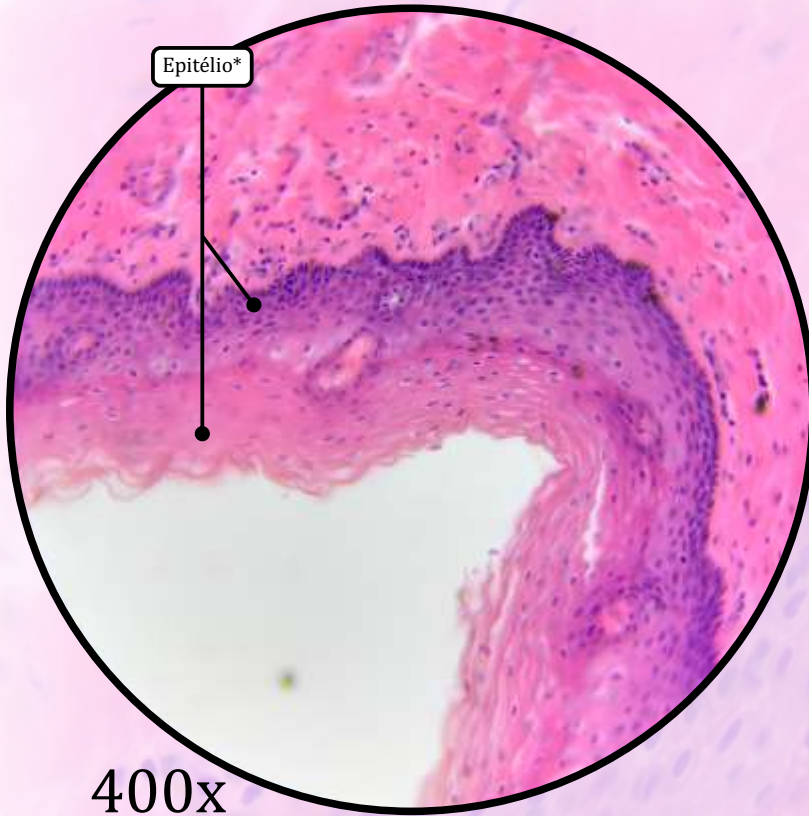
MUSCULAR

- Tecido muscular liso, formando duas camadas indistintas: uma circular interna e uma longitudinal externa.
- Fibras de músculo estriado esquelético do músculo bulboesponjoso.

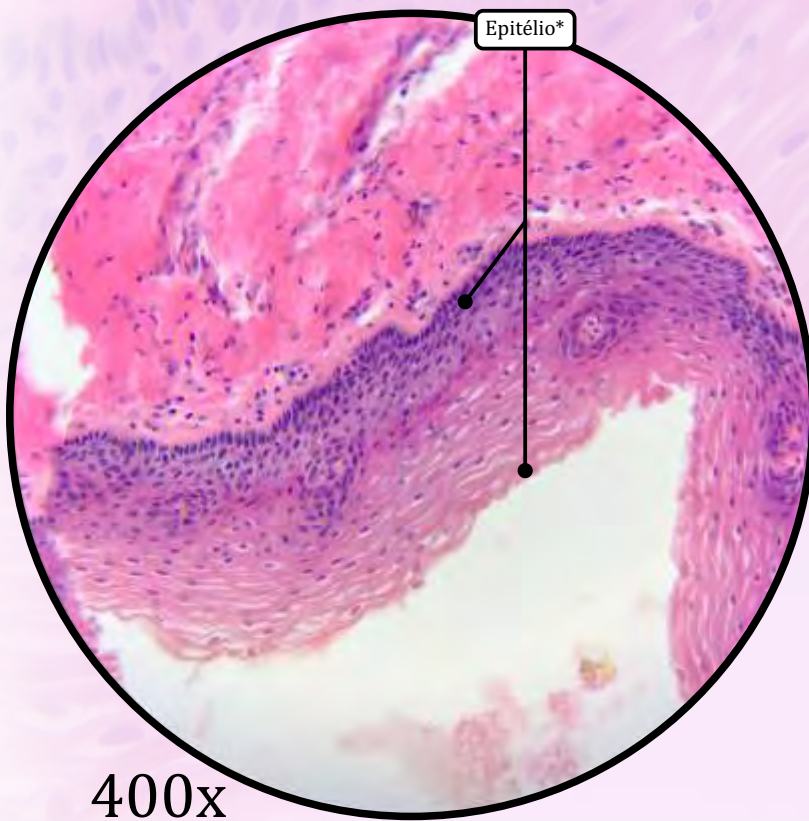
ADVENTÍCIA

- Camada mais interna de tecido conjuntivo propriamente dito denso.
- Camada mais externa de tecido conjuntivo propriamente dito frouxo.

Vagina

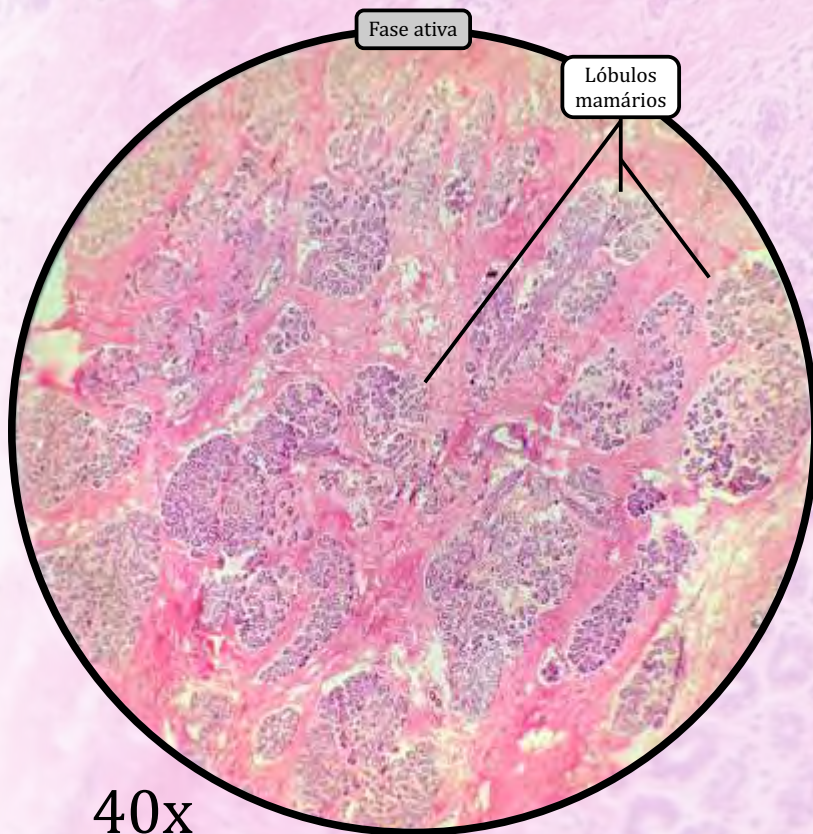
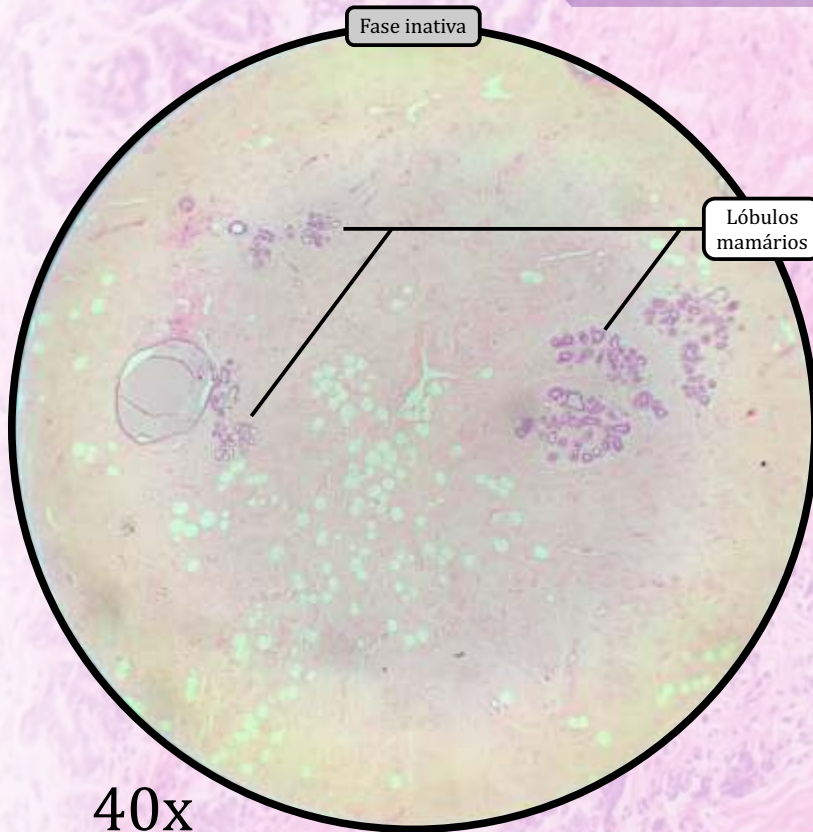


* Epitélio de revestimento estratificado pavimentoso não-queratinizado com células vacuolizadas



ANOTAÇÕES

Mama ou Glândula Mamária



As glândulas mamárias são glândulas tubuloalveolares ramificadas, cuja estrutura histológica varia de acordo com a idade e o estado fisiológico.

- Divide-se em lóbulos mamários separados por tecido conjuntivo propriamente dito denso e tecido adiposo.
 - Podem ser observadas células do sistema imunológico:
 - **Plasmócito** é uma célula ovoide, com citoplasma basofílico e núcleo esférico, na periferia, contendo grânulos de cromatina (núcleo em formato de “roda de carroça”). Produz imunoglobulinas.
 - **Mastócito** é uma célula globosa, eosinofílica, com núcleo central e citoplasma cheio de grânulos de histamina e heparina.
 - Cada lóbulo consiste em uma glândula individualizada. O conjunto dessas glândulas mamárias forma a mama.
 - Ao redor dos alvéolos mamários, há tecido conjuntivo propriamente dito frouxo.
 - Cada **ducto lactífero** converge para o mamilo, formando áreas dilatadas denominadas seios lactíferos.

FASES

Inativa

- Apenas ductos lactíferos (revestidos por epitélio simples colunar ou cuboide), terminando em fundo cego.

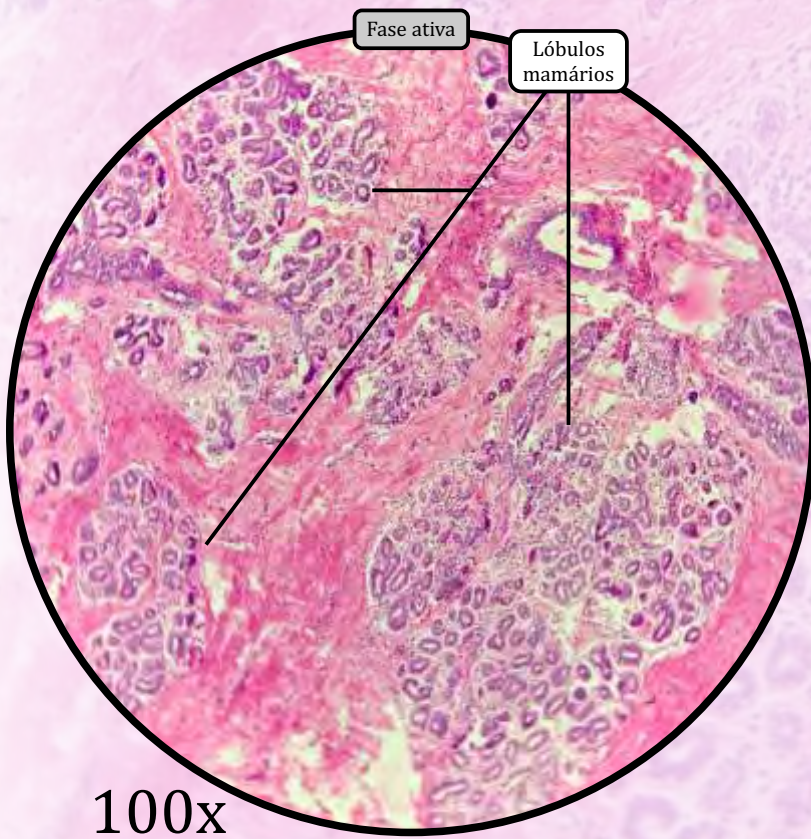
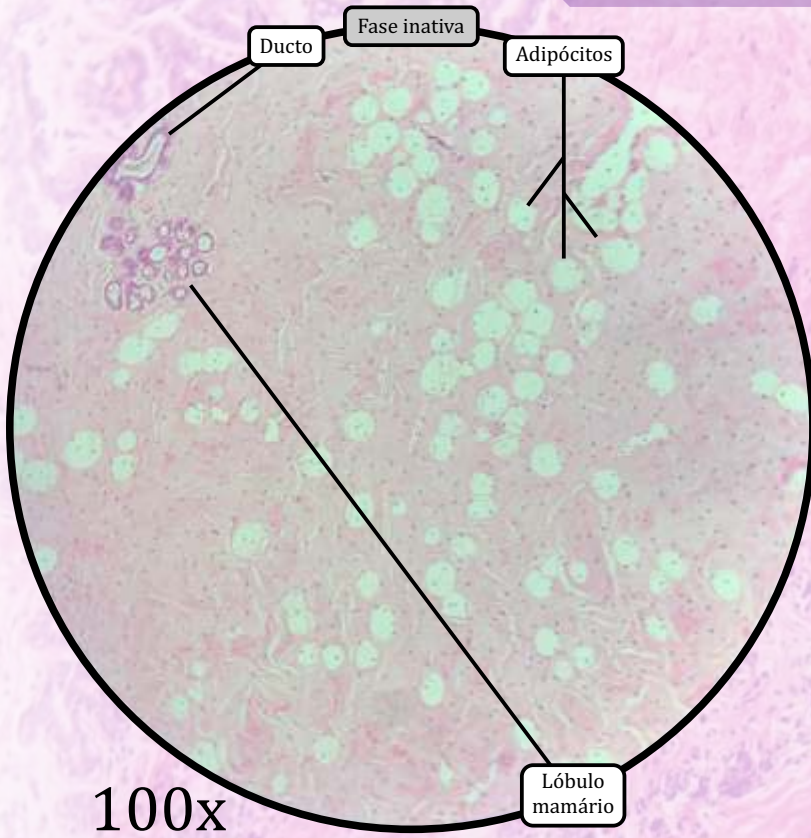
Ativa (durante a gestação)

- Desenvolvimento das células alveolares, formando os alvéolos mamários ao final de cada ducto lactífero.

Ativa (em lactação)

- Unidades secretoras tubuloalveolares com alvéolos mamários produzindo leite ativamente. Os alvéolos mamários são rodeados por células mioepiteliais.

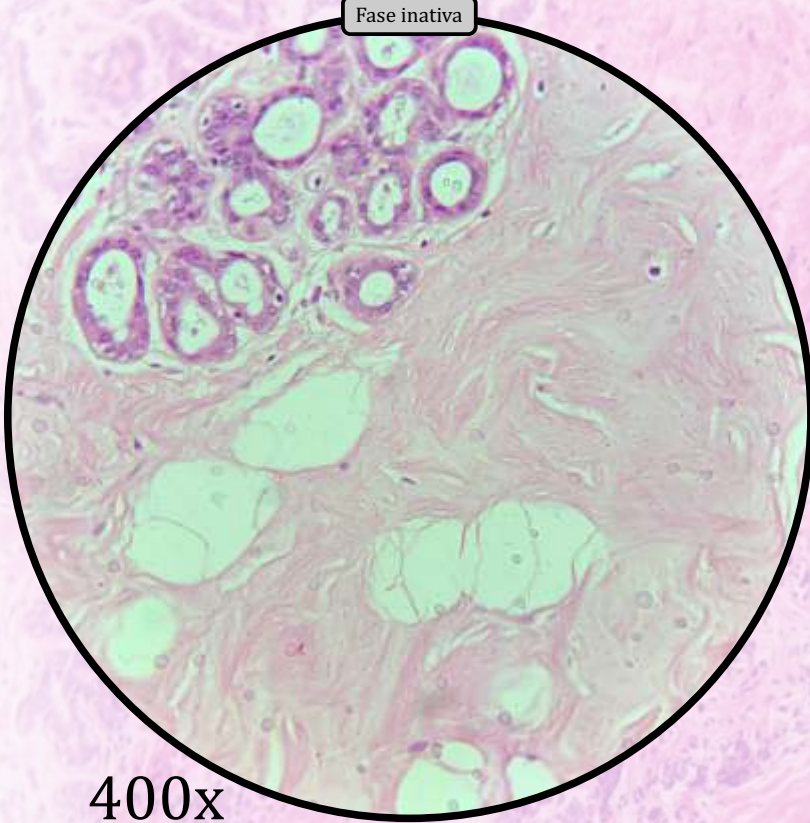
Mama ou Glândula Mamária



ANOTAÇÕES

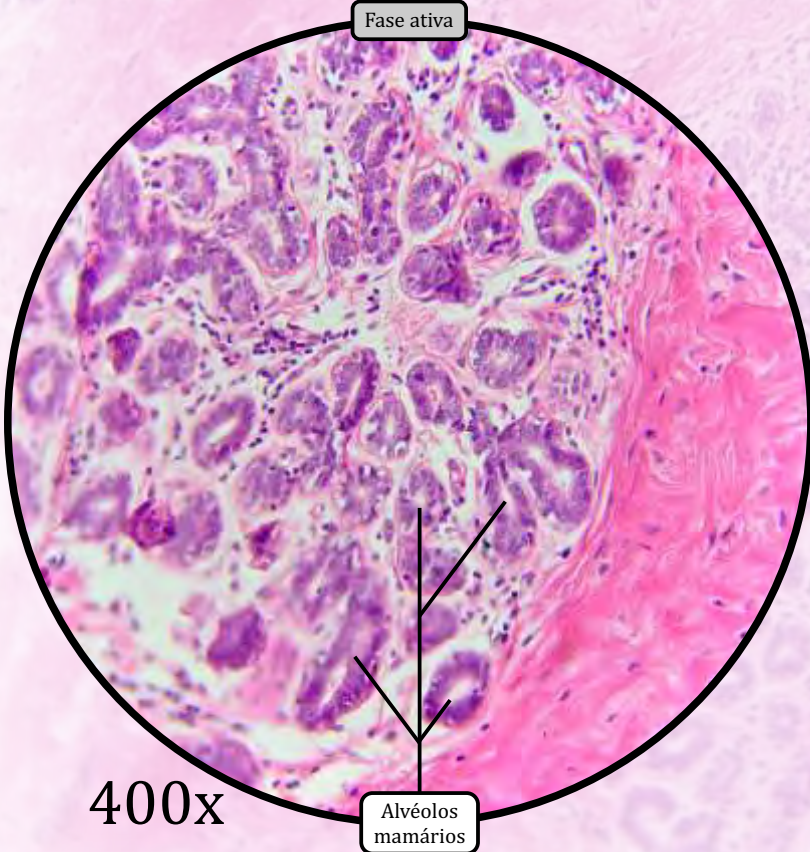
Mama ou Glândula Mamária

Fase inativa



400x

Fase ativa

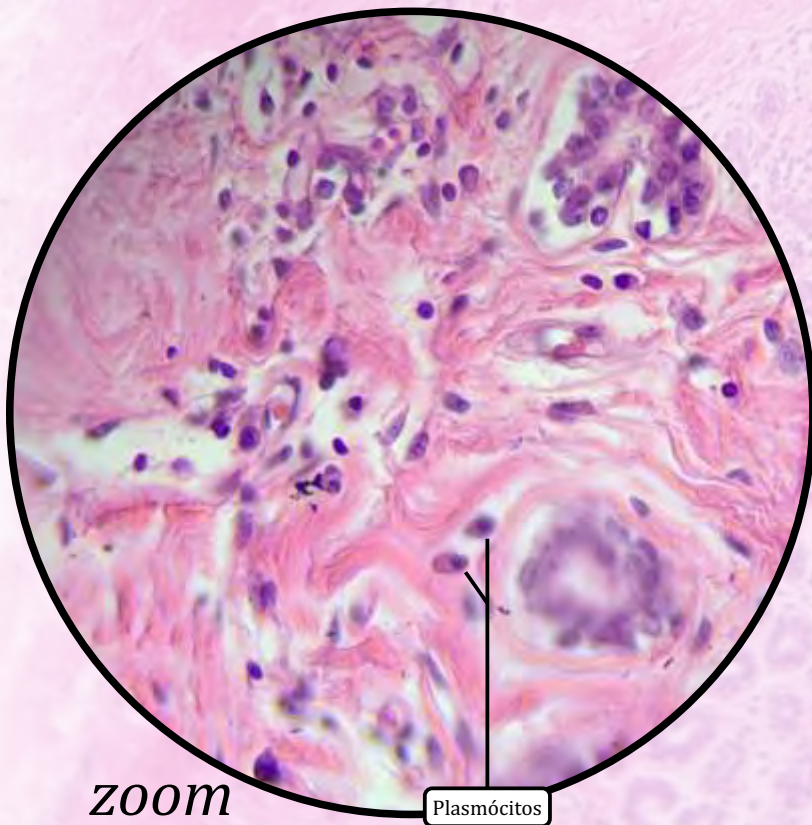
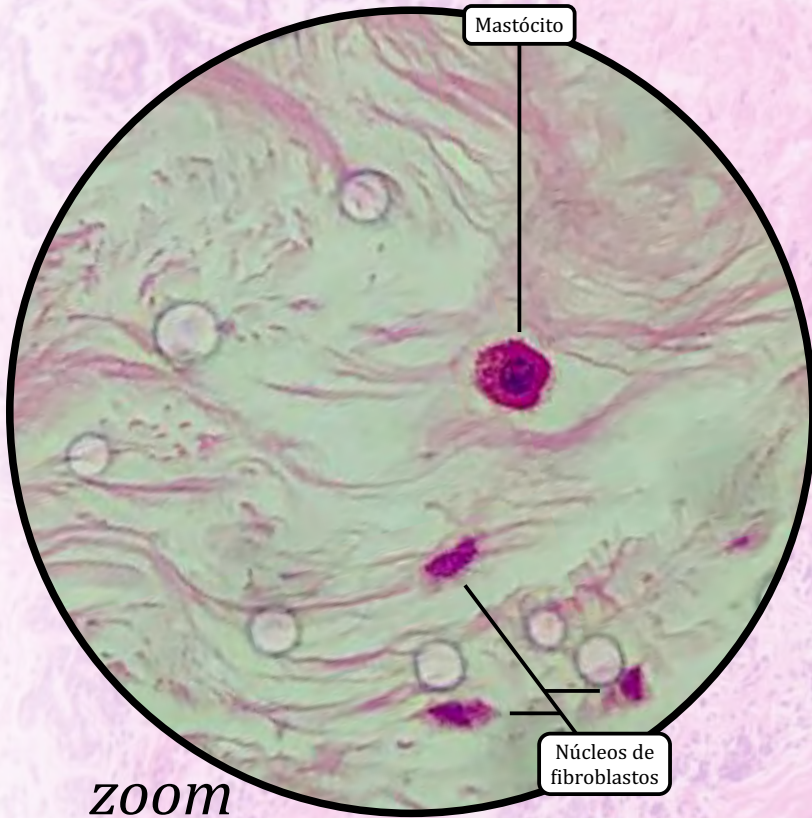

400x

Alvéolos mamários

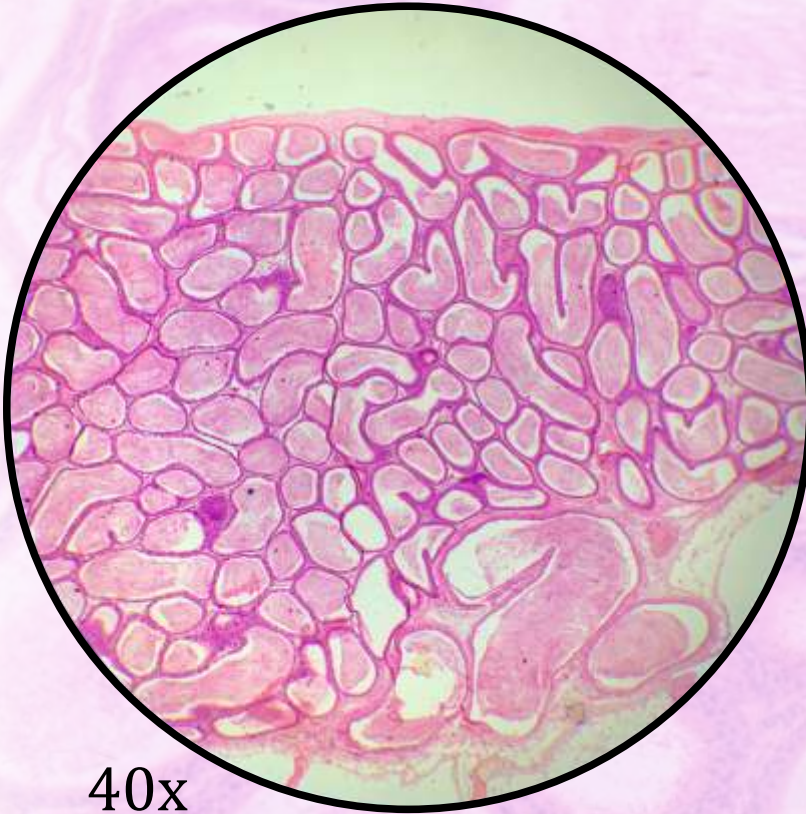
ANOTAÇÕES

Mama ou Glândula Mamária

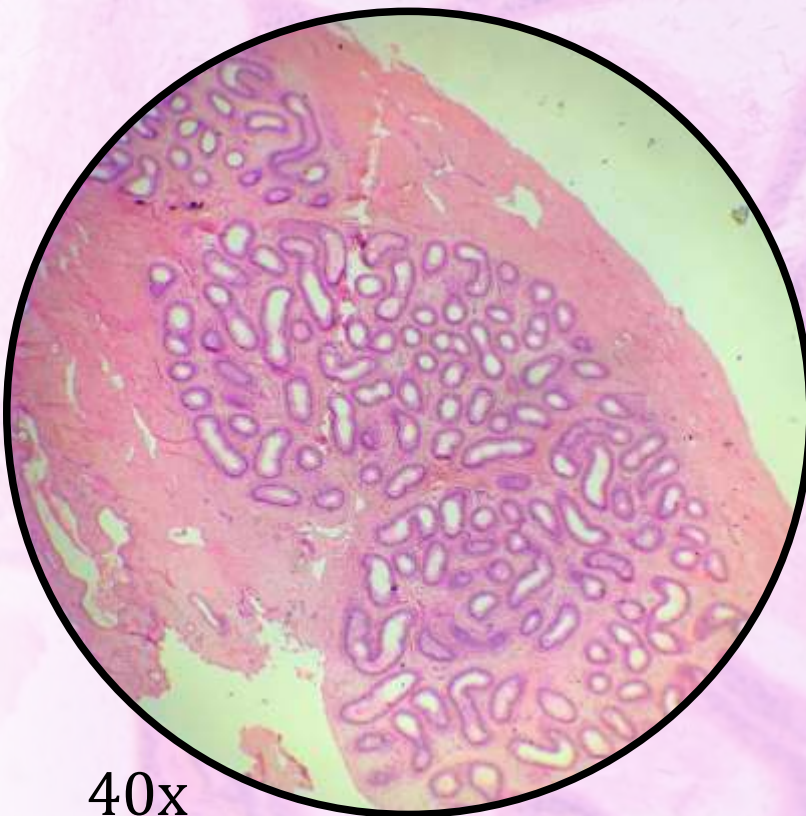


ANOTAÇÕES

Epidídimo



40x

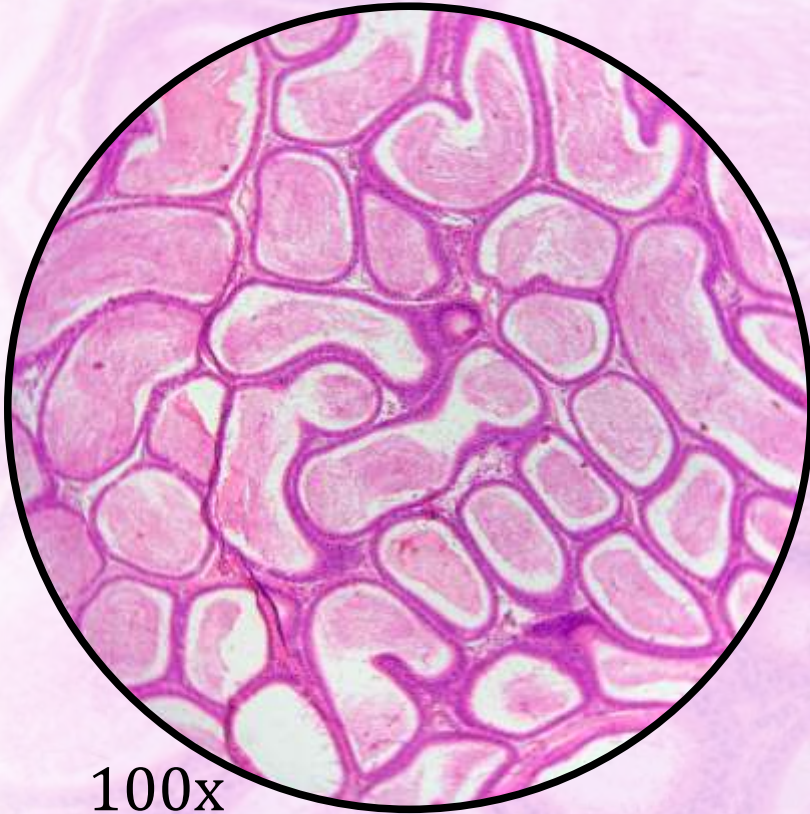

40x

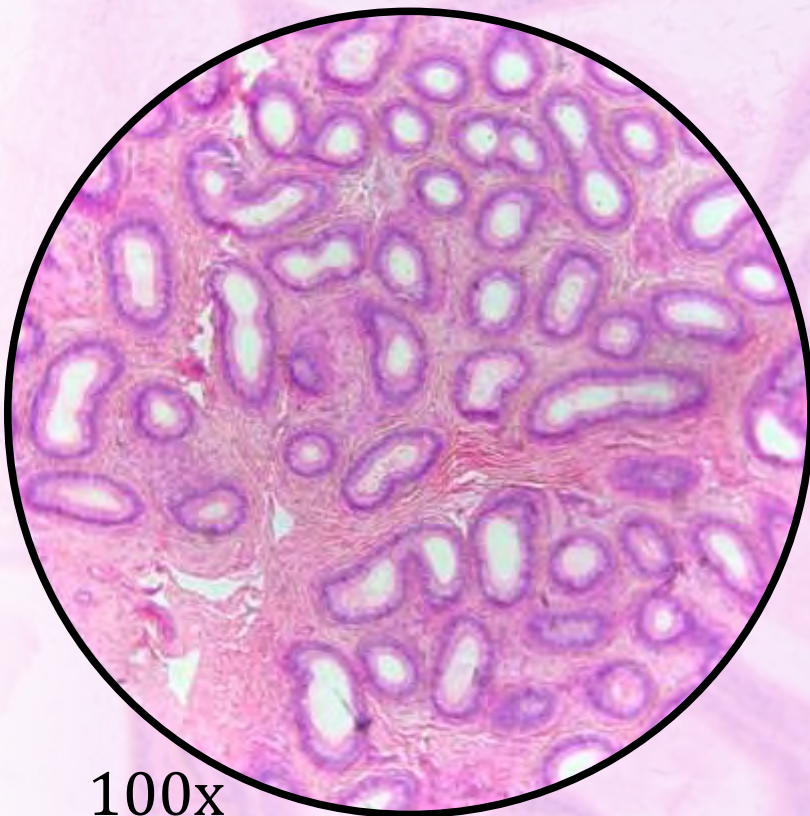
O epidídimo divide-se em cabeça, corpo e cauda, sendo constituído pelo ducto epididimário (revestido internamente por **epitélio de revestimento pseudoestratificado colunar com estereocílios**).

- Logo após a cauda do epidídimo, tem-se o ducto deferente, que conduz os espermatozoides até o ducto ejaculatório.

Epidídimo



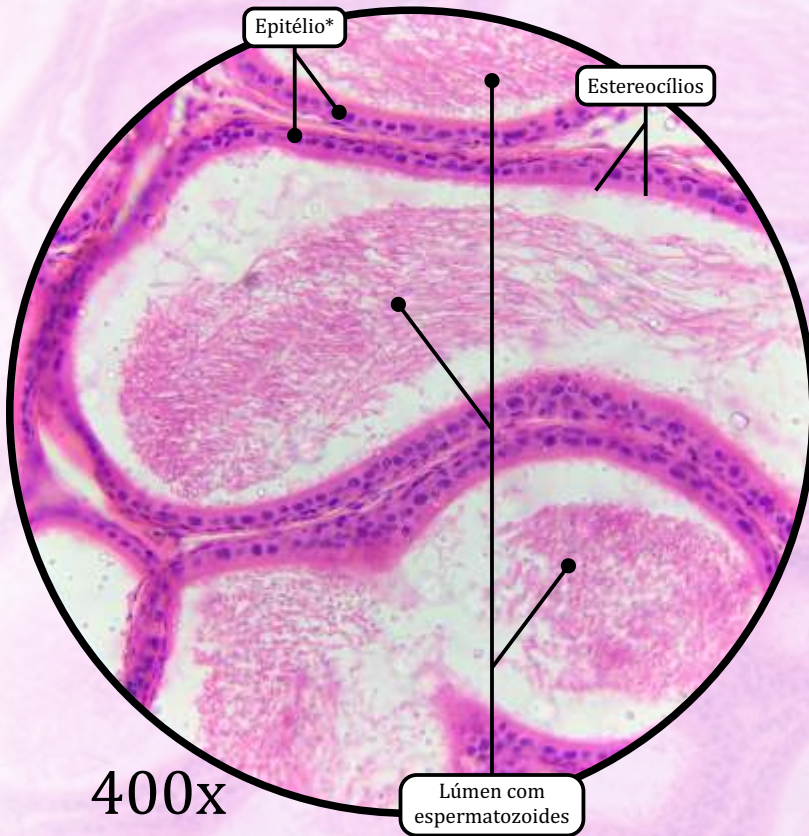
100x



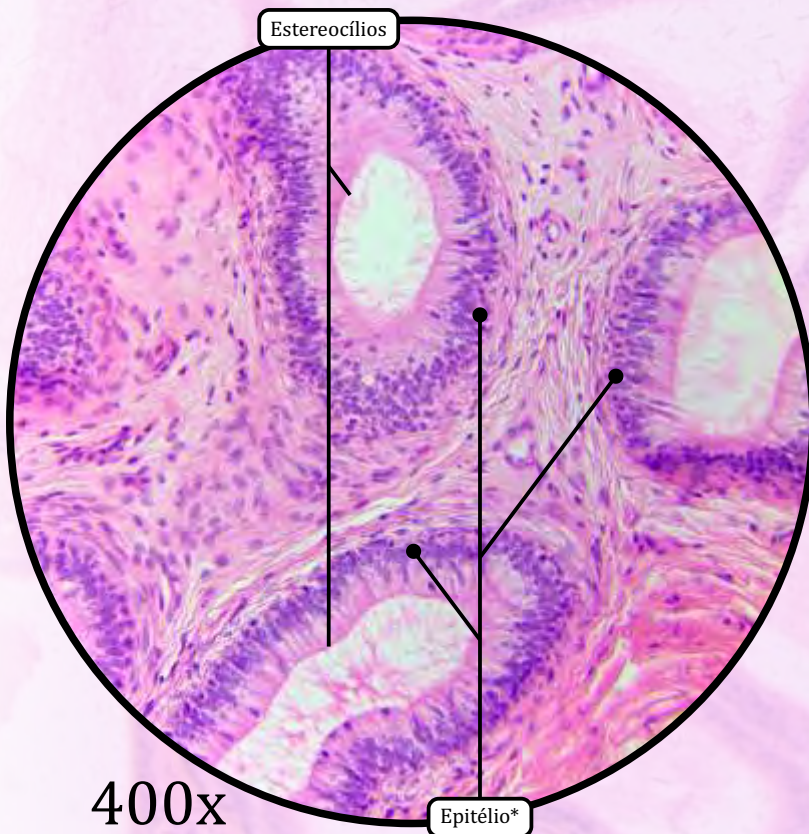
100x

ANOTAÇÕES

Epidídimo

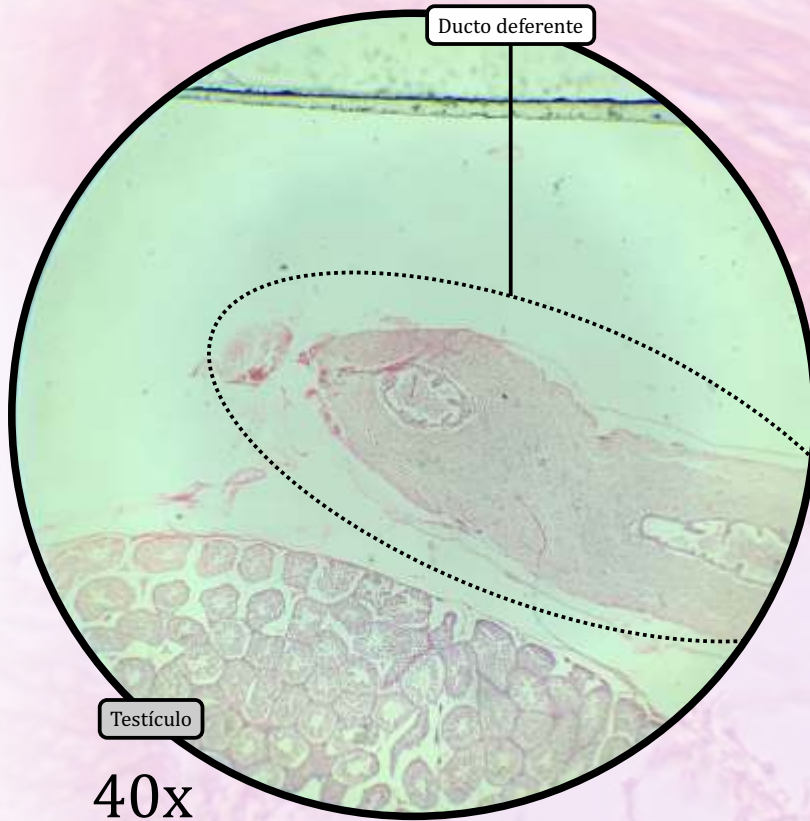


* Epitélio de revestimento pseudoestratificado colunar com estereocílios



ANOTAÇÕES

Ducto Deferente



MUCOSA

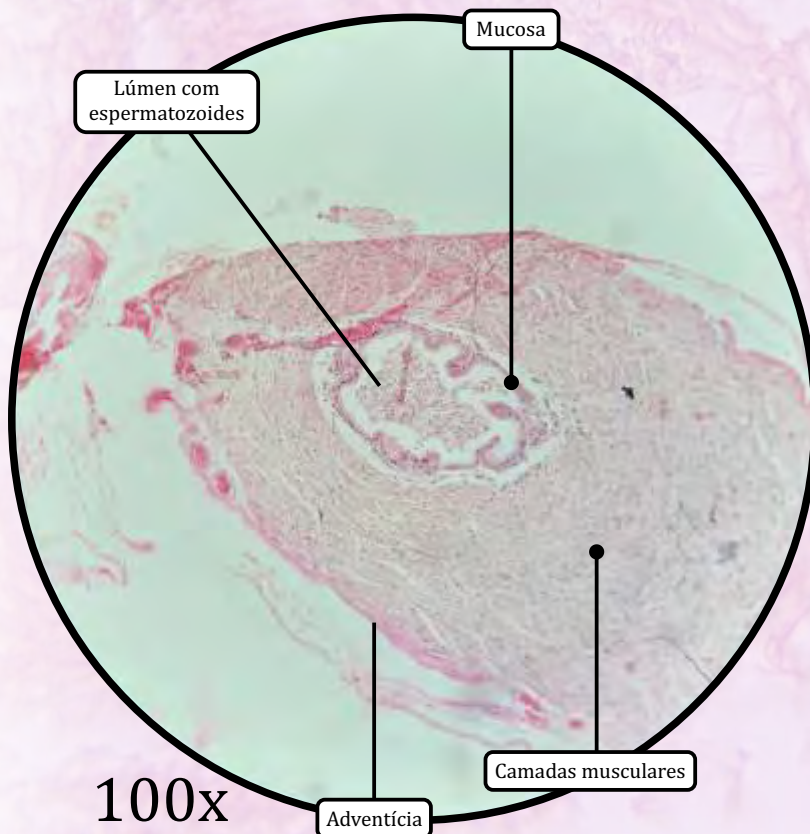
- Epitélio de revestimento **pseudoestratificado colunar com estereocílios**.
- Lâmina própria de tecido conjuntivo rico em fibras elásticas.

MUSCULAR

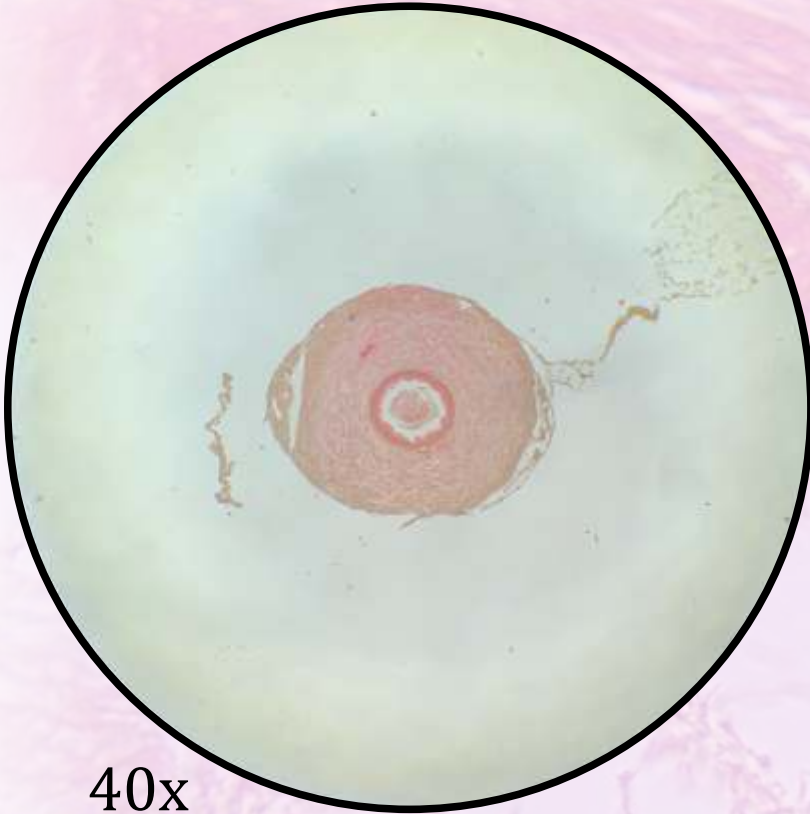
- Promove contrações peristálticas que participam da expulsão do sêmen durante a ejaculação.
- Consiste em três camadas de **tecido muscular liso**:
 - camada longitudinal interna;
 - camada circular média;
 - camada longitudinal externa.

ADVENTÍCIA

- Tecido conjuntivo propriamente dito frouxo.

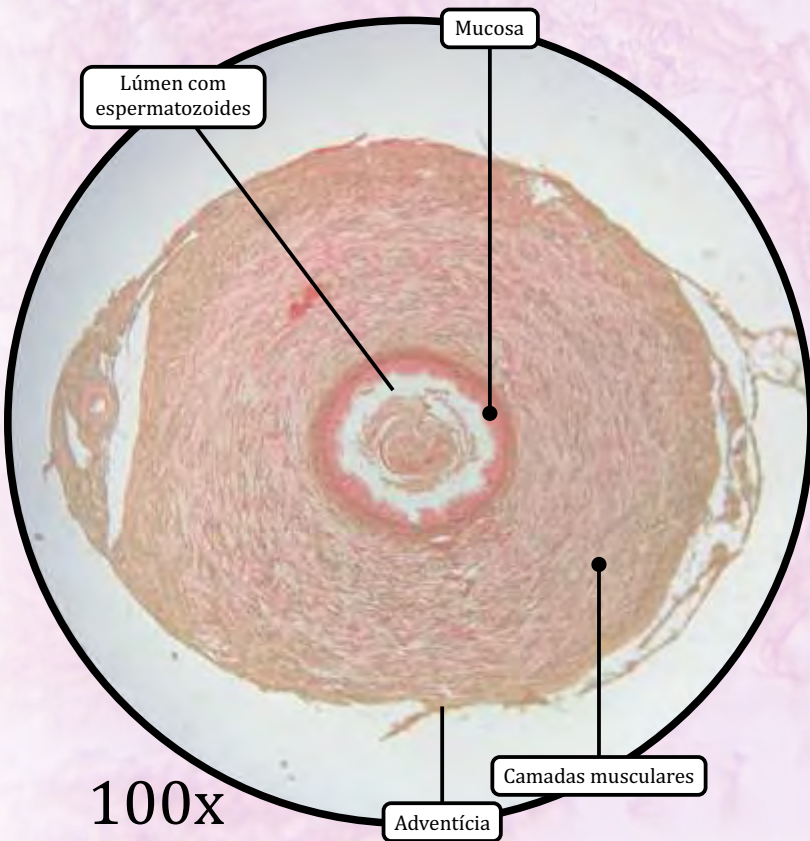


Ducto Deferente



40x

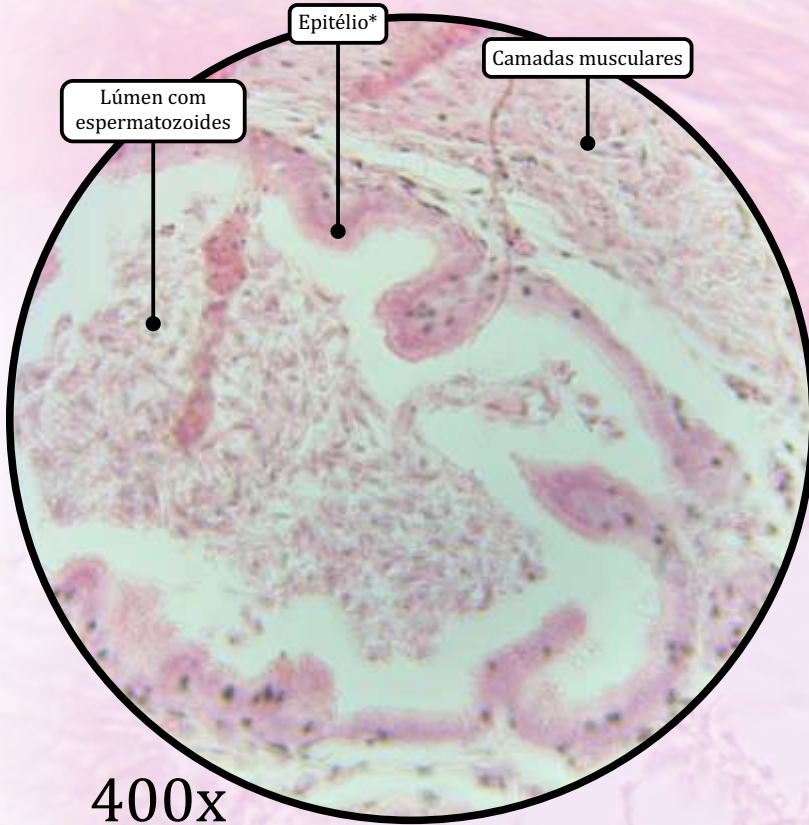
* Epitélio de revestimento pseudoestratificado colunar com estereocílios



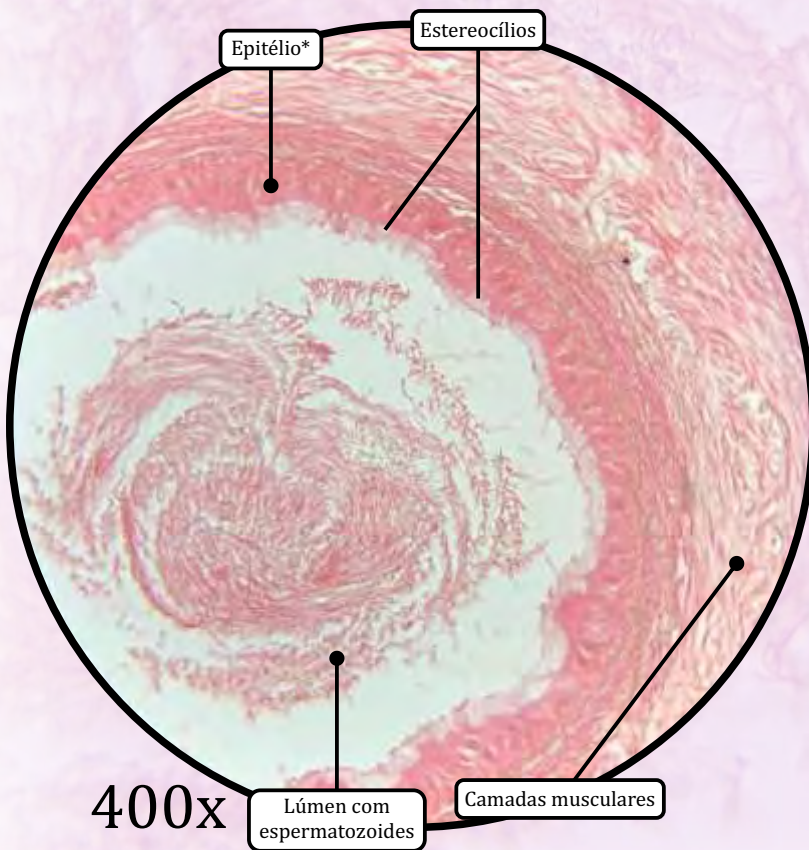
100x

ANOTAÇÕES

Ducto Deferente

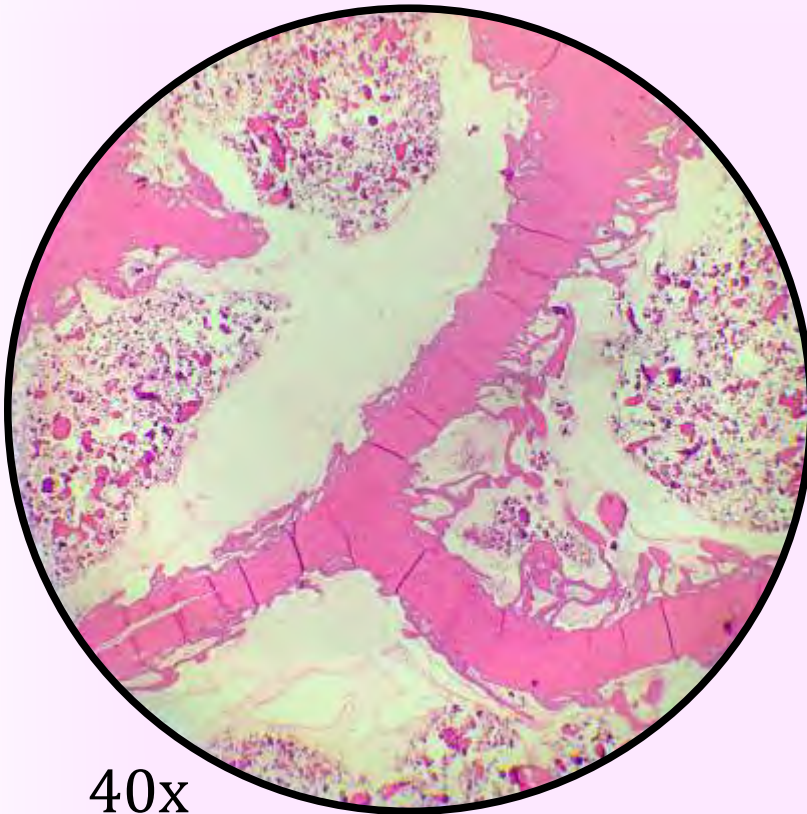


* Epitélio de revestimento pseudoestratificado colunar com estereocílios



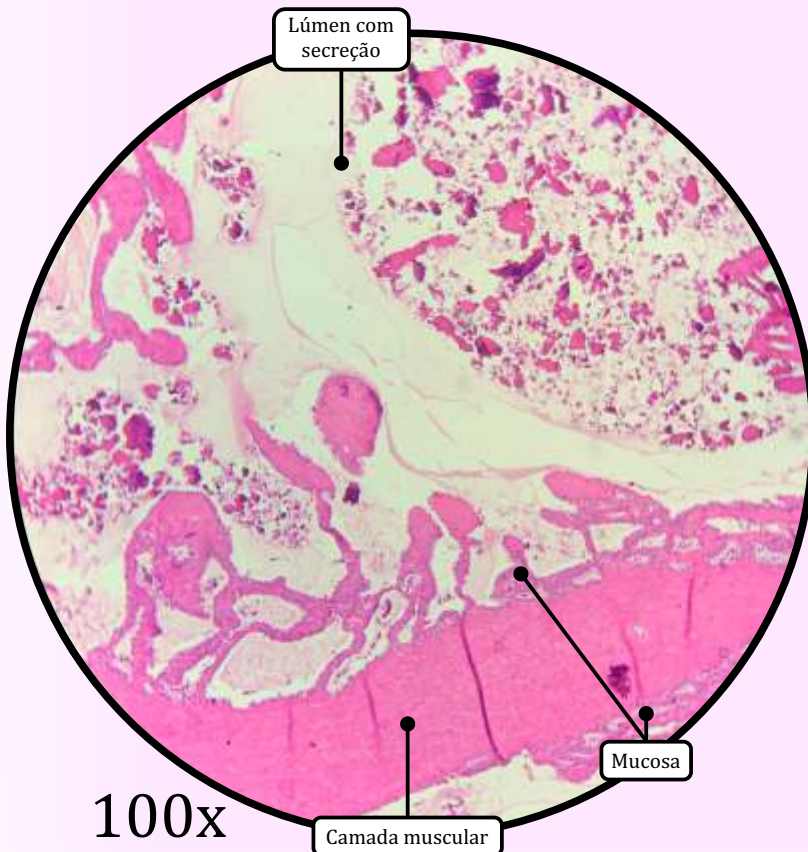
ANOTAÇÕES

Vesícula Seminal



40x

* Epitélio de revestimento pseudoestratificado contendo células colunares não ciliadas e células redondas



100x

Lúmen com secreção

Mucosa

Camada muscular

As vesículas seminais são glândulas tubulares enoveladas, derivadas do ducto deferente.

- Produzem uma secreção rica em frutose, que é o principal substrato metabólico usado pelos espermatozoides.

MUCOSA

- A camada mucosa apresenta inúmeras pregas, formando câmaras irregulares, revestidas por **epitélio de revestimento pseudoestratificado** contendo células colunares não ciliadas e células redondas.
- Lâmina própria de tecido conjuntivo rico em fibras elásticas, envolvida por delgada camada de tecido muscular liso.

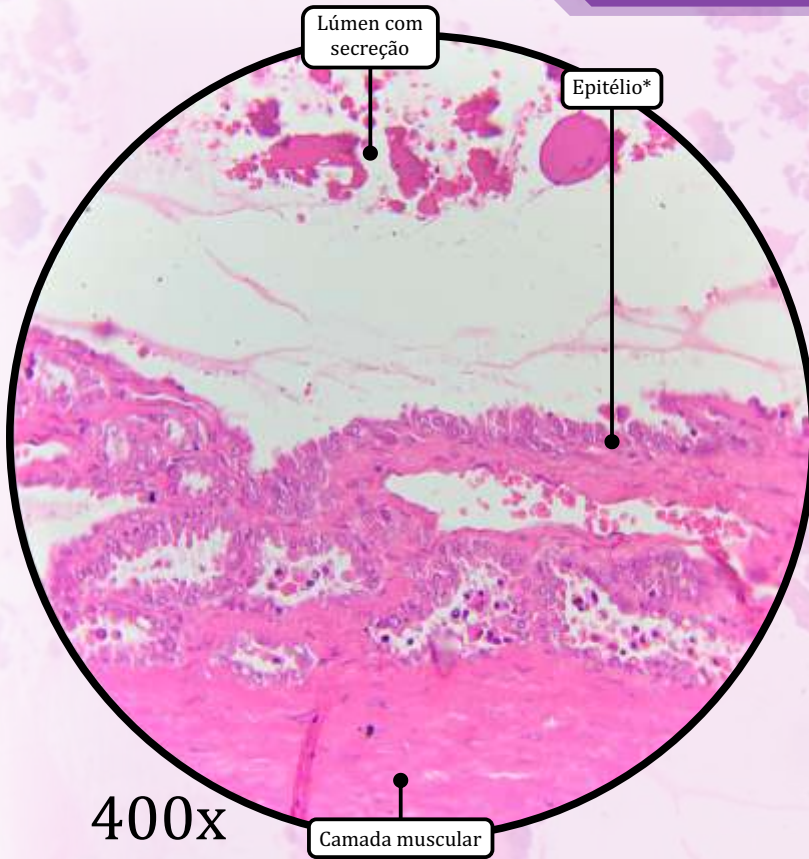
MUSCULAR

- Consiste em duas camadas de **tecido muscular liso**:
 - camada circular interna;
 - camada longitudinal externa.

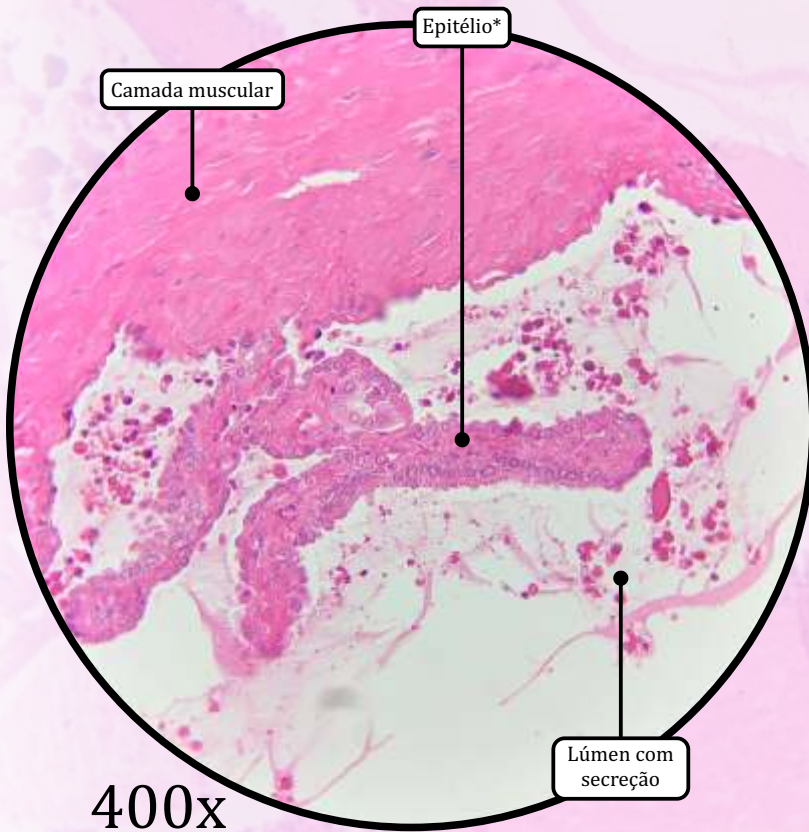
ADVENTÍCIA

- Tecido conjuntivo propriamente dito rico em fibras elásticas.

Vesícula Seminal

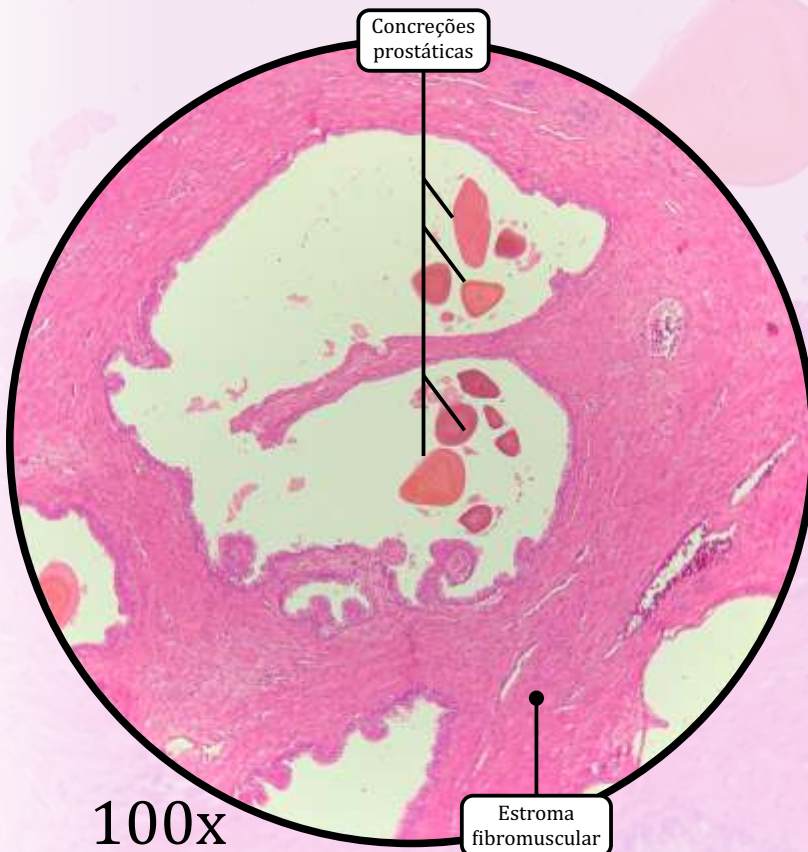
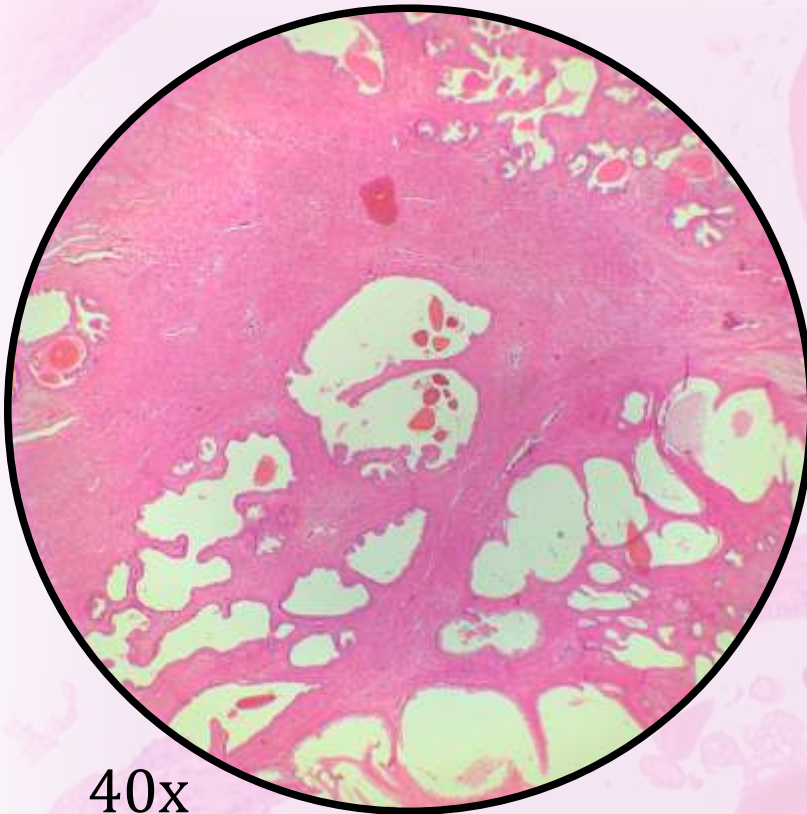


* Epitélio de revestimento pseudoestratificado contendo células colunares não ciliadas e células redondas



ANOTAÇÕES

Próstata



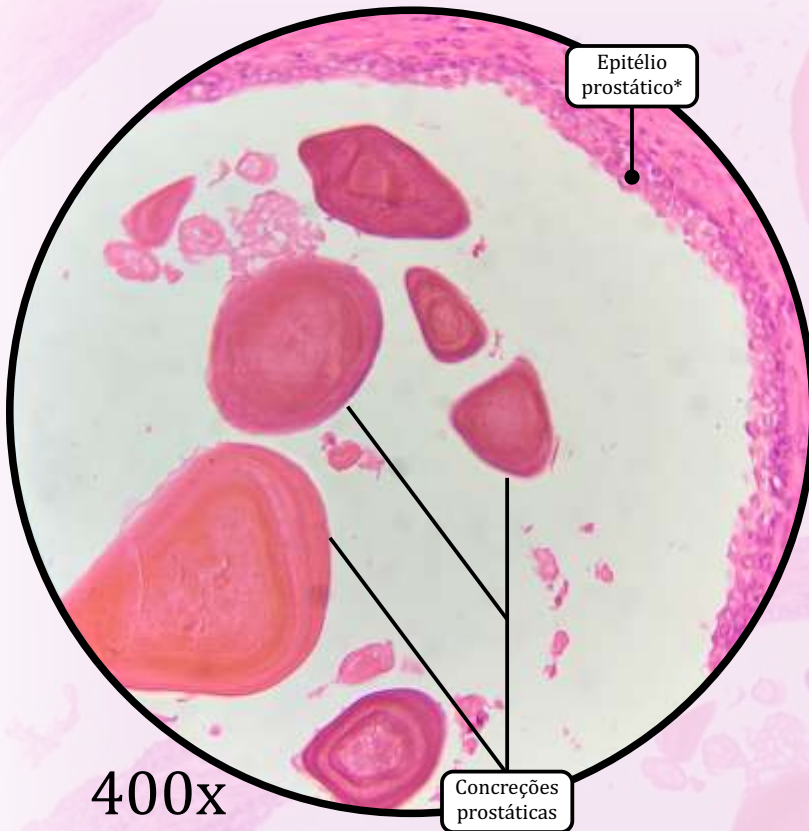
ESTROMA

- Cápsula de tecido conjuntivo propriamente dito denso não modelado.
- Estroma fibromuscular: tecido conjuntivo propriamente dito denso não modelado entrelaçado com feixes de tecido muscular liso.

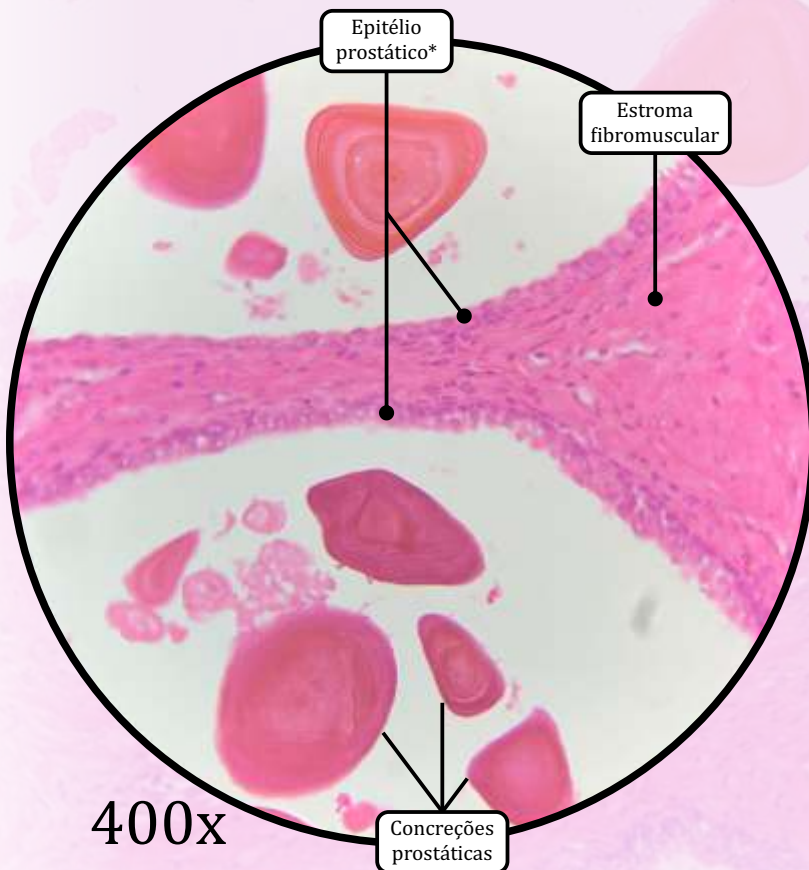
PARÊNQUIMA

- Consiste em 30 a 50 glândulas tubuloalveolares ramificadas.
- Possui três zonas:
 - zona central, a qual contém a uretra prostática e os ductos ejaculatórios;
 - zona de transição;
 - zona periférica.
- As zonas de transição e periférica apresentam glândulas tubuloalveolares ramificadas, em cujos lúmens podem ser observadas as **concreções prostáticas** (ou **corpos amiláceos**).

Próstata

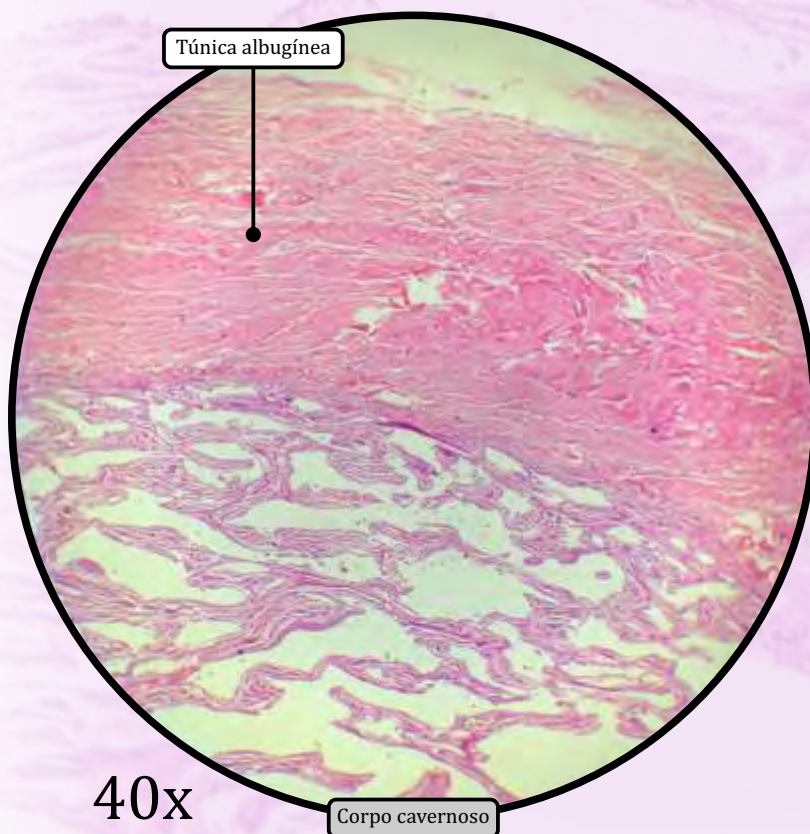
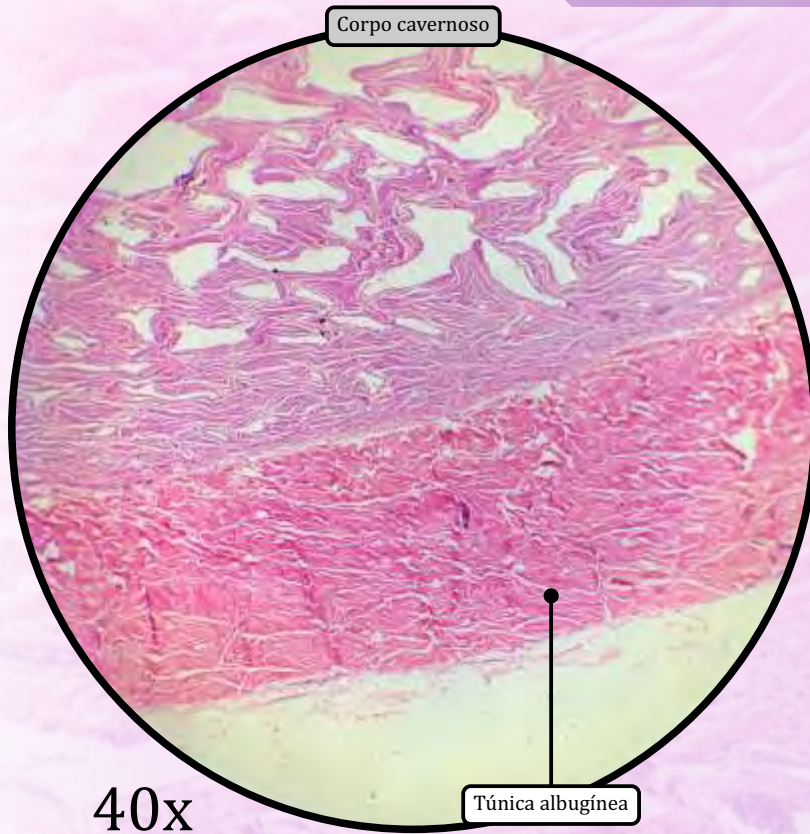


* Epitélio de revestimento que varia de pseudoestratificado colunar a simples cuboide



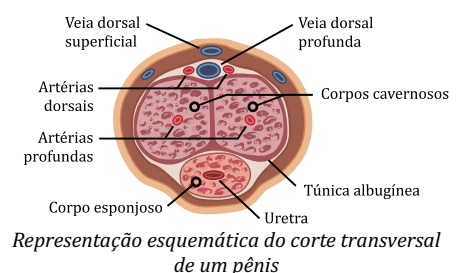
ANOTAÇÕES

Pênis



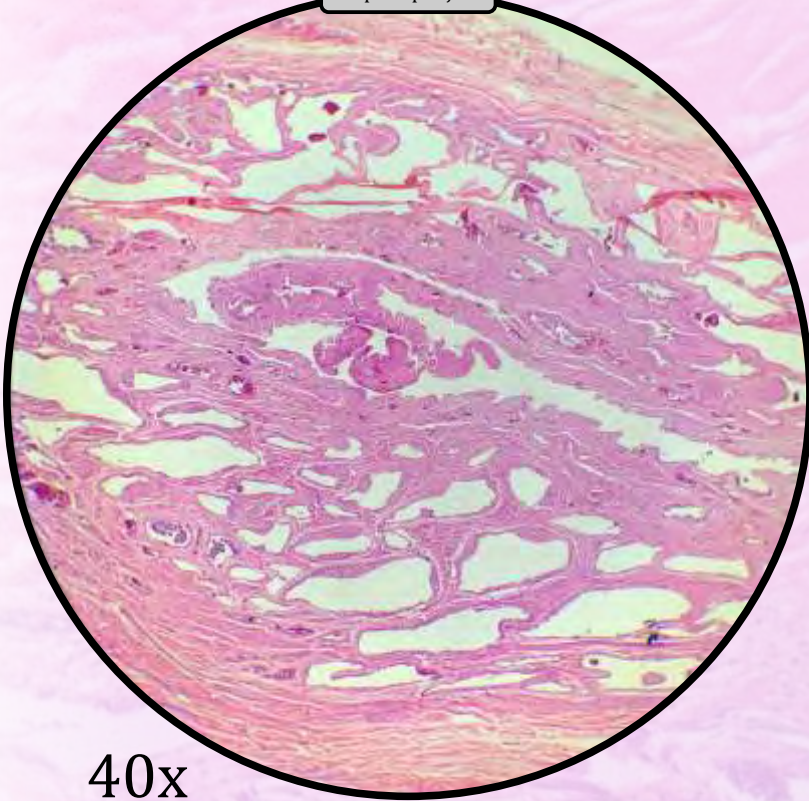
O pênis é formado por duas massas cilíndricas dorsais de tecido erétil, chamadas corpos cavernosos, e uma massa ventral de tecido erétil, chamada corpo esponjoso. Cada um desses três corpos contém, em seu interior, espaços vasculares revestidos por endotélio e envoltos por subendotélio, músculo liso e fibras nervosas.

- Os **corpos cavernosos** contêm uma artéria profunda (ou uma artéria central).
- O **corpo esponjoso** ou corpo cavernoso da uretra está localizado na posição ventral do pênis.
 - Dilata-se na porção distal para formar a glande.
 - A uretra está localizada no centro do corpo esponjoso.
- **Uretra**
 - Epitélio de revestimento pseudoestratificado colunar (na glande, é estratificado pavimentoso).
 - Presença de glândulas mucosas de Littré e ductos, as quais secretam muco durante a ereção.
- **Túnica albugínea** é uma bainha de tecido conjuntivo propriamente dito denso não modelado que envolve os tecidos eréteis (corpos cavernosos e esponjoso).
- A **fáscia superficial** é o tecido conjuntivo que envolve o pênis, com muitos vasos sanguíneos e nervos. Inclui as **artérias dorsais**, bem como as **veias dorsais superficial e profunda**.



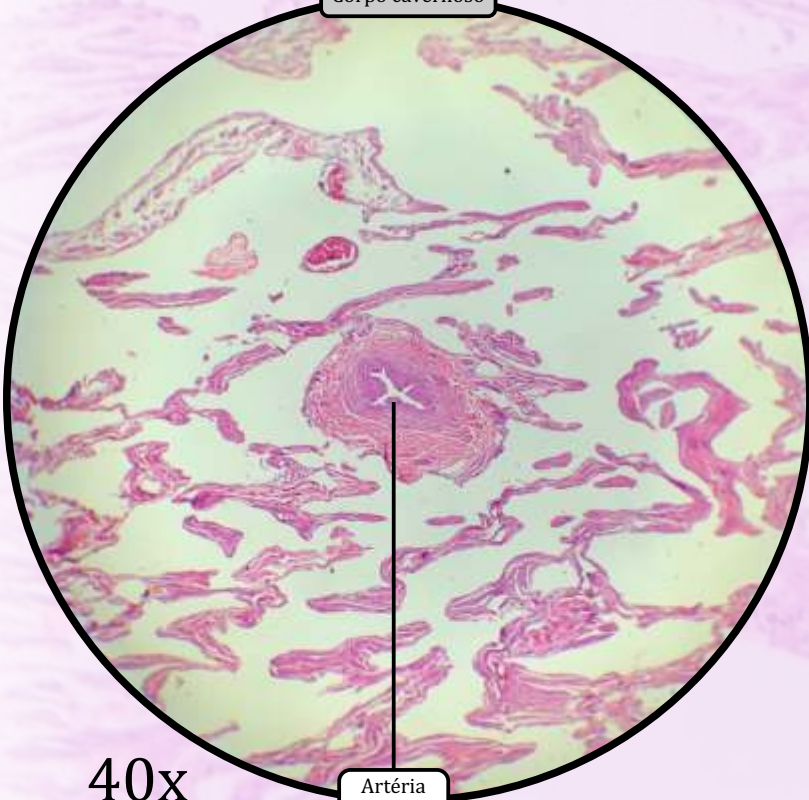
Pênis

Corpo esponjoso



40x

Corpo cavernoso

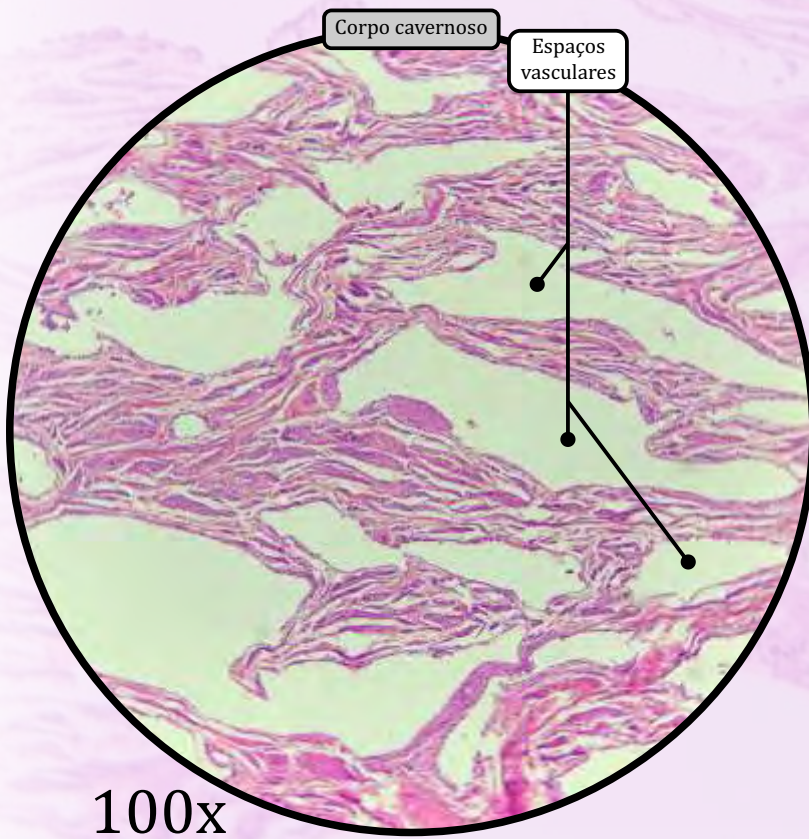
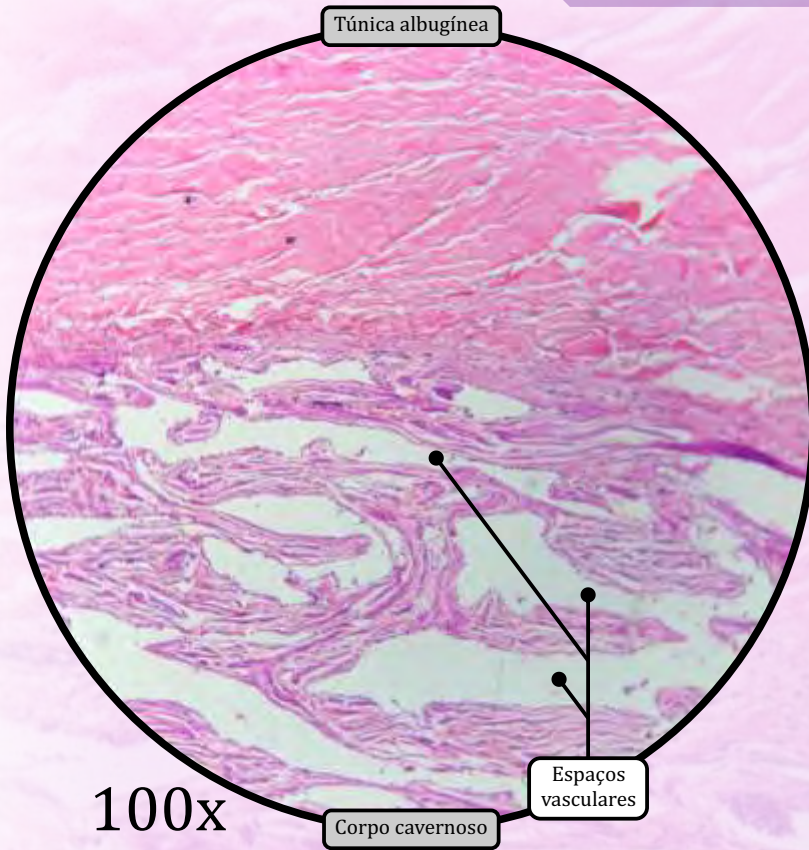


40x

Artéria profunda

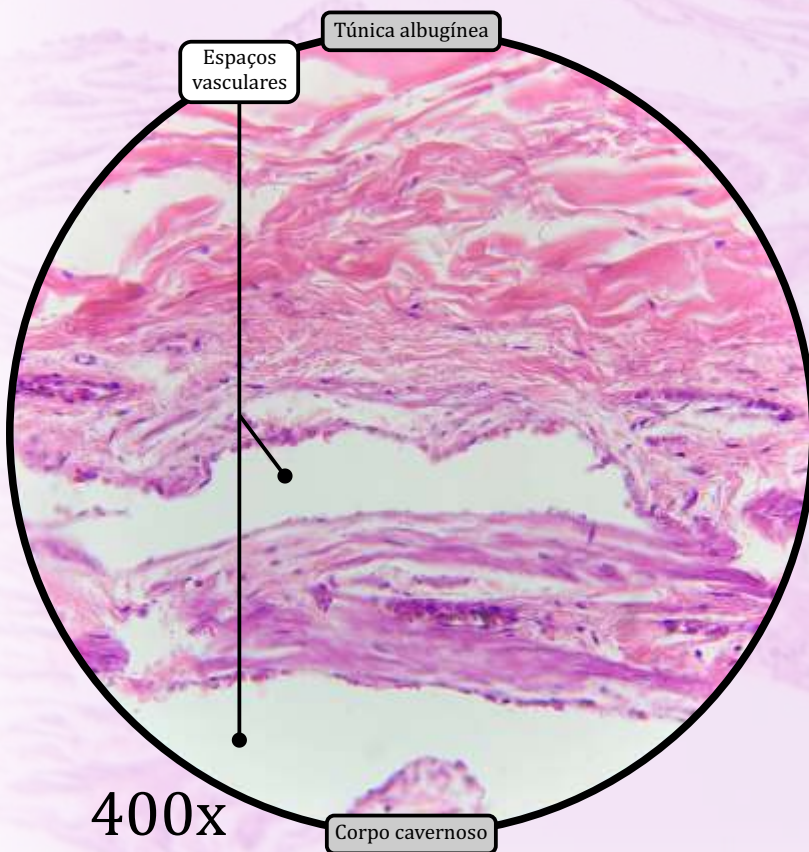
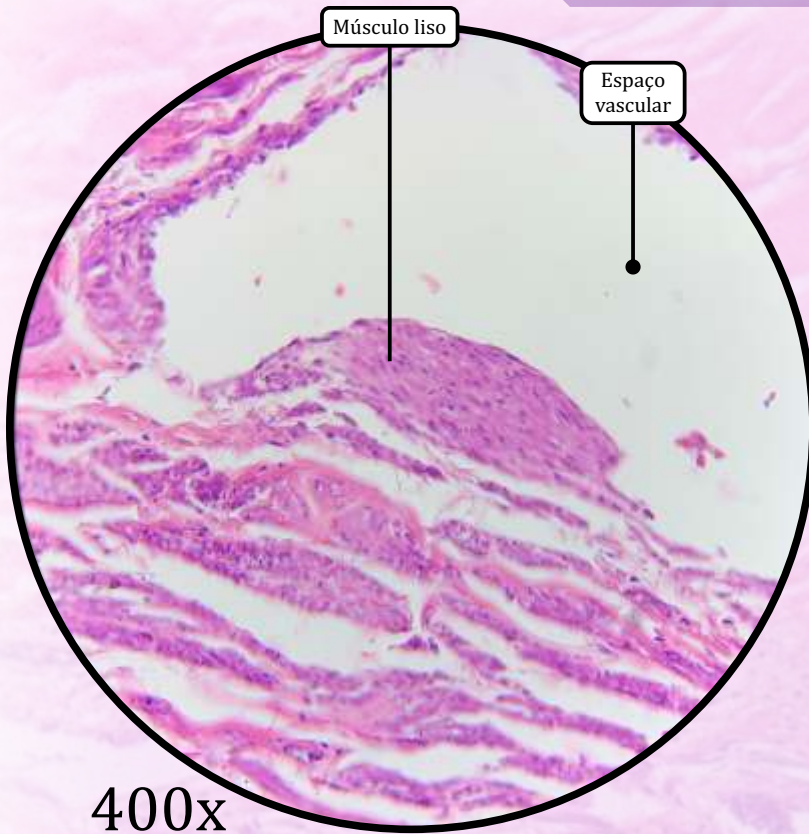
ANOTAÇÕES

Pênis



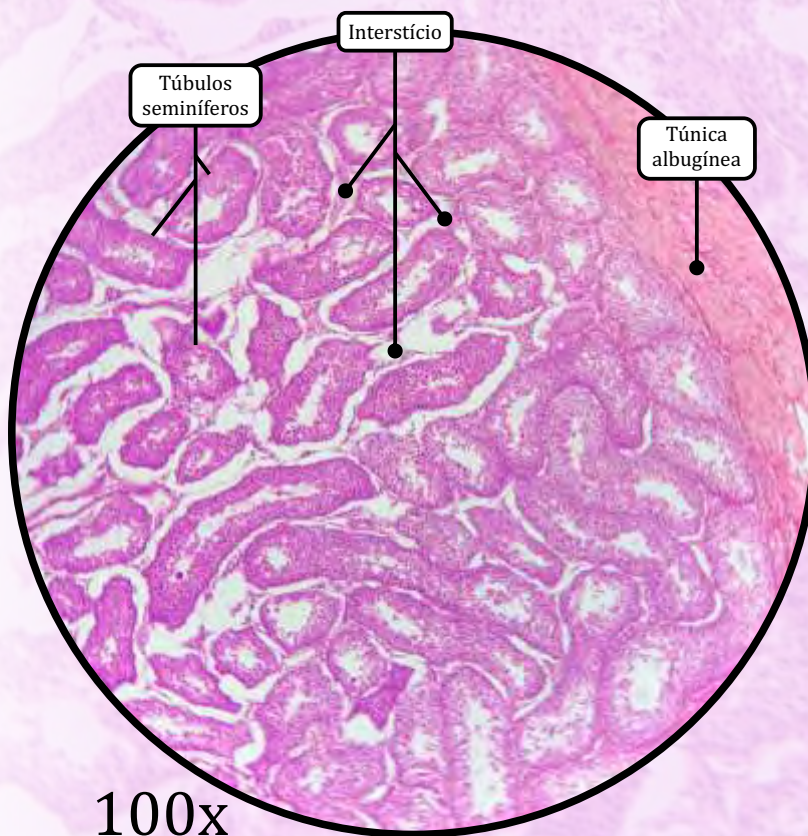
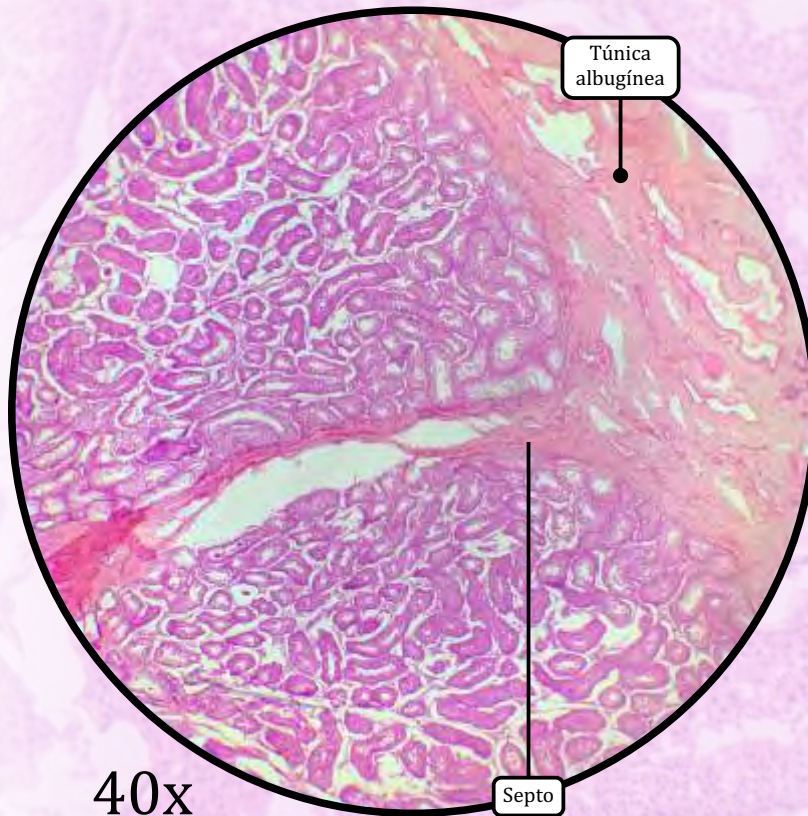
ANOTAÇÕES

Pênis



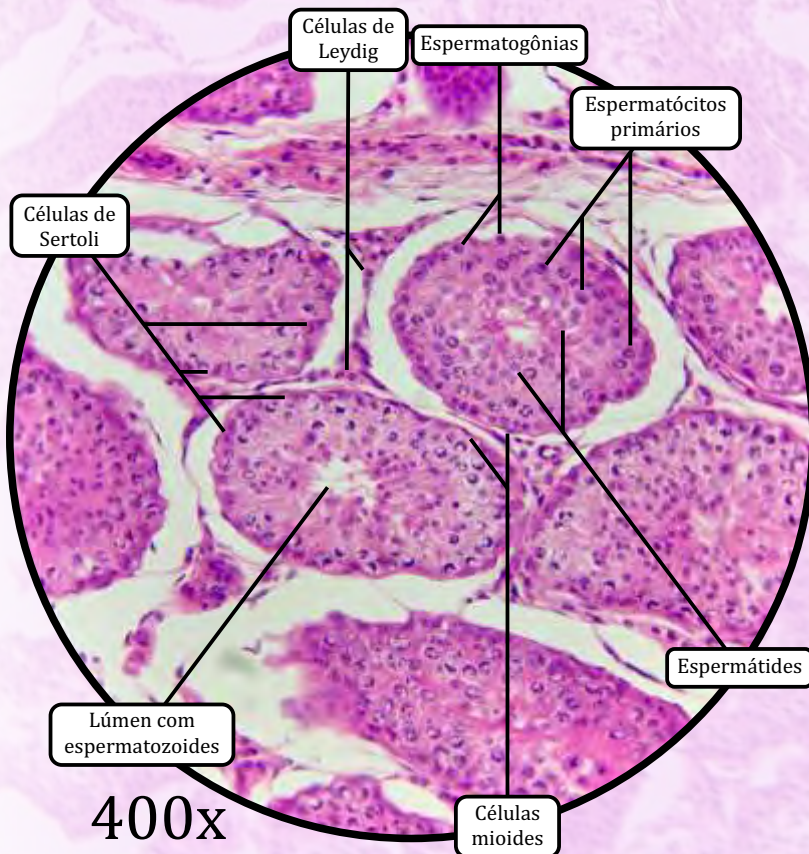
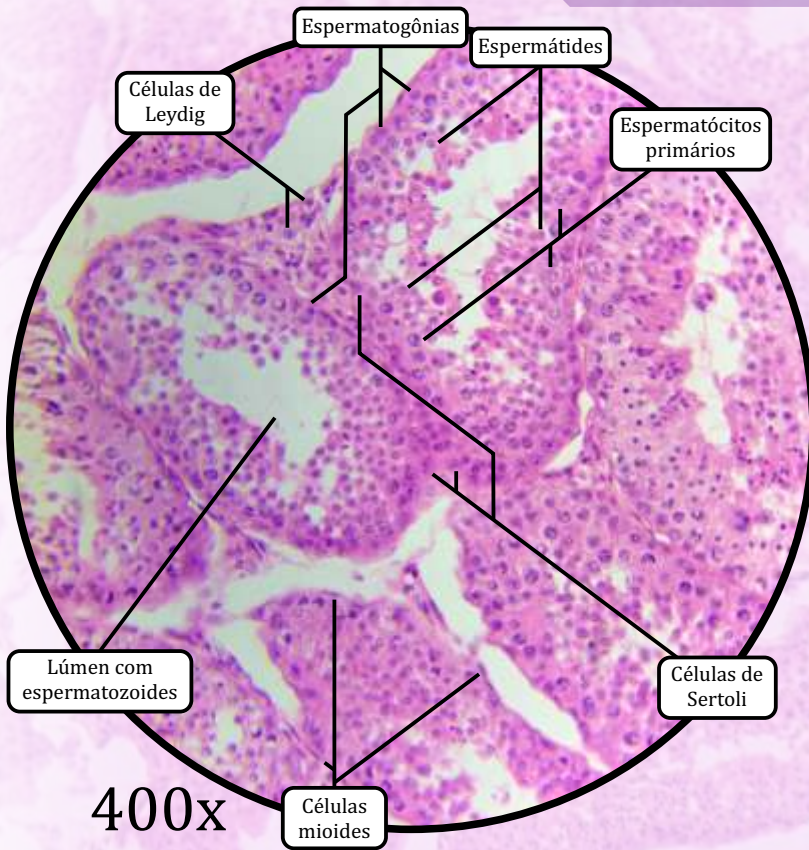
ANOTAÇÕES

Testículo



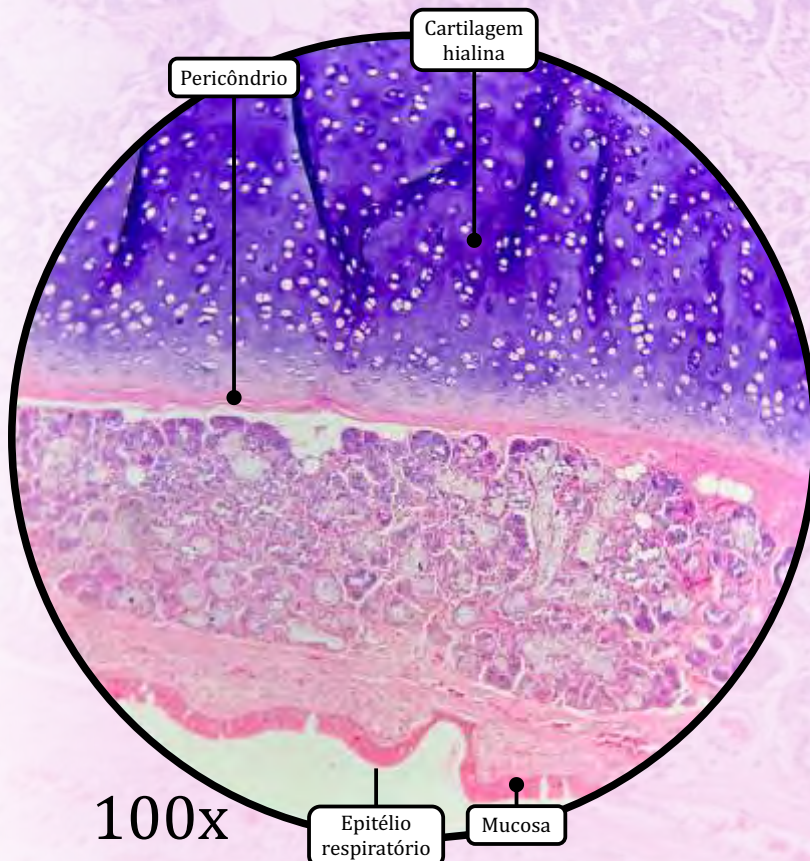
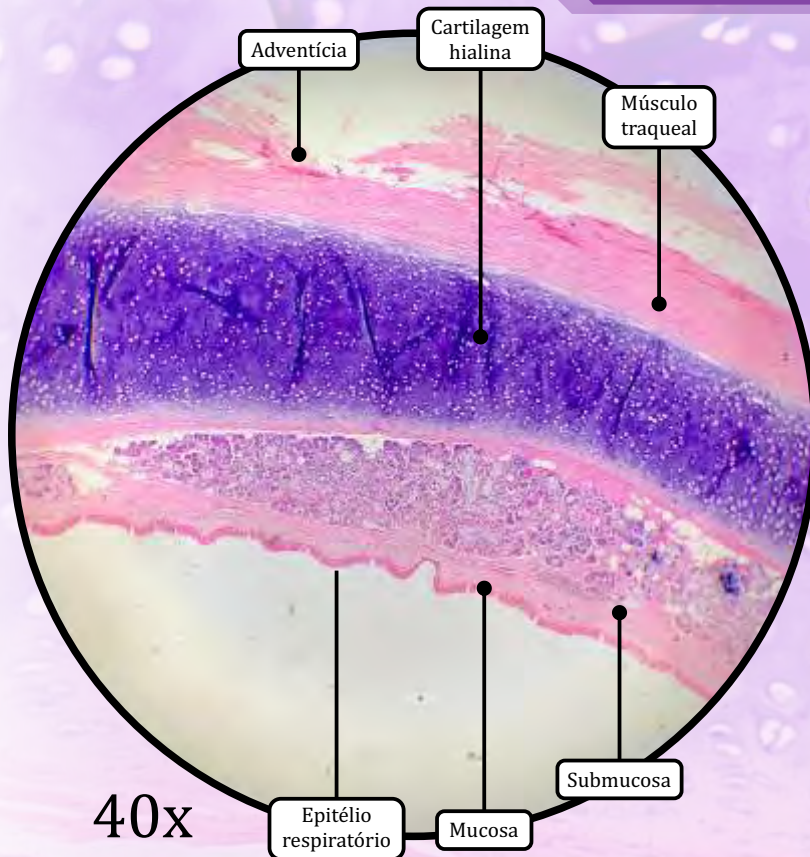
- **Túnica albugínea:** cápsula de tecido conjuntivo propriamente dito denso modelado.
 - Forma septos em direção ao interior do órgão, dividindo-o em cerca de 250 lóbulos, cada qual ocupado por 1 a 4 túbulos seminíferos envolvidos pelo interstício testicular.
- **Interstício:** espaço entre os túbulos seminíferos, composto por lâmina própria, vasos, nervos e células intersticiais (células de Leydig).
 - Lâmina própria: tecido conjuntivo frouxo que contém células mioídes, cujas contrações rítmicas ajudam a movimentar os espermatozoides ao longo dos túbulos seminíferos.
 - **Células de Leydig** (células intersticiais).
 - Produzem o hormônio **testosterona**.
- **Túbulos seminíferos:** formados por uma parede revestida por epitélio seminífero, composto por duas populações celulares.
 - Células de Sertoli:
 - formato piramidal;
 - compõem a **barreira hemato-testicular**;
 - funções de suporte e proteção dos espermatozoides, produção de secreções proteicas e hormonais, e fagocitose de corpos residuais das espermátides.
 - Células da linhagem espermatogênica:
 - **espermatogônia**;
 - **espermatócitos primários**;
 - **espermatócitos secundários**, os quais são raramente visíveis;
 - **espermátides**, de dois tipos, arredondadas e alongadas;
 - **espermatozoides**, os quais são visíveis no lúmen dos túbulos seminíferos.

Testículo



ANOTAÇÕES

Traqueia



MUCOSA

- **Epitélio respiratório** (epitélio de revestimento pseudoestratificado colunar ciliado com células caliciformes).
- Lâmina própria de tecido conjuntivo propriamente dito frouxo, rica em fibras elásticas.

SUBMUCOSA

- Tecido conjuntivo ligeiramente mais denso do que a lâmina própria.
 - Contém glândulas seromucosas, as quais adicionam umidade ao ar e ajudam a deter partículas.

CAMADA CARTILAGINOSA

- **Cartilagem hialina**, formando um anel incompleto (formato de "C").

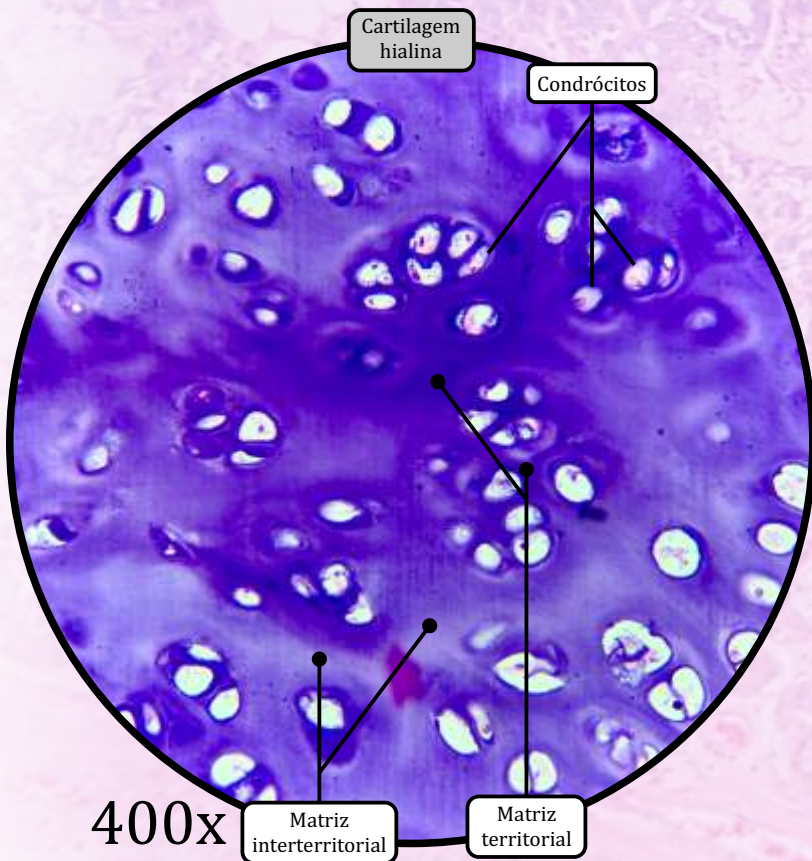
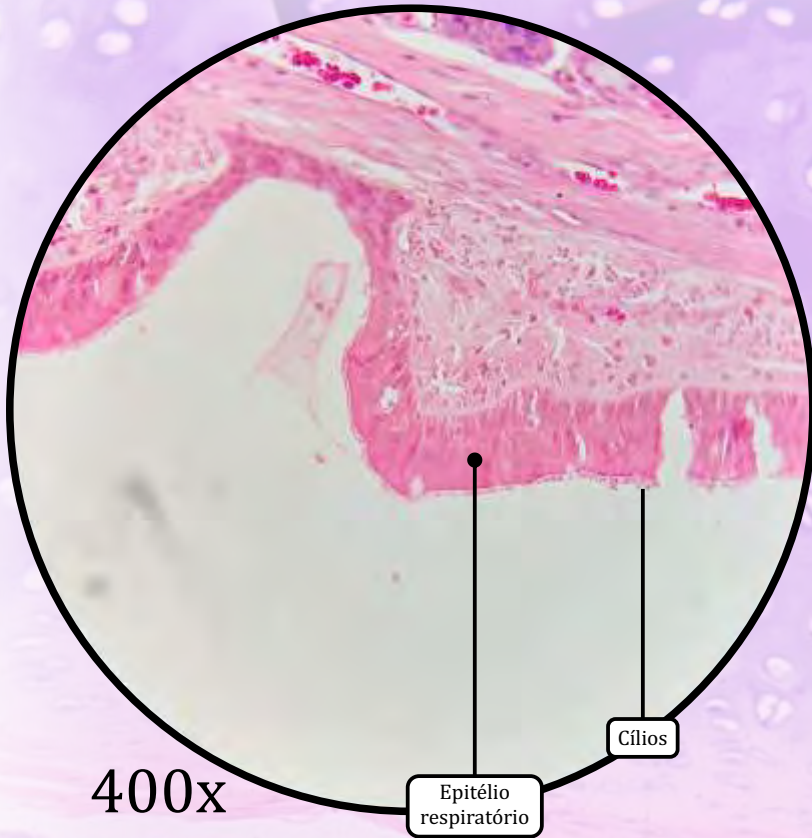
MÚSCULO TRAQUEAL

- Músculo liso nas extremidades da cartilagem traqueal, controla o diâmetro da traqueia.

ADVENTÍCIA

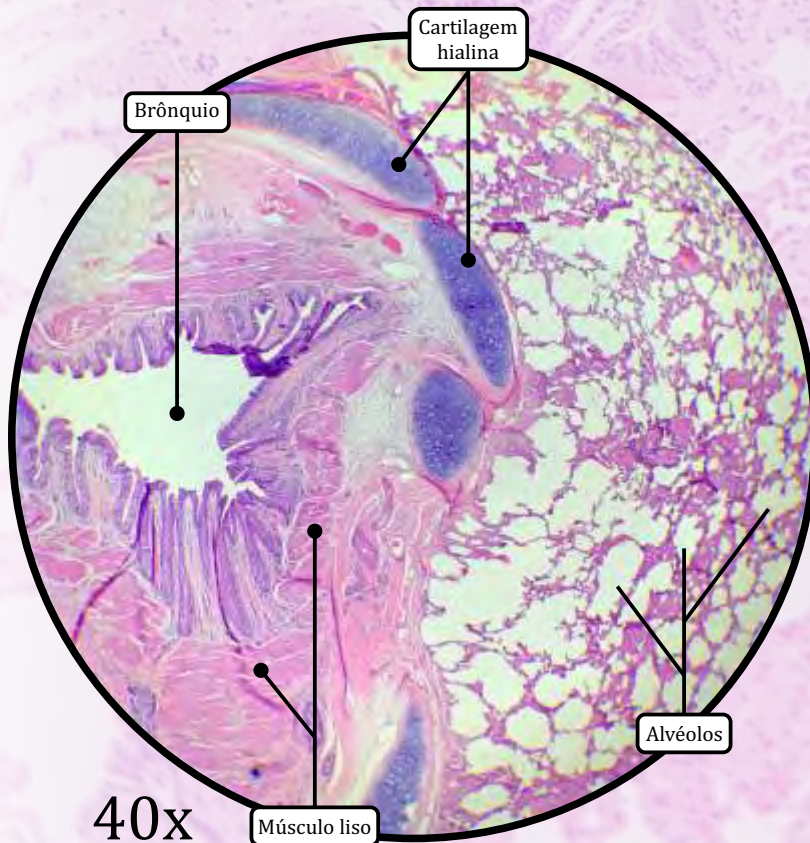
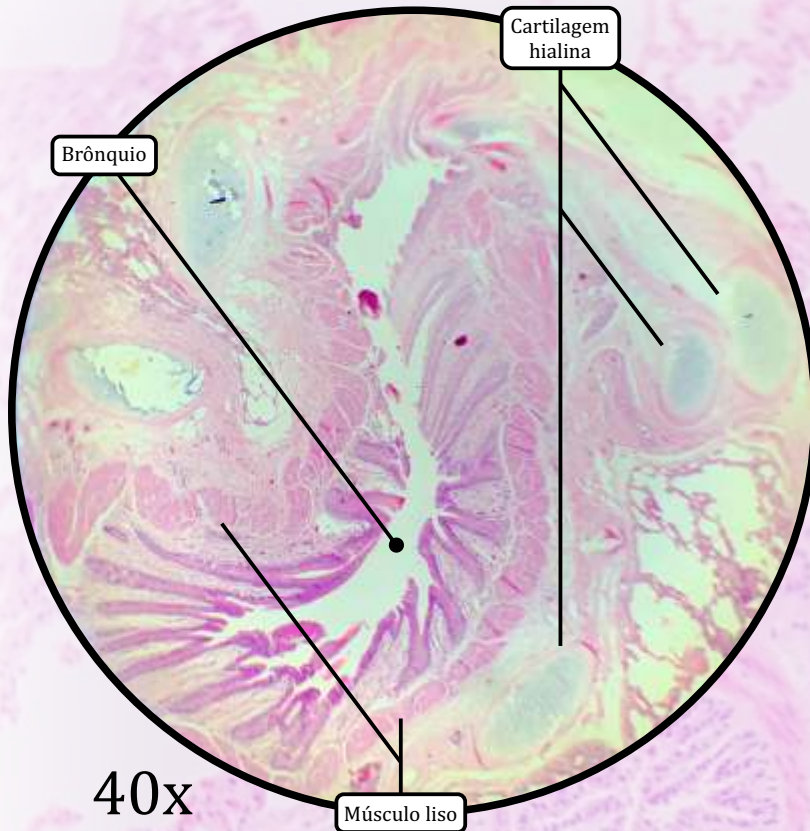
- Tecido conjuntivo propriamente dito rico em adipócitos.

Traqueia



ANOTAÇÕES

Pulmão

**BRÔNQUIOS****MUCOSA**

- **Epitélio respiratório** (epitélio de revestimento pseudoestratificado colunar ciliado com células caliciformes).
- Lâmina própria de tecido conjuntivo propriamente dito frouxo, rica em fibras elásticas e contendo glândulas seromucosas.

SUBMUCOSA

- Tecido conjuntivo propriamente dito frouxo.
- Glândulas seromucosas envoltas por células mioepiteliais e fibras elásticas.

CAMADA CARTILAGINOSA

- **Cartilagem hialina**, em placas descontínuas.
- Presença de **tecido muscular liso** nos brônquios mais calibrosos.

ADVENTÍCIA

- Tecido conjuntivo propriamente dito, rico em fibras elásticas.

BRONQUIÓLOS (ramos menores derivados dos brônquios)

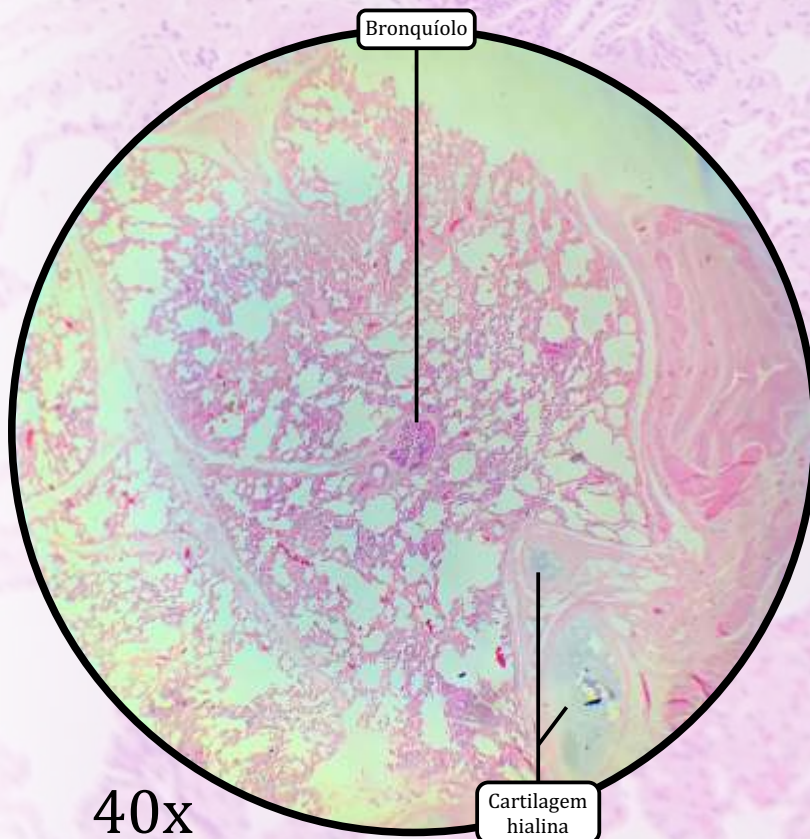
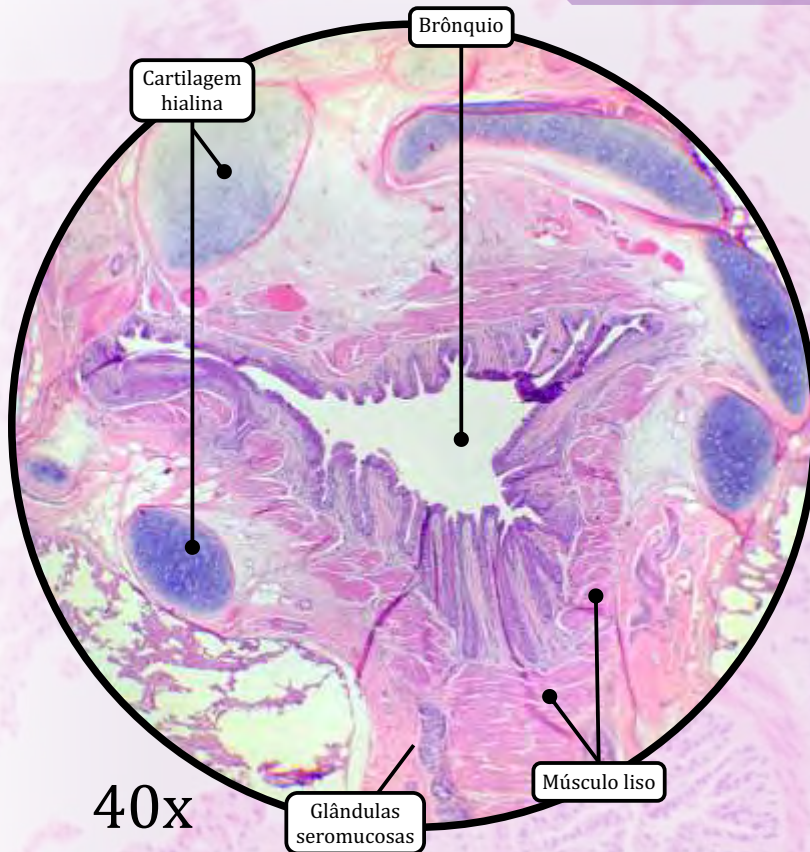
- Substituição gradual do epitélio respiratório por epitélio de revestimento simples colunar não ciliado, e, por fim, para epitélio de revestimento simples cuboide.
- Ausência de cartilagens e glândulas seromucosas.

BRONQUIÓLOS TERMINAIS

- Epitélio de revestimento simples colunar ou cuboide (misto).
- Células de Clara (células exócrinas bronquiolares): proteção contra poluentes e contra inflamação.
- Paredes contínuas.
- Músculo liso em porções variáveis.

continua na próxima página

Pulmão

**BRONQUÍOLOS RESPIRATÓRIOS**

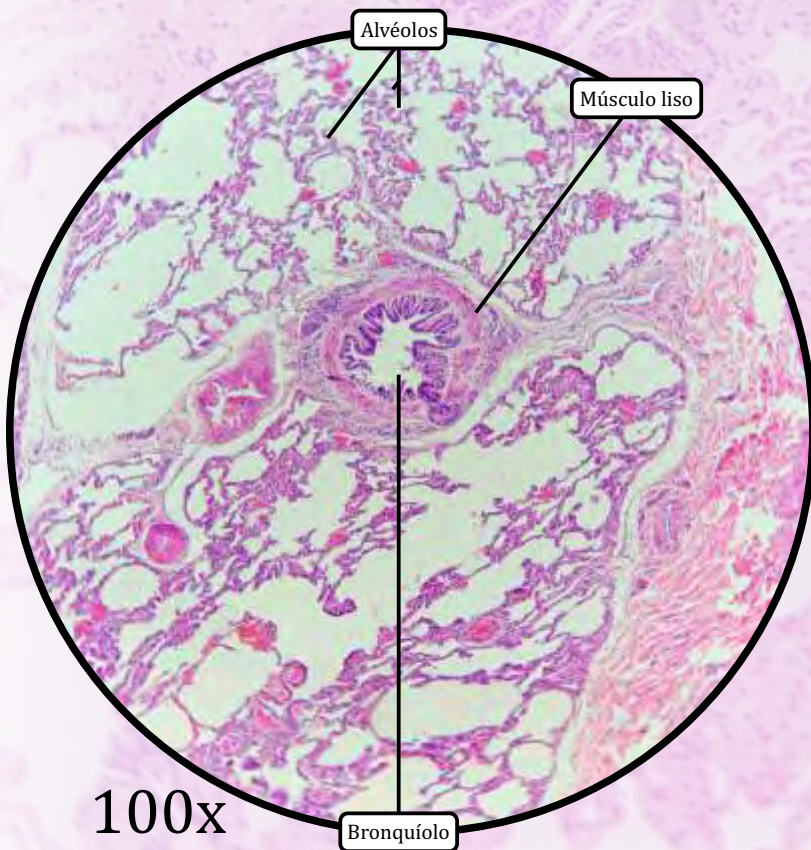
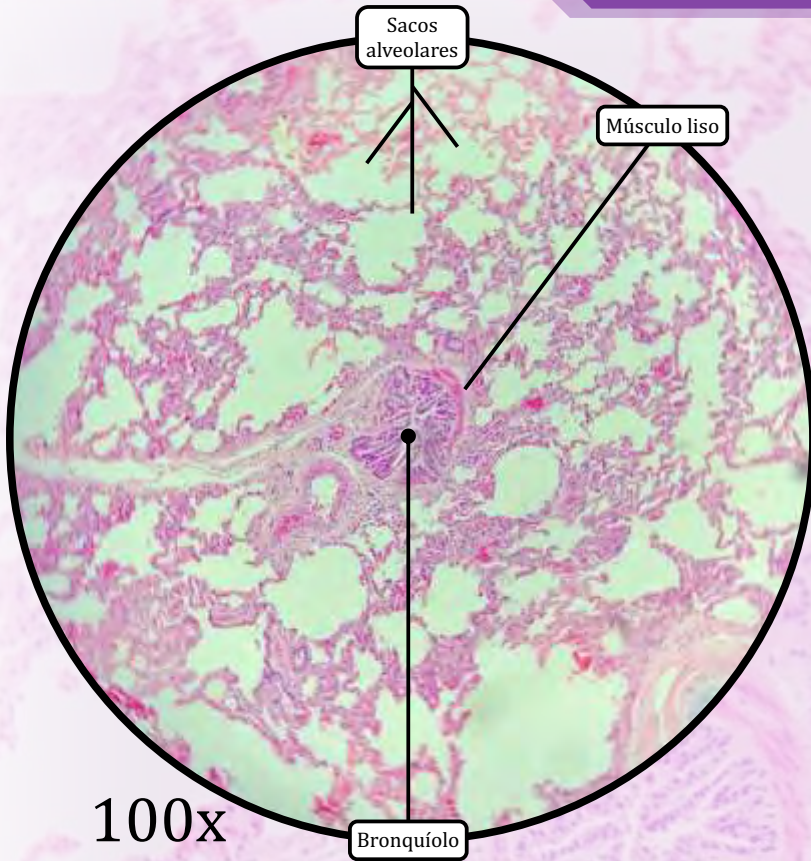
- Epitélio de revestimento simples cuboide não ciliado.
- Células de Clara mais proeminentes.
- **Paredes descontínuas**, que se abrem em ductos alveolares.
- Músculo liso em pequenas porções.

SACOS ALVEOLARES

- Sacos de fundo cego, com paredes finas, formados por agrupamentos de alvéolos.

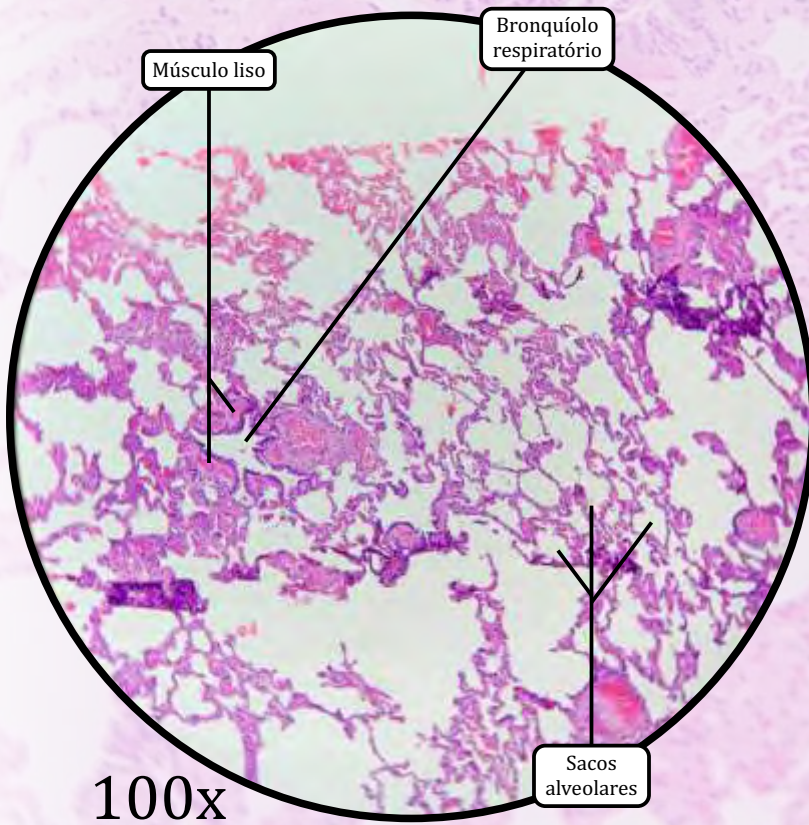
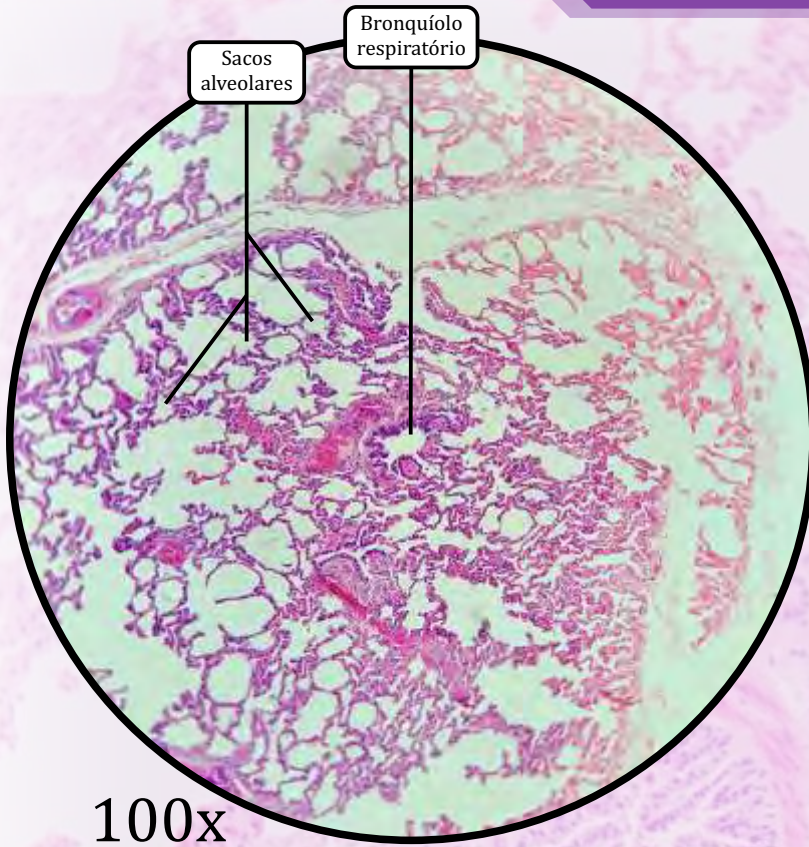
ALVÉOLOS

- Constituem as últimas porções da árvore brônquica.
- Paredes interalveolares compostas por três tipos celulares:
 - células endoteliais dos capilares sanguíneos;
 - mais numerosas e com núcleo mais alongado;
 - **pneumócitos tipo I** (células alveolares tipo I), constituem uma barreira que impede o fluxo de líquidos, mas **possibilita a troca gasosa**;
 - **Pneumócitos tipo II** (células alveolares tipo II), secretam **surfactante** pulmonar, o qual reduz a tensão superficial nos alvéolos para impedir seu colapamento.



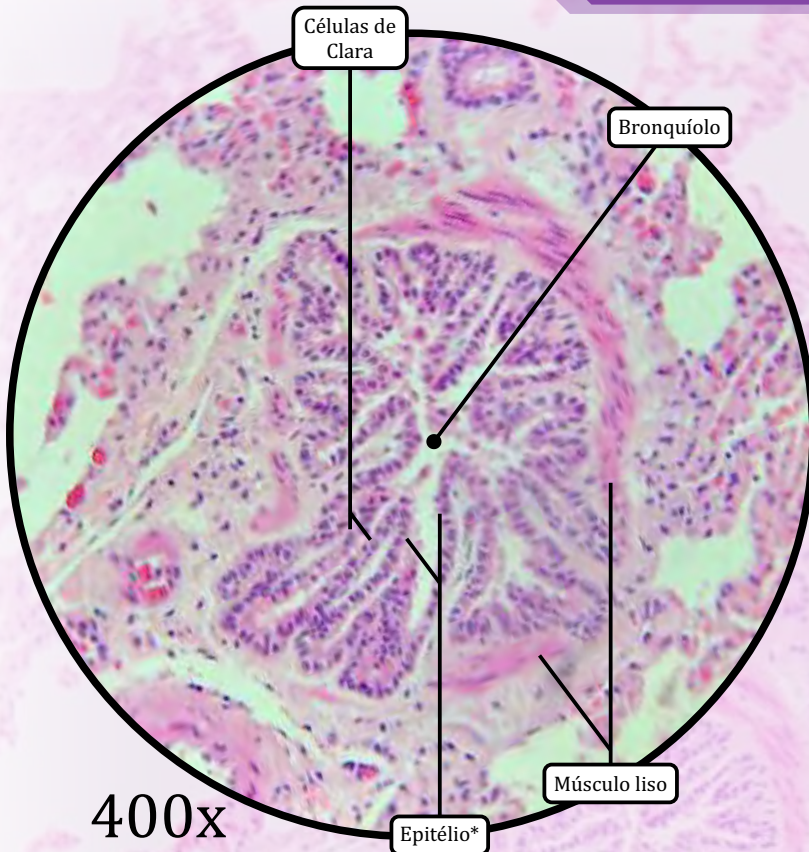
ANOTAÇÕES

Pulmão



ANOTAÇÕES

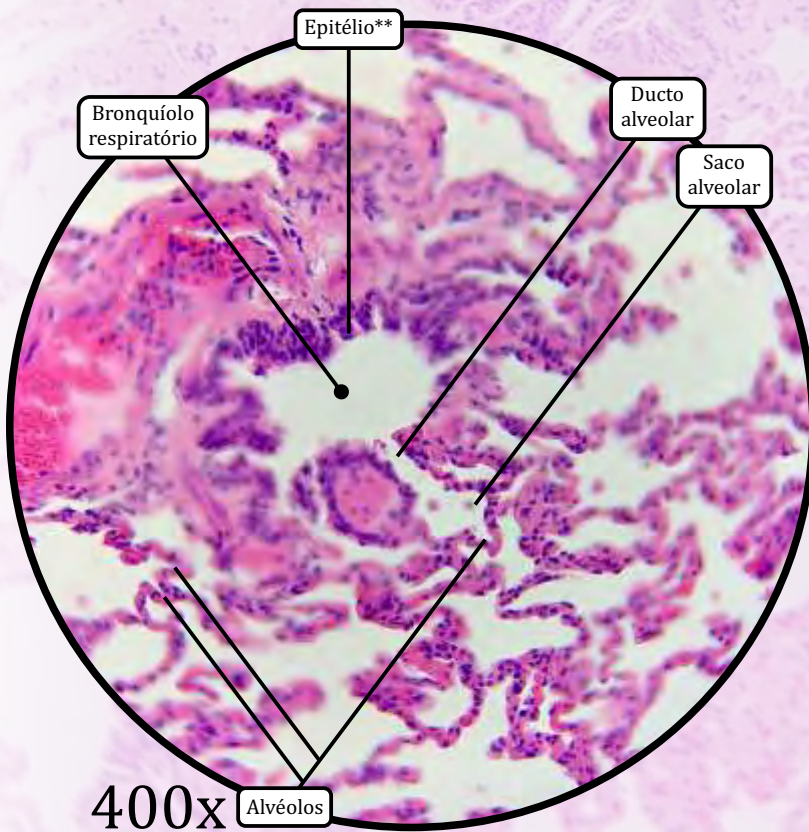
Pulmão



400x

* Epitélio de revestimento simples colunar ou cuboide (misto)

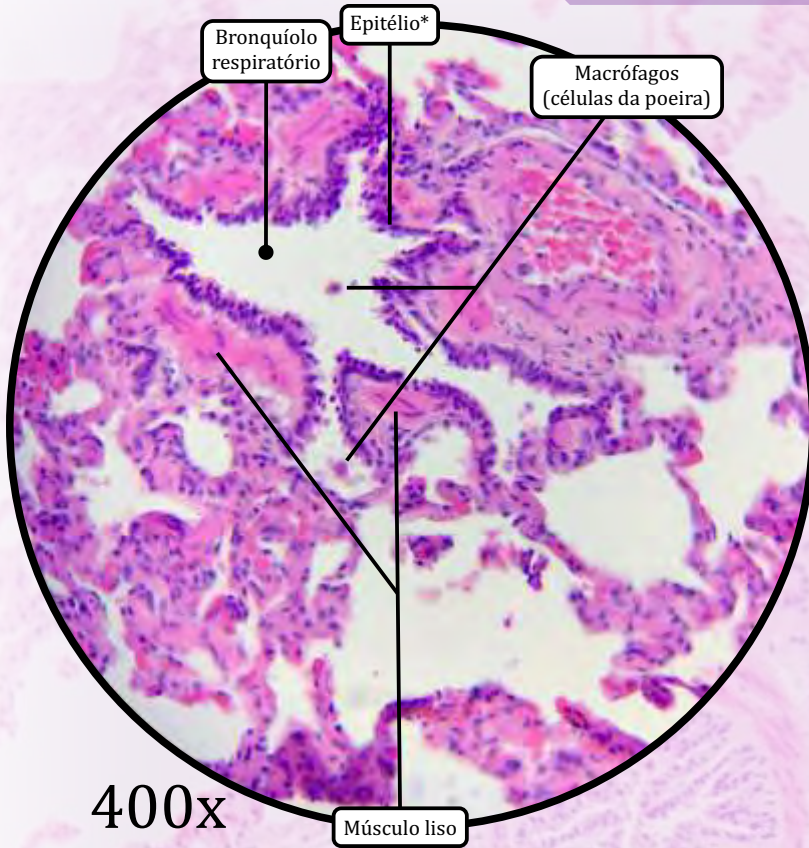
** Epitélio de revestimento simples cuboide não ciliado



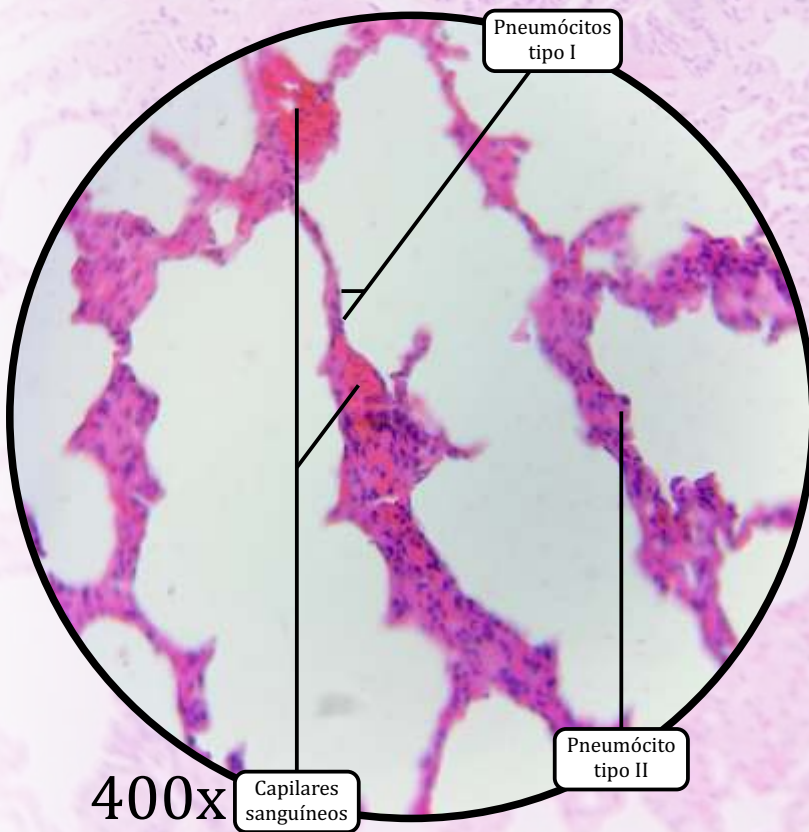
400x

ANOTAÇÕES

Pulmão

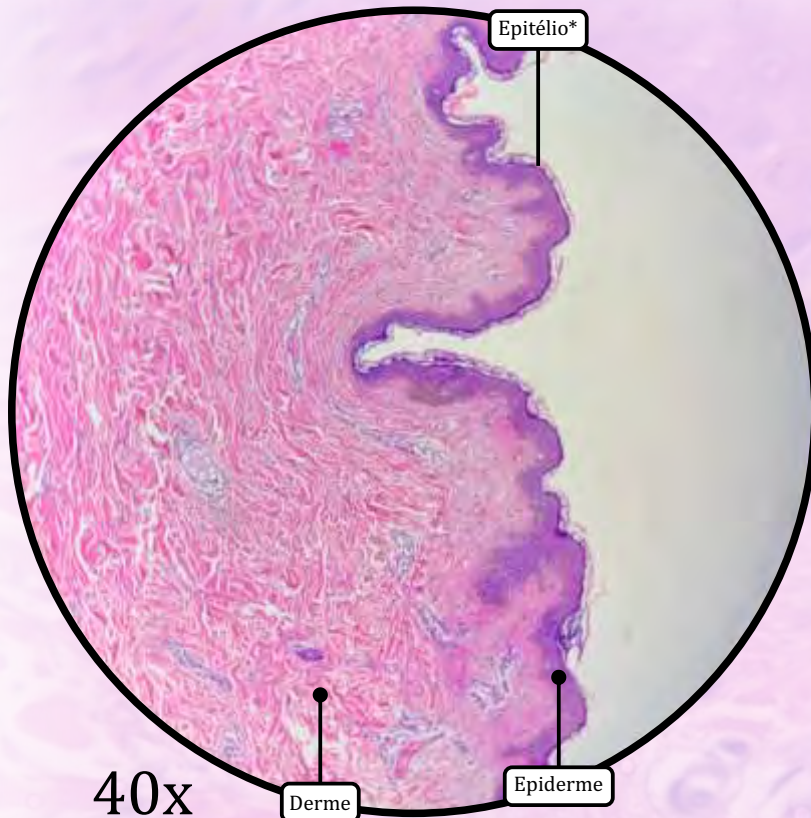


* Epitélio de revestimento simples cuboide não ciliado

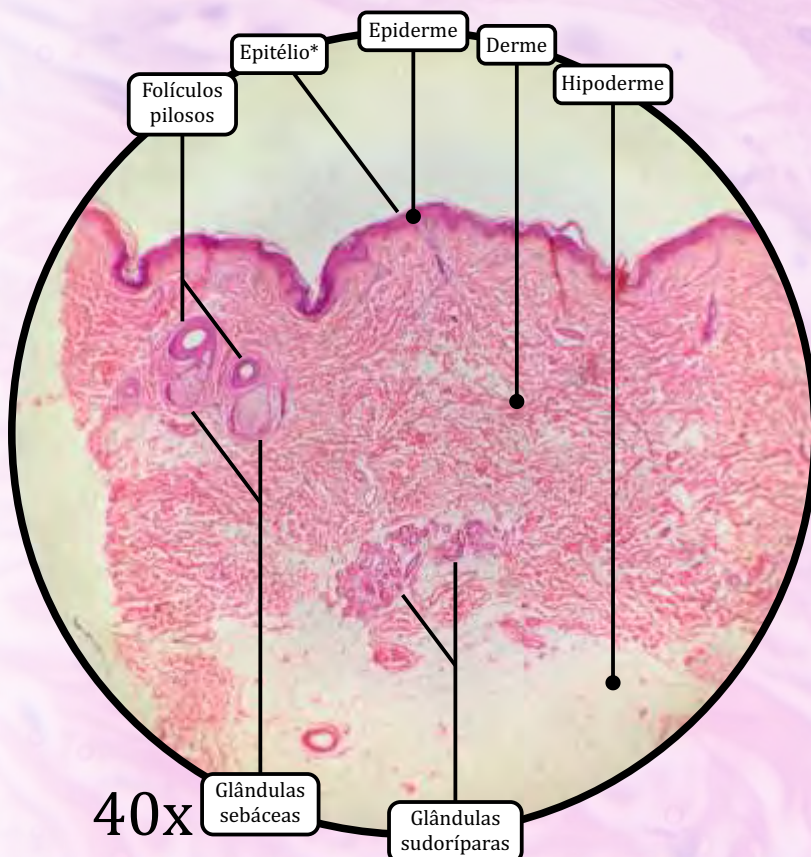


ANOTAÇÕES

Pele Delgada



* Epitélio de revestimento estratificado pavimentoso queratinizado



EPIDERME

- **Epitélio de revestimento estratificado pavimentoso queratinizado.**
- Composta por 4 camadas ou estratos (a camada lúcida não é evidente na pele delgada):
 - **camada córnea** DELGADA formada por células mortas e anucleadas, com citoplasma repleto de **queratina**;
 - **camada granulosa** formada por queratinócitos com grânulos basófilos de **querato-hialina** no citoplasma;
 - **camada espinhosa** formada por queratinócitos firmemente unidos por **desmossomos**;
 - **camada basal** ou **camada germinativa** contendo células-tronco.

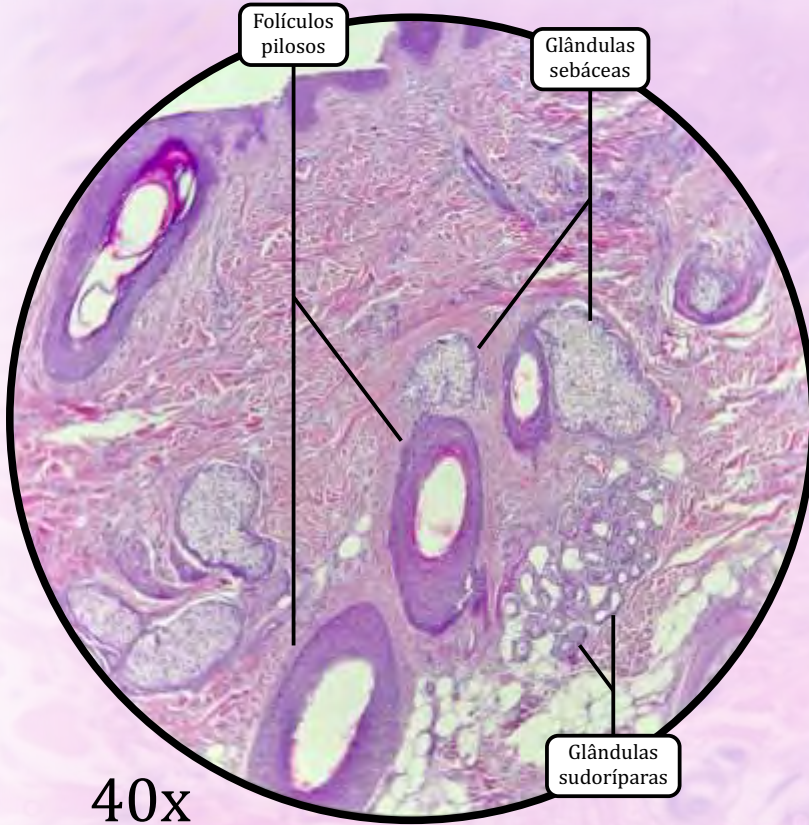
DERME

- **Camada papilar**
 - Tecido conjuntivo propriamente dito frouxo, forma as papilas dérmicas.
 - **Papilas dérmicas**, as quais aumentam a adesão entre a derme e a epiderme.
 - Capilares conduzem nutrientes para a epiderme.
- **Camada reticular**
 - Tecido conjuntivo propriamente dito denso não modelado.
 - Contém **folículos pilosos** e **glândulas sebáceas** (ausentes na pele espessa), além das **glândulas sudoríparas**.

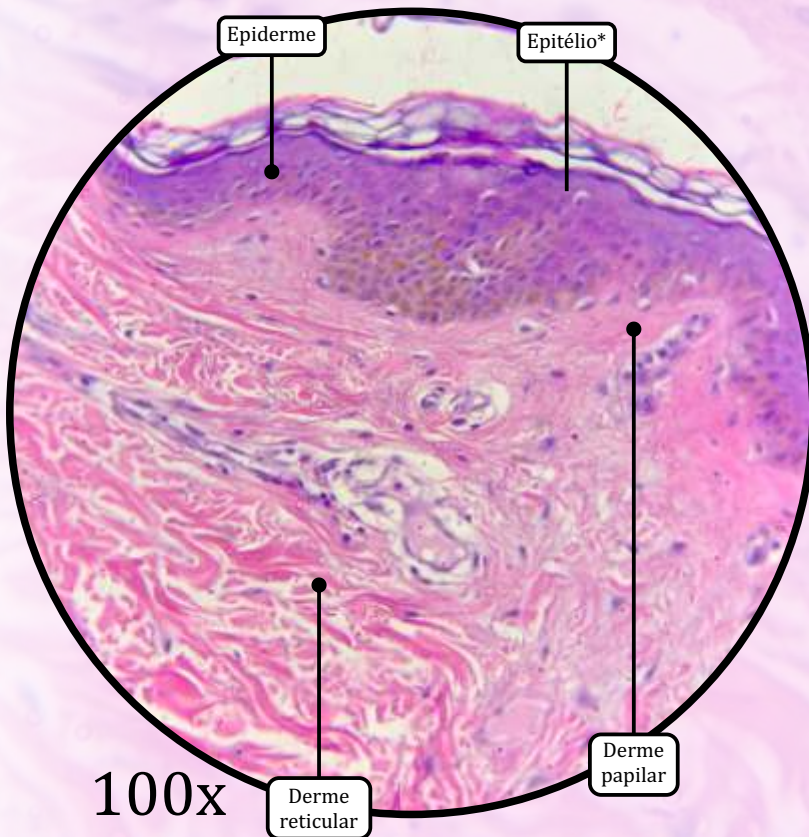
HIPODERME

- Tecido conjuntivo propriamente dito frouxo e tecido adiposo unilocular.
- Constitui o chamado **panículo adiposo**, que modela o corpo, atua como reserva energética e protege contra o frio.

Pele Delgada

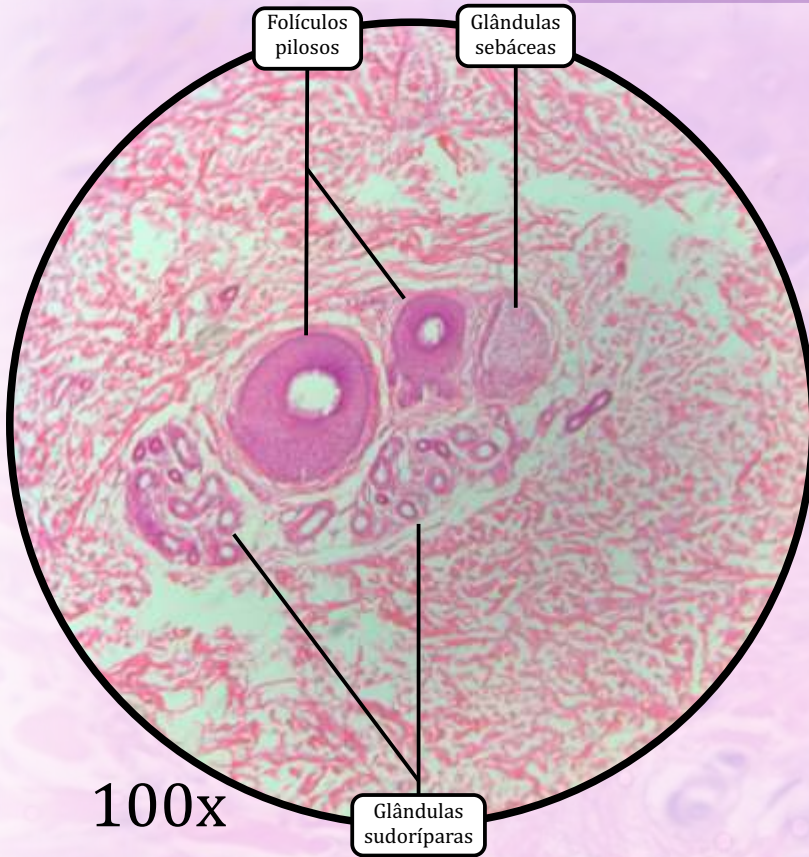


* Epitélio de revestimento estratificado pavimentoso queratinizado



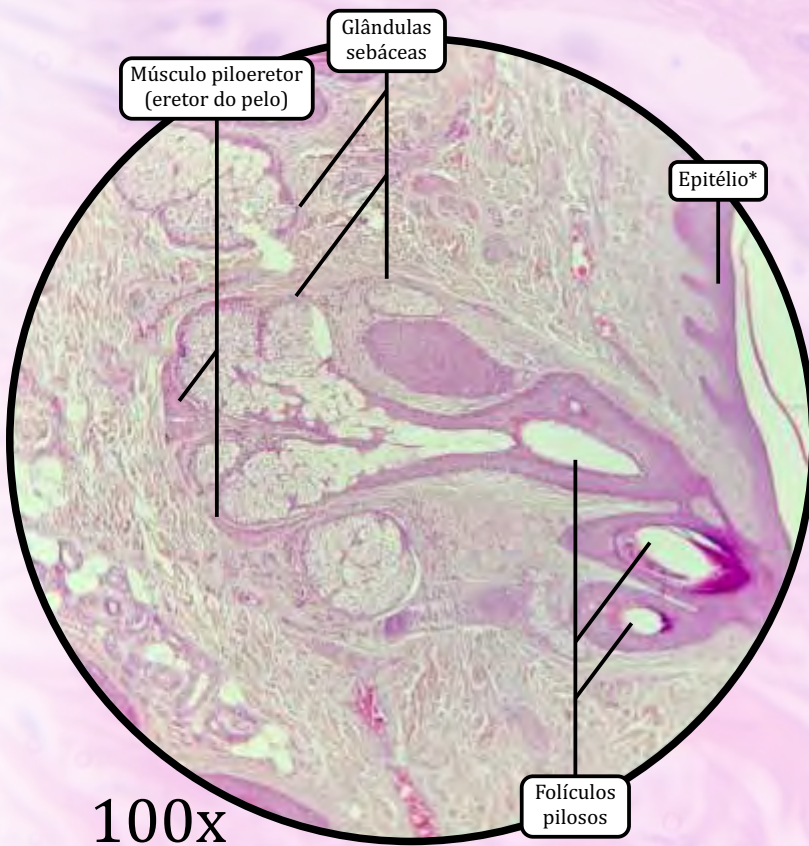
ANOTAÇÕES

Pele Delgada



100x

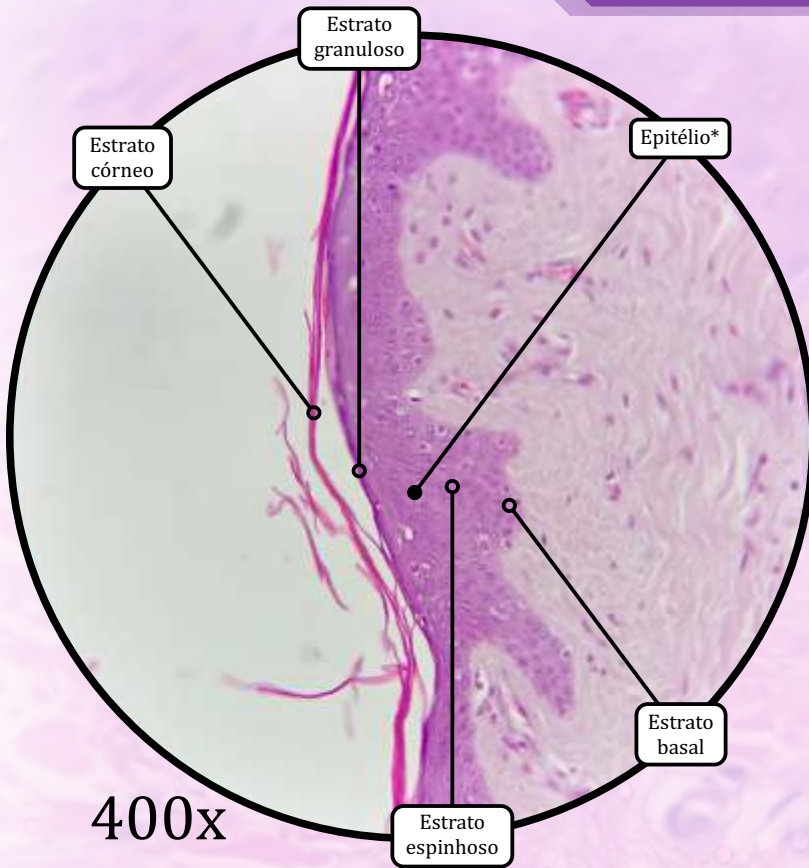
* Epitélio de revestimento estratificado pavimentoso queratinizado



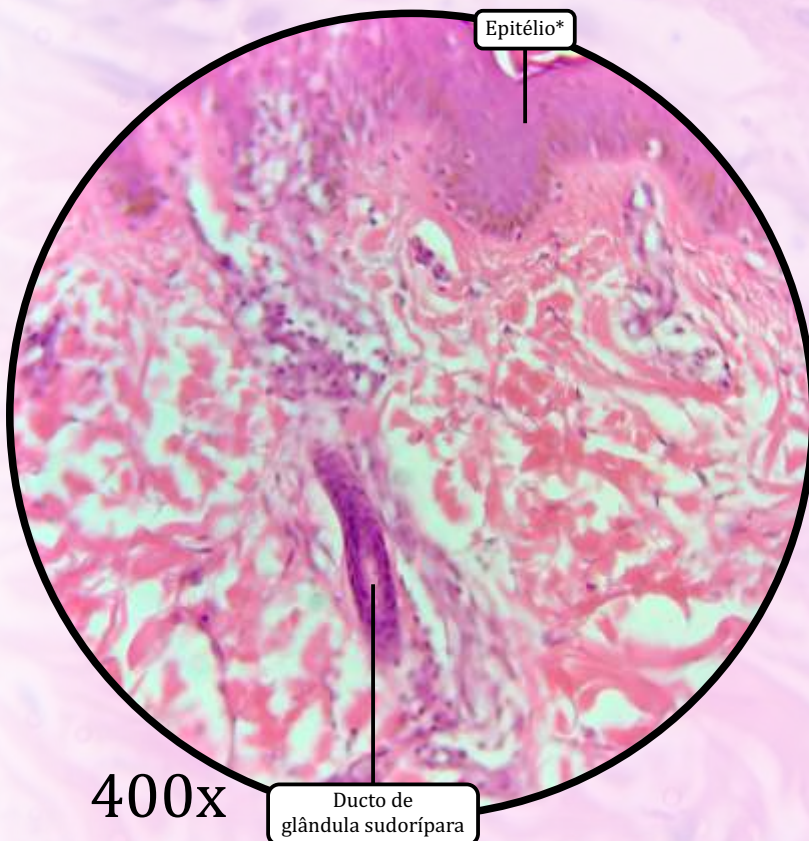
100x

ANOTAÇÕES

Pele Delgada

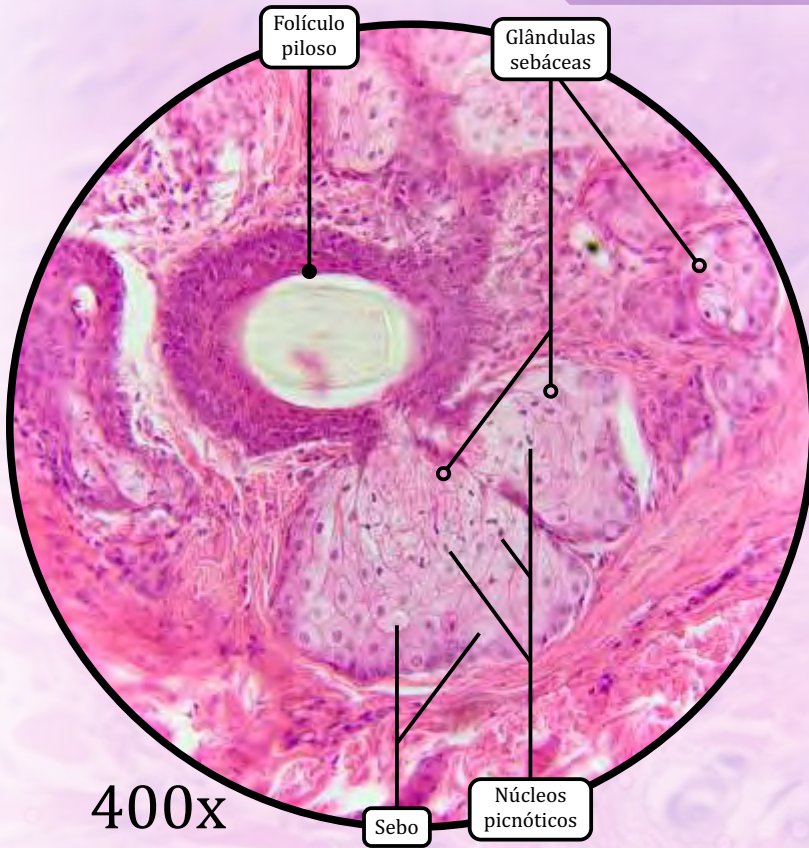


* Epitélio de revestimento estratificado pavimentoso queratinizado

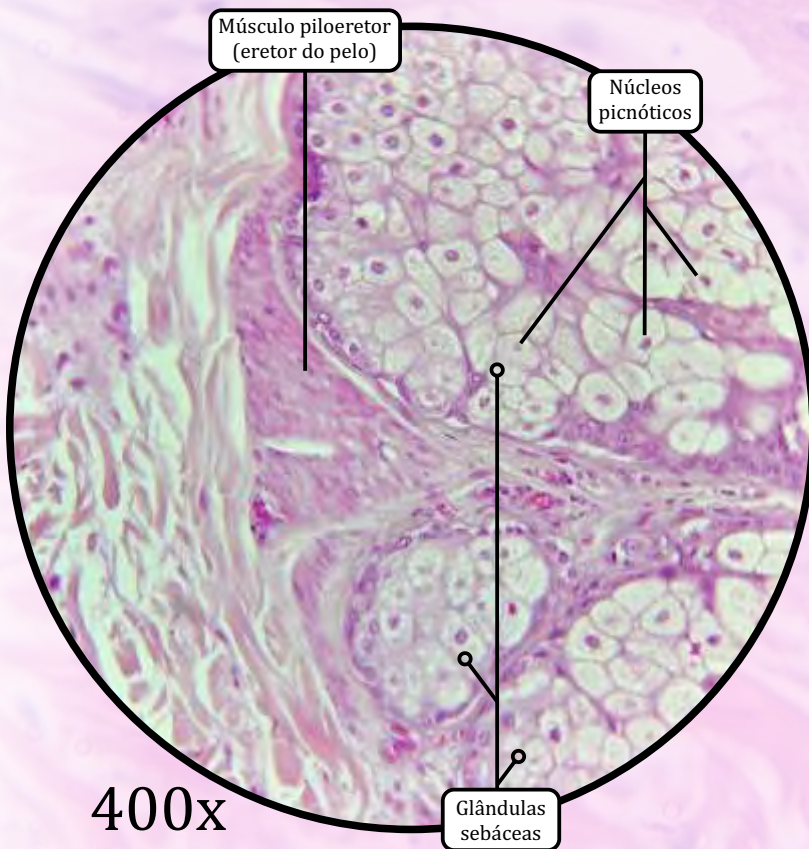


ANOTAÇÕES

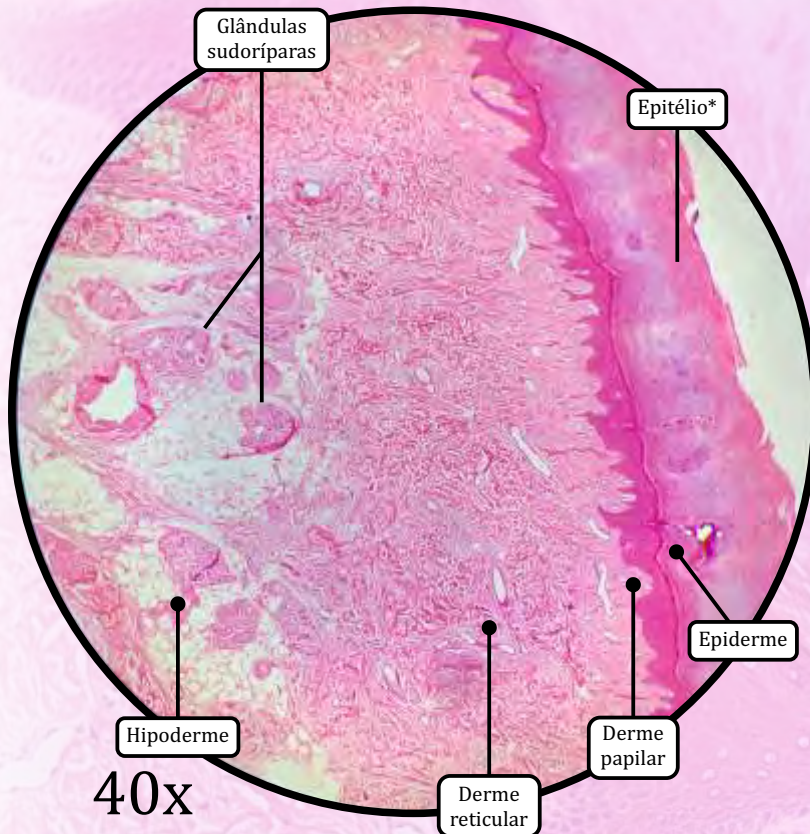
Pele Delgada



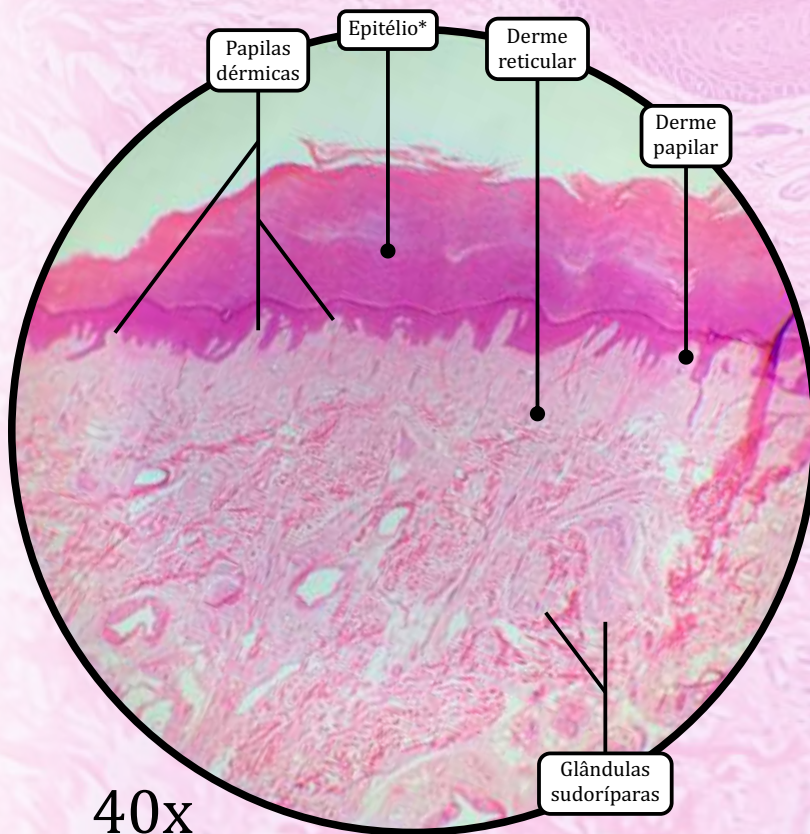
ANOTAÇÕES



Pele Espessa



* Epitélio de revestimento estratificado pavimentoso queratinizado



EPIDERME

- **Epitélio de revestimento estratificado pavimentoso queratinizado.**
- Composta por 5 camadas ou estratos:
 - **camada córnea** ESPESSA formada por células mortas e anucleadas, com citoplasma repleto de **queratina**;
 - **camada lúcida** formada por células eosinófilas sem núcleo ou organelas;
 - **camada granulosa** formada por queratinócitos com muitos grânulos basófilos de **querato-hialina** no citoplasma;
 - **camada espinhosa** formada por queratinócitos firmemente unidos por **desmossomos**;
 - **camada basal** ou **camada germinativa**, contendo células-tronco.

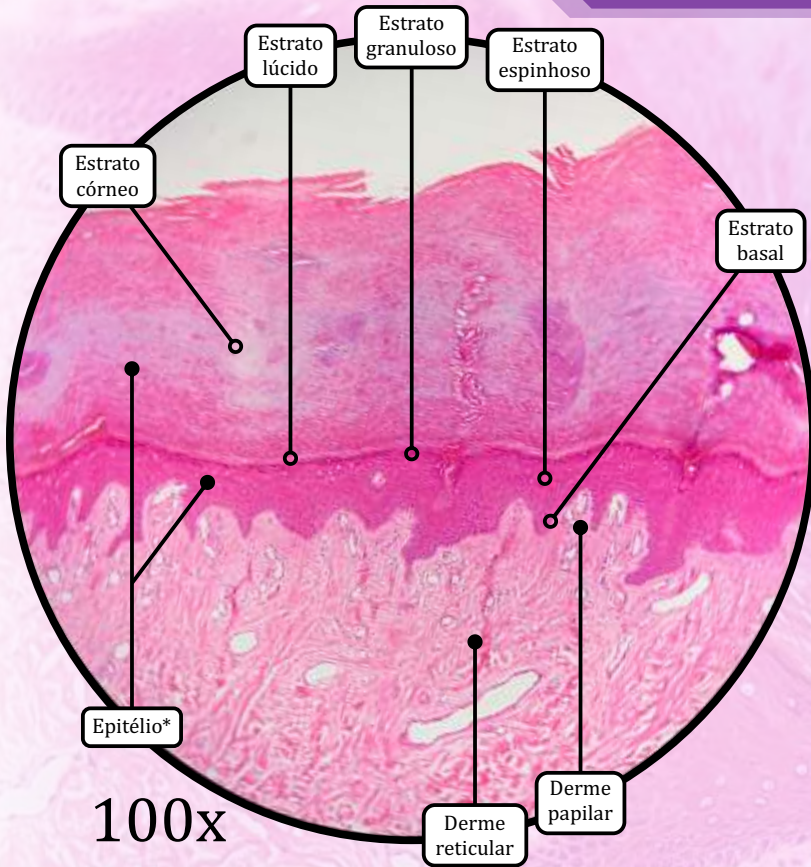
DERME

- **Camada papilar**
 - Tecido conjuntivo propriamente dito frouxo, que forma as papilas dérmicas.
 - **Papilas dérmicas**, as quais aumentam a adesão entre a derme e a epiderme.
 - Capilares conduzem nutrientes para a epiderme.
- **Camada reticular**
 - Tecido conjuntivo propriamente dito denso não modelado.
 - Contém **glândulas sudoríparas**.

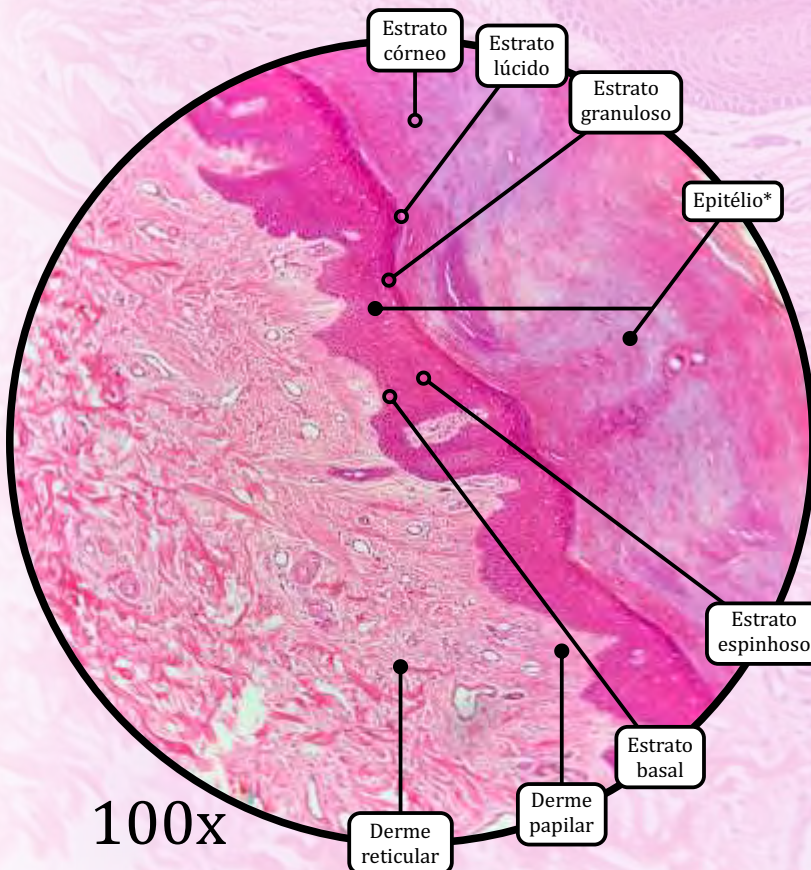
HIPODERME

- Tecido conjuntivo propriamente dito frouxo e tecido adiposo unilocular.
- Constitui o chamado **panículo adiposo**, que modela o corpo, atua como reserva energética e protege contra o frio.

Pele Espessa

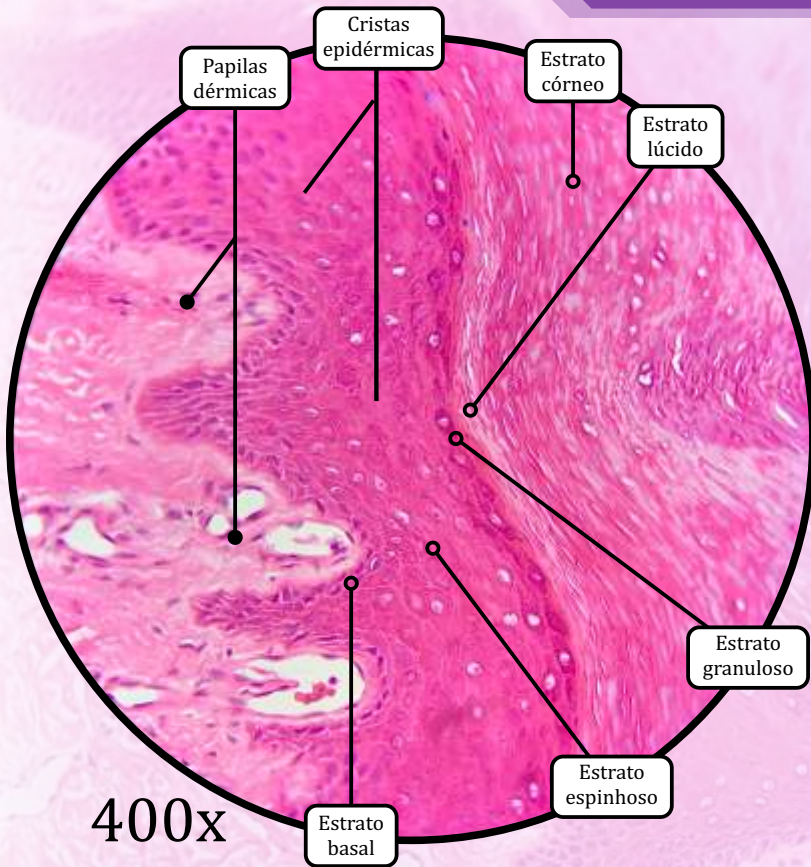


* Epitélio de revestimento estratificado pavimentoso queratinizado

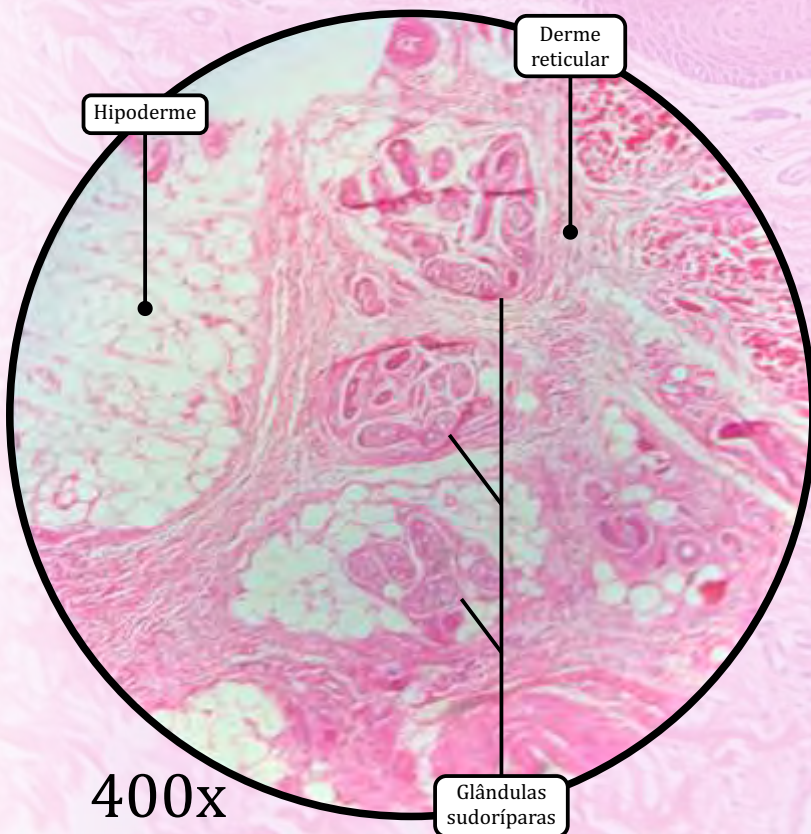


ANOTAÇÕES

Pele Espessa



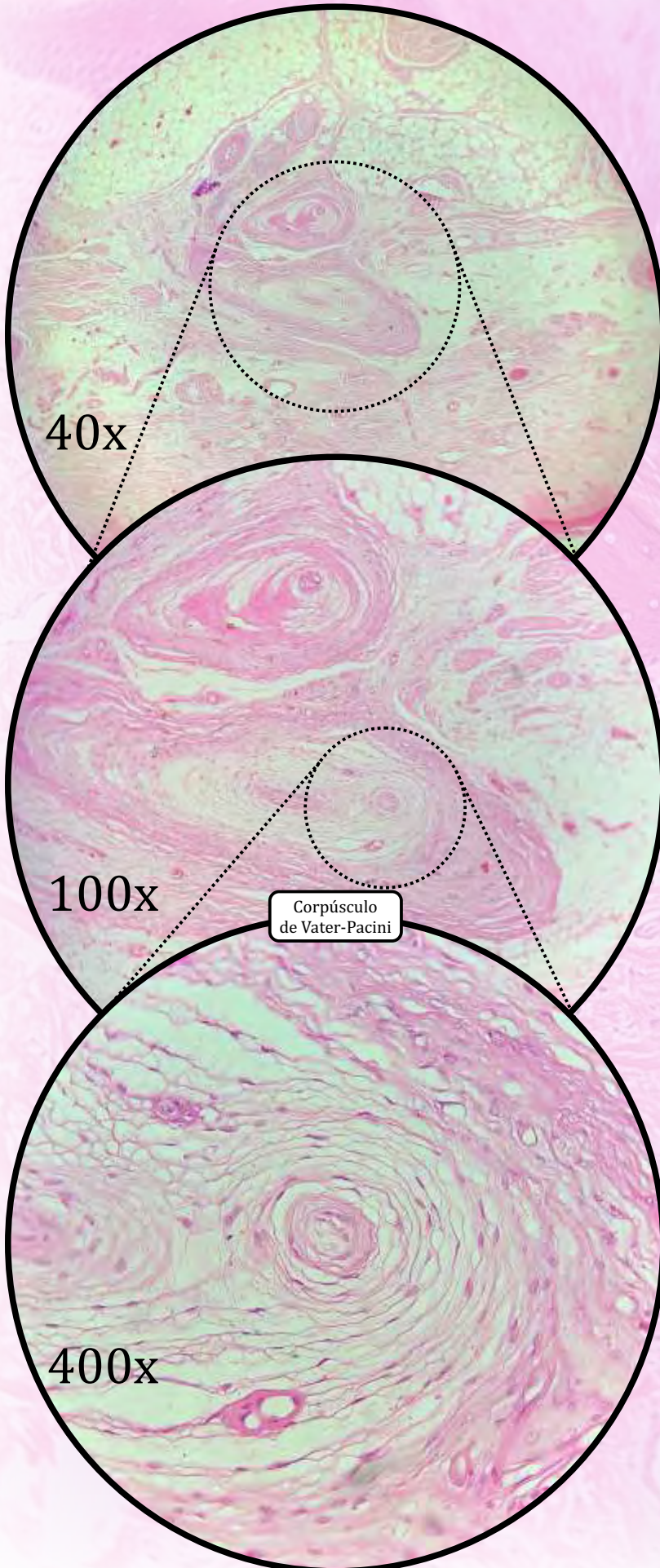
400x



400x

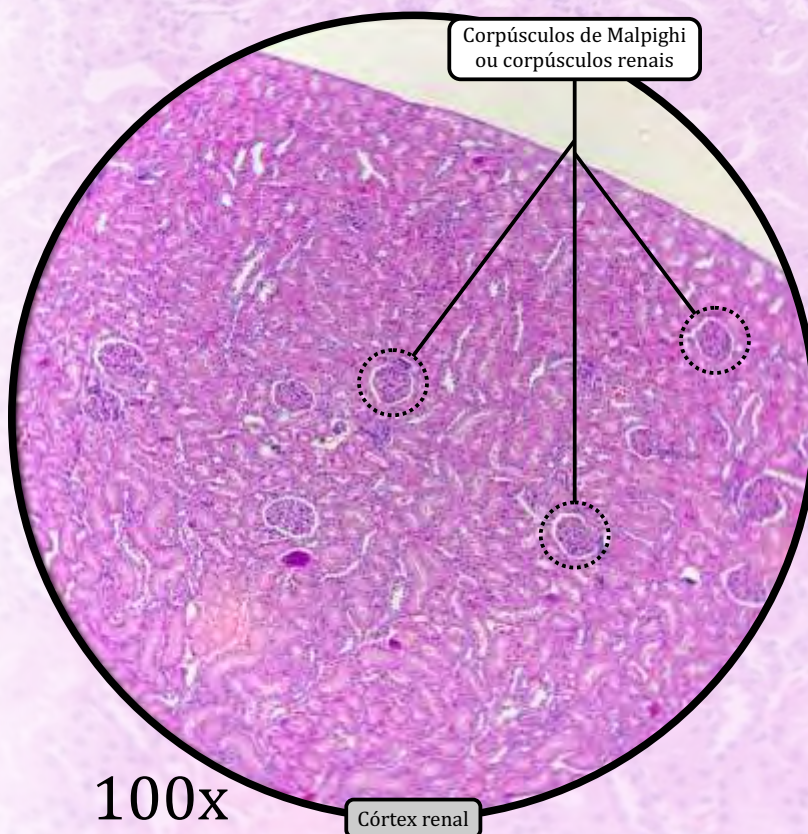
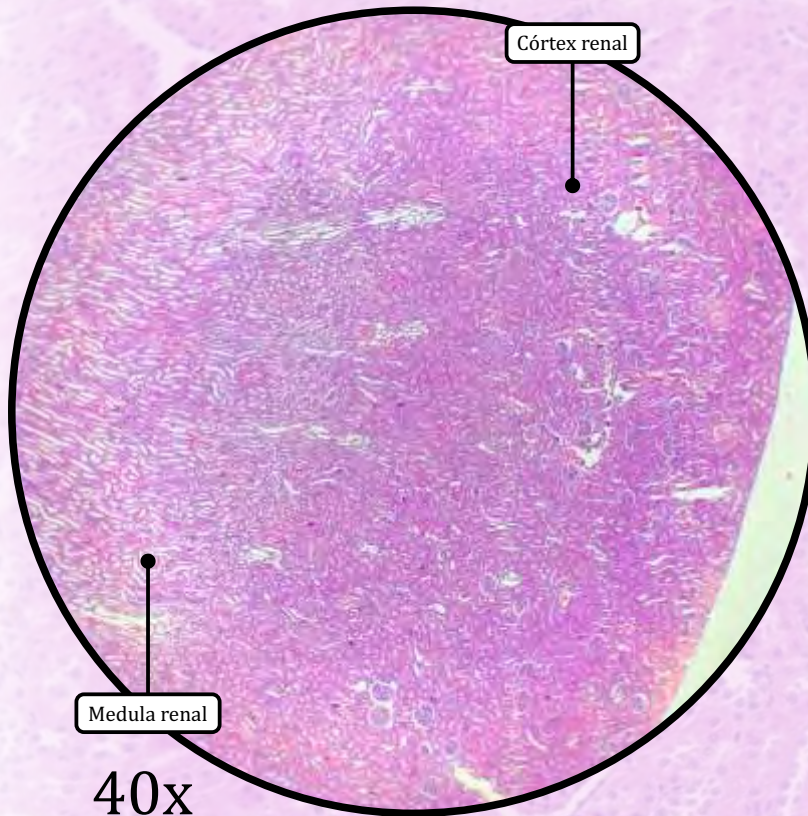
ANOTAÇÕES

Pele Espessa – Corpúsculo de Pacini

**Corpúsculos de Pacini (ou Corpúsculos de Vater-Pacini)**

- Mecanorreceptores sensoriais encapsulados, responsáveis pela **sensibilidade relativa a pressão e a vibrações**.
 - São encontrados na pele espessa, na genitália externa e também no tecido conjuntivo de órgãos situados em áreas profundas do corpo, conferindo sensibilidade sobre as pressões que alguns órgãos podem exercer sobre outros órgãos.

Rim

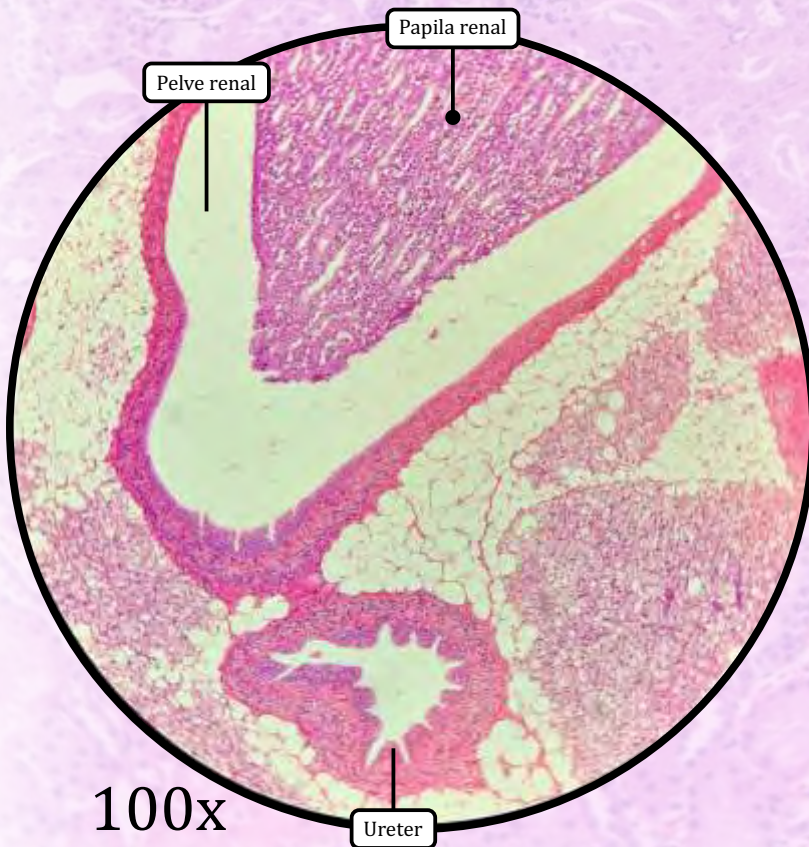
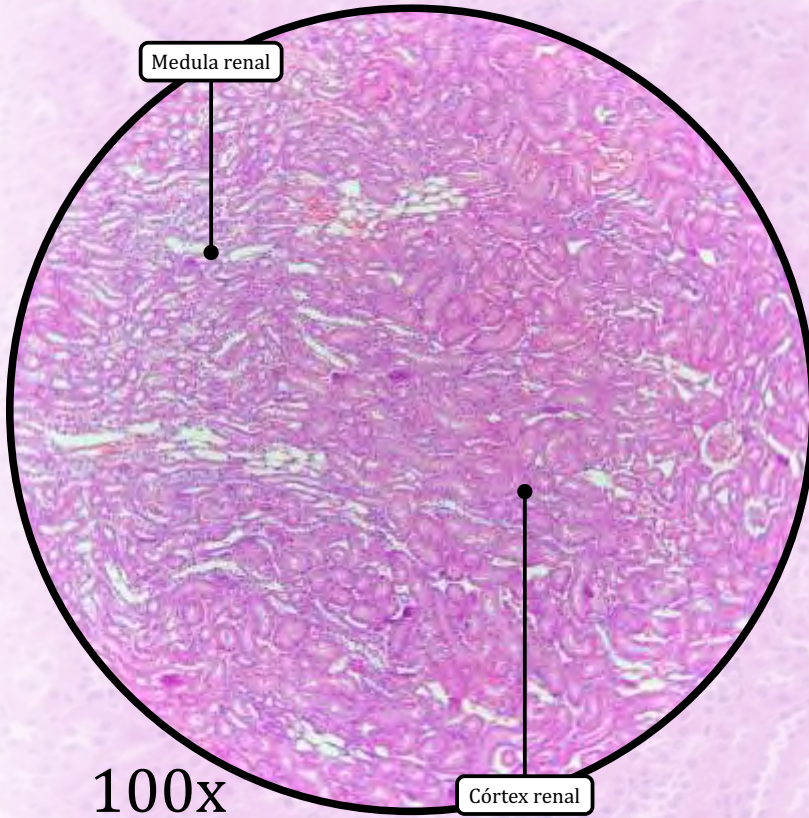


CÓRTEX RENAL

- Néfron: unidade estrutural e funcional do rim, composto por corpúsculo renal e porção tubular.
- **Corpúsculos renais** ou **corpúsculos de Malpighi**: estruturas esféricas que fazem a ultrafiltração do sangue. Compostos por glomérulo, espaço capsular e cápsula de Bowman.
- **Cápsula de Bowman**:
 - folheto parietal da cápsula de Bowman (epitélio de revestimento simples pavimentoso);
 - espaço capsular entre os folhetos parietal e visceral;
 - folheto visceral da cápsula de Bowman (podócitos que formam a barreira de filtração).
- **Glomérulo**: consiste em um emaranhado de capilares sanguíneos derivados da arteríola aferente.
- **Túbulos contorcidos proximais**: epitélio simples cuboide com borda em escova; os túbulos contorcidos proximais apresentam lúmen estreito.
- **Túbulos contorcidos distais**: epitélio simples cuboide; apresentam lúmen mais amplo quando comparado ao dos túbulos contorcidos proximais. A porção do túbulo contorcido distal próxima ao corpúsculo renal constitui a **mácula densa**.
- **Alças de Henle**:
 - encontradas tanto na região do córtex quanto na medula renal;
 - porção delgada da Alça de Henle, composta por epitélio simples pavimentoso, a qual pode ser confundida com capilares (capilares podem apresentar hemácias no lúmen);
 - porção espessa da Alça de Henle, composta por epitélio simples cúbico.

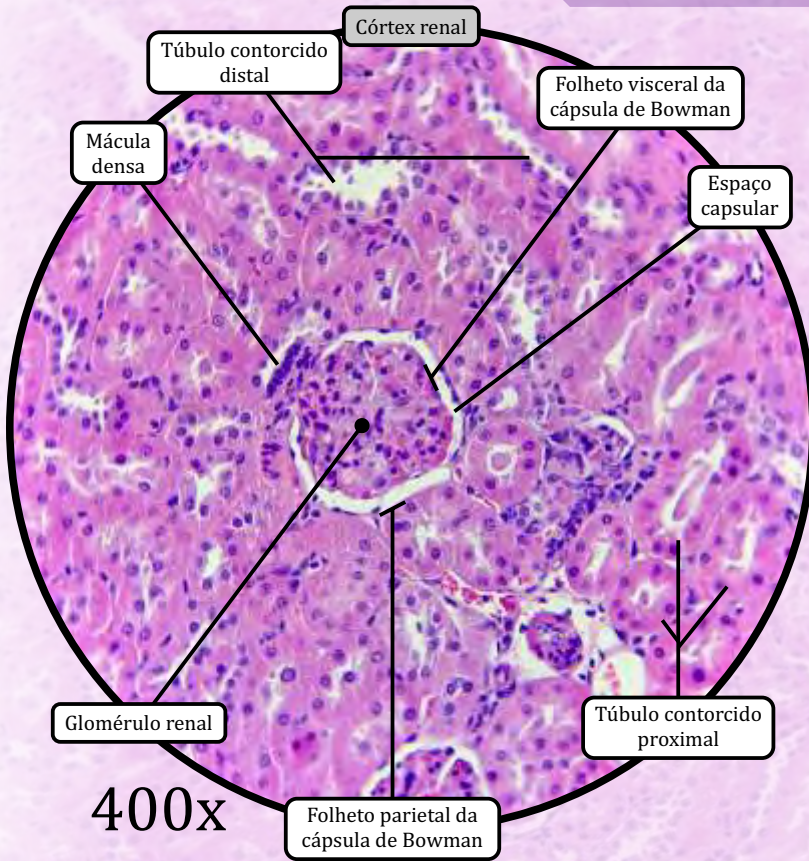
MEDULA RENAL

- Na região medular, observam-se os túbulos e ductos coletores, os quais são revestidos por epitélio de revestimento simples cuboide.

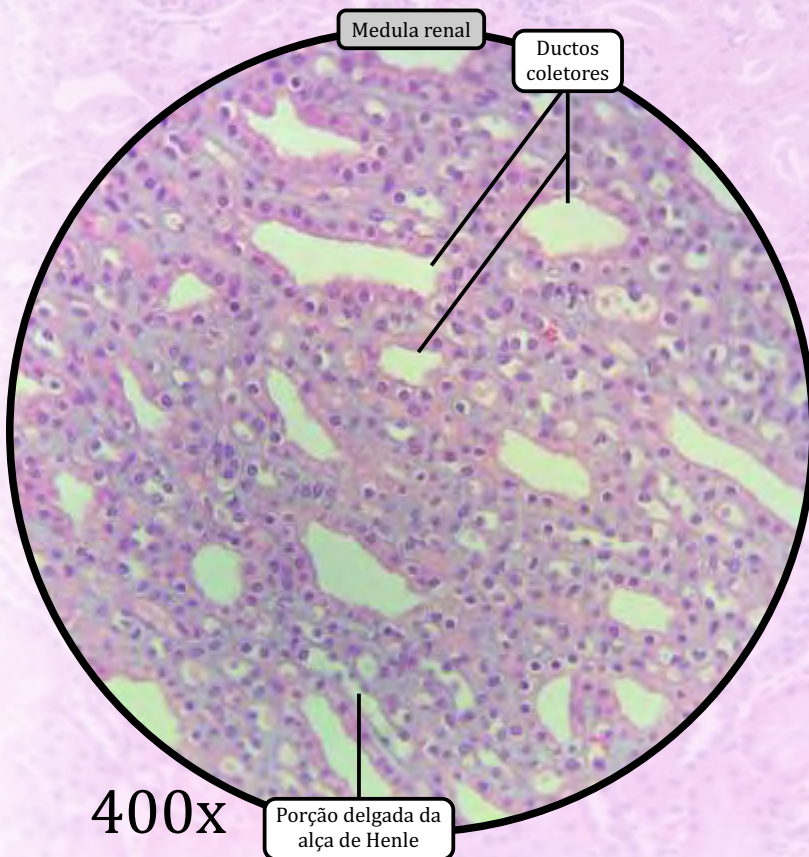


ANOTAÇÕES

Rim



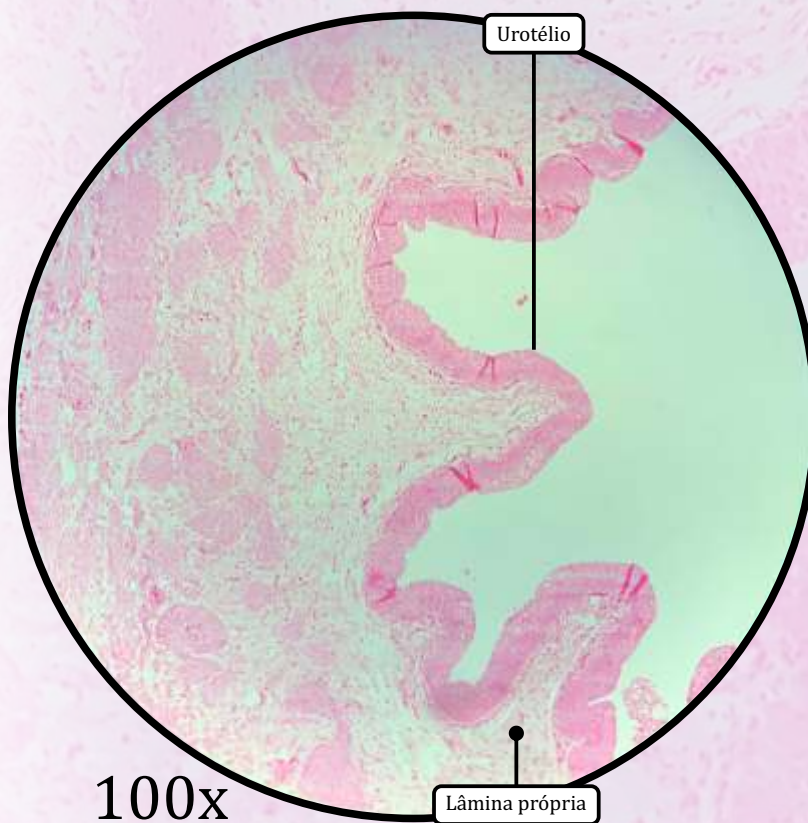
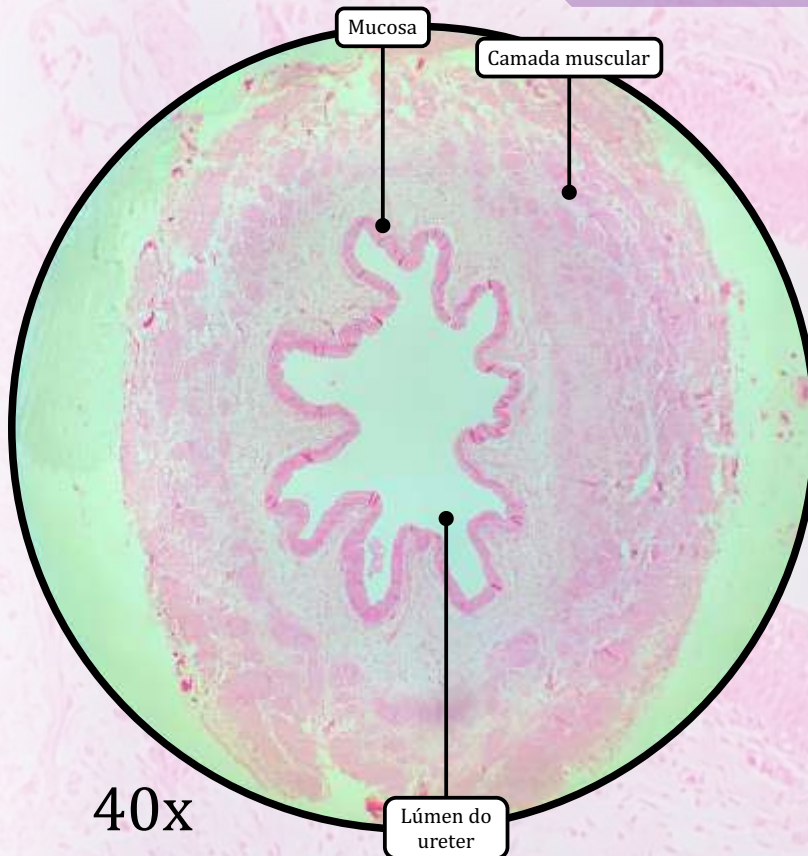
400x



400x

ANOTAÇÕES

Ureter



MUCOSA

- **Urotélio** (epitélio de transição).
- Lâmina própria delgada de tecido conjuntivo que varia do frouxo ao denso.

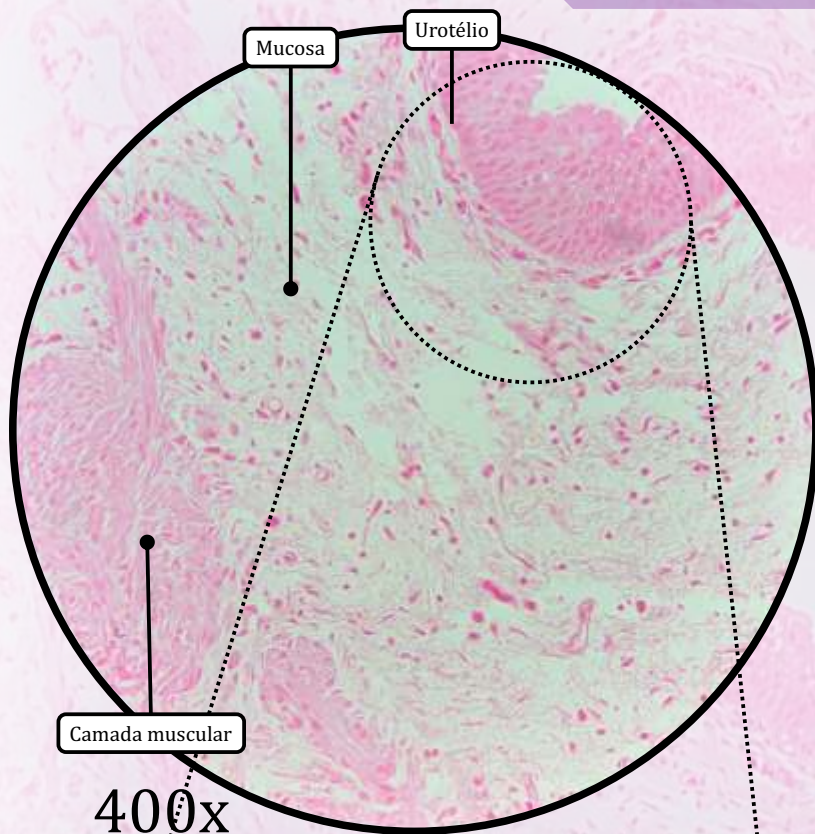
CAMADA MUSCULAR

- Contraí para bombear a urina dos rins para a bexiga.
- Consiste em **2 camadas na porção proximal**, próxima aos rins:
 - camada muscular longitudinal interna;
 - camada muscular circular externa.
- Consiste em **3 camadas na porção distal**, próxima à bexiga:
 - camada muscular longitudinal interna;
 - camada muscular circular média;
 - camada muscular longitudinal externa.

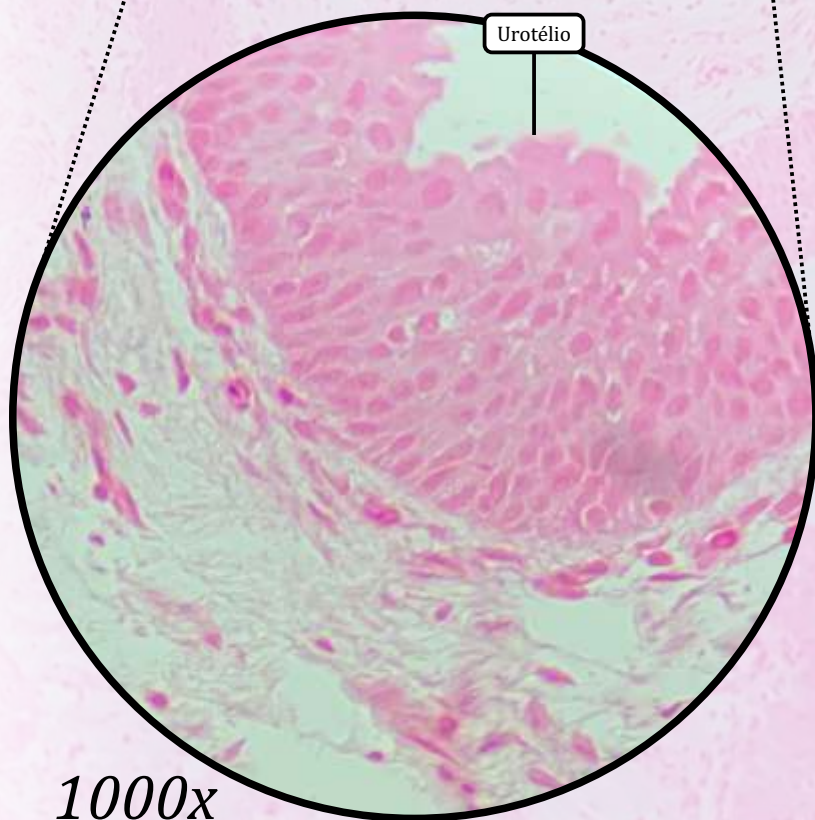
ADVENTÍCIA

- Cobertura de tecido conjuntivo frouxo, vasos sanguíneos, nervos e adipócitos.

Ureter



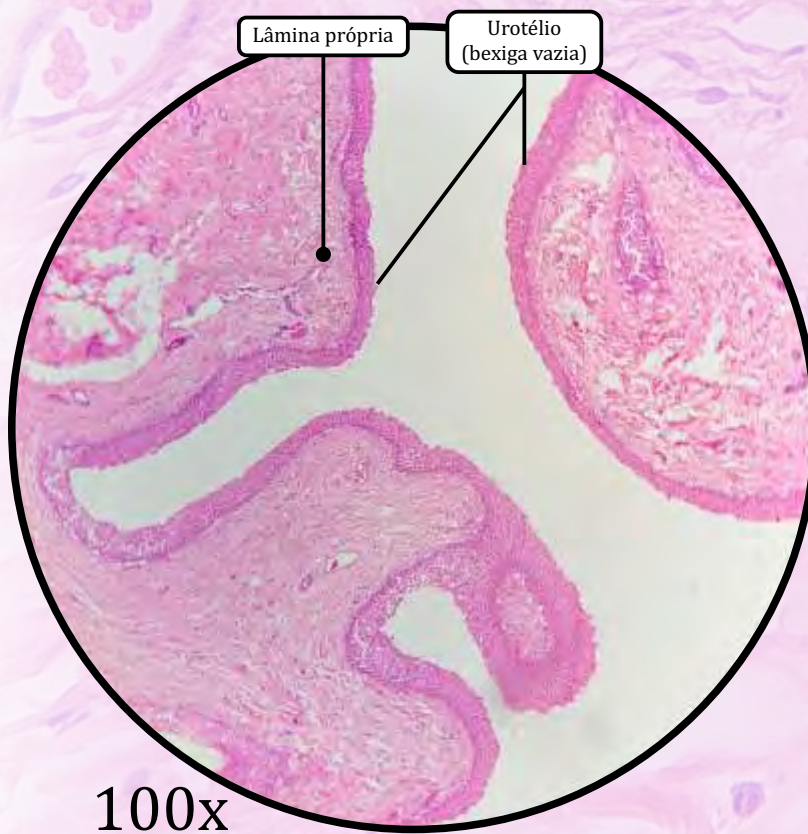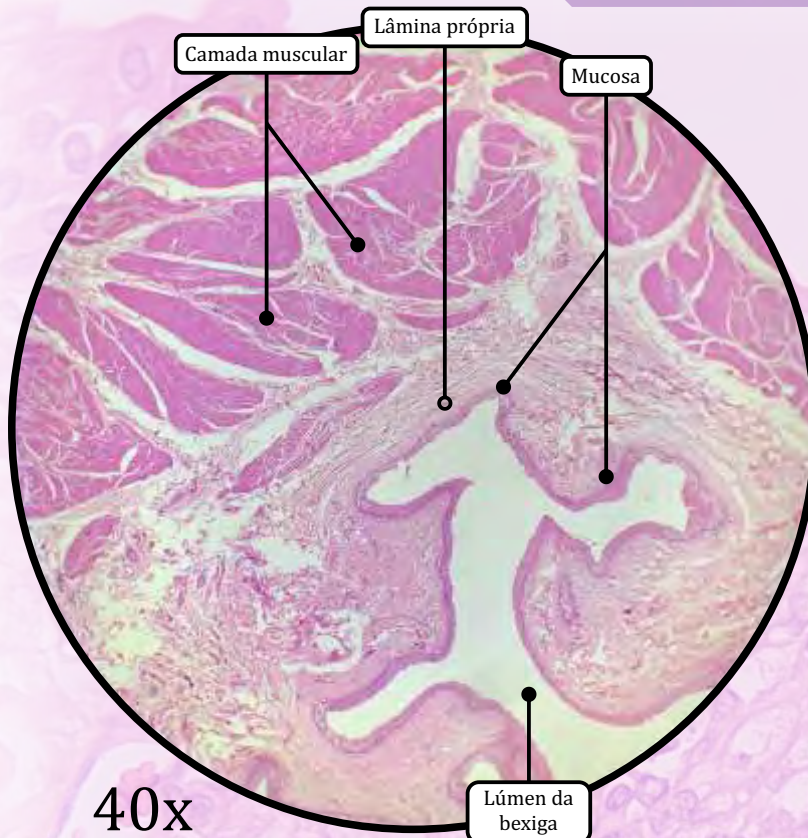
400x



1000x
(digital)

ANOTAÇÕES

Bexiga



MUCOSA

- **Urotélio** (epitélio de transição).
- Lâmina própria delgada de tecido conjuntivo propriamente dito denso não modelado, rico em colágeno e fibras elásticas.

CAMADA MUSCULAR

- Consiste em 3 camadas:
 - camada muscular longitudinal interna;
 - camada muscular circular média;
 - camada muscular longitudinal externa.

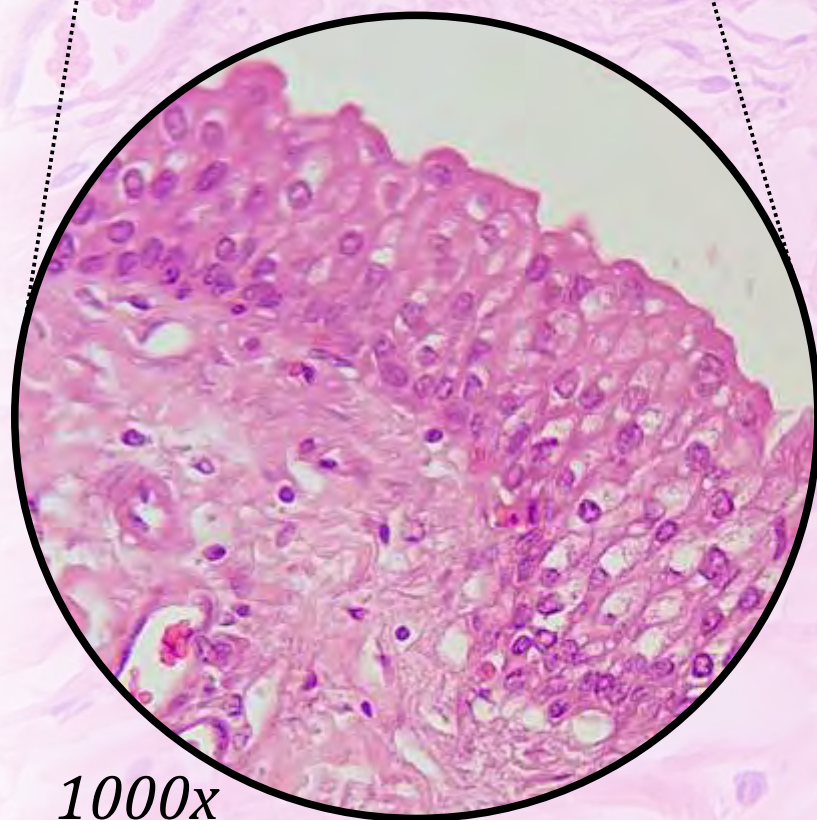
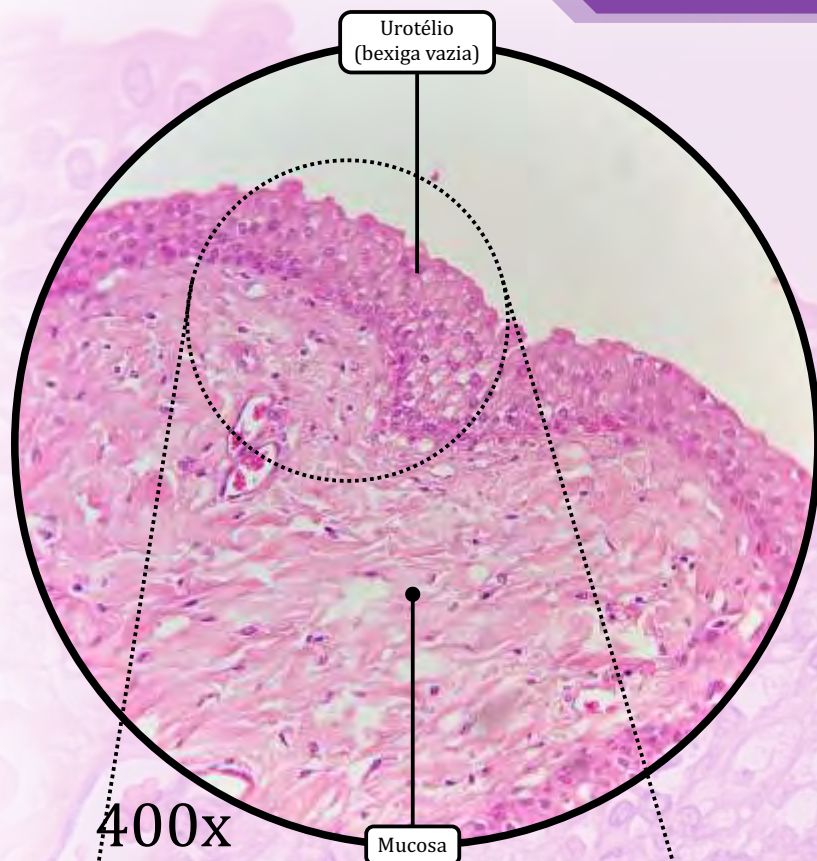
ADVENTÍCIA

- Cobertura de tecido conjuntivo frouxo, vasos sanguíneos, nervos e adipócitos.

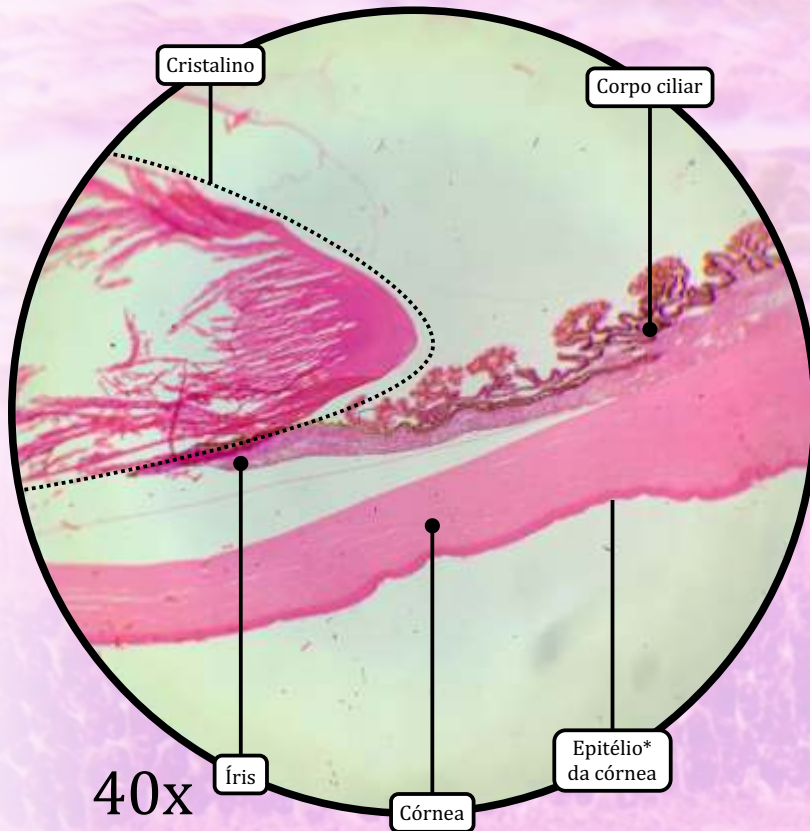
Serosa

- Partes da superfície superior da bexiga é coberta por serosa (peritônio), que consiste em tecido conjuntivo frouxo e mesotélio.

Bexiga

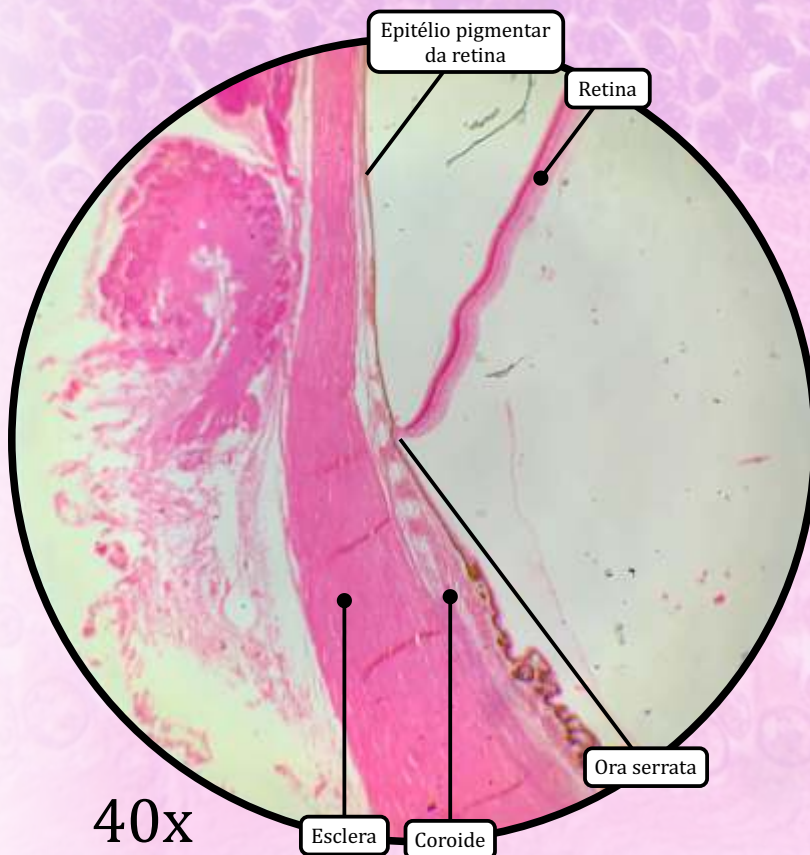


ANOTAÇÕES



40x

* Epitélio de revestimento estratificado pavimentoso não queratinizado



40x

TÚNICA EXTERNA OU FIBROSA

- **Córnea:** epitélio da córnea (epitélio de revestimento estratificado pavimentoso não queratinizado), camada de Bowman, estroma (lamelas de fibrilas de colágeno tipo I organizadas paralelamente, além de conter fibroblastos modificados chamados de queratócitos), membrana de Descemet e endotélio da córnea (epitélio de revestimento simples pavimentoso).
- **Esclera:** tecido conjuntivo propriamente dito denso modelado.

TÚNICA MÉDIA OU ÚVEA

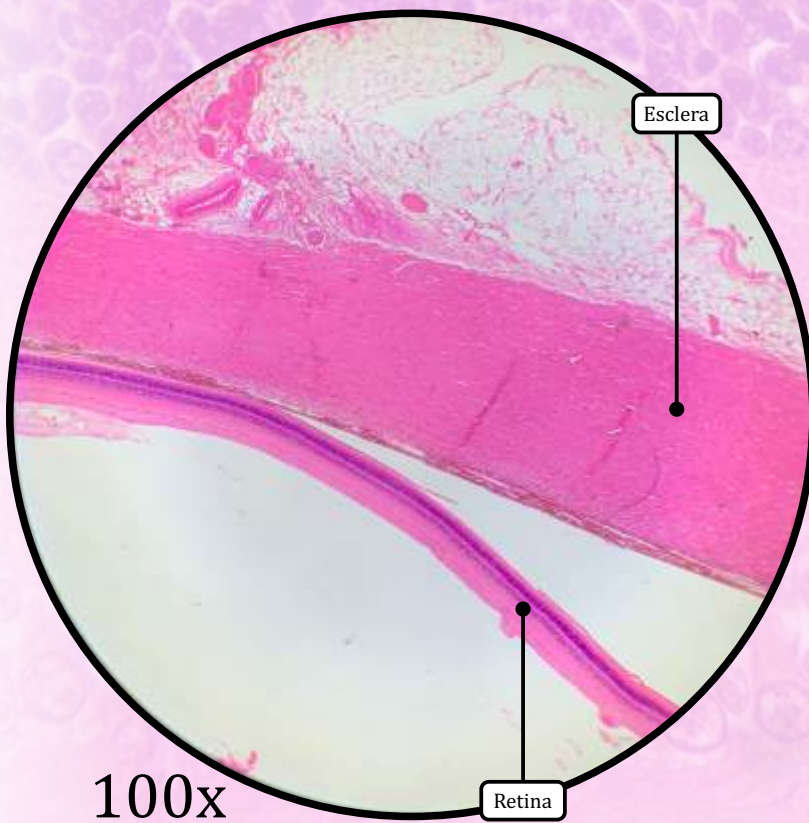
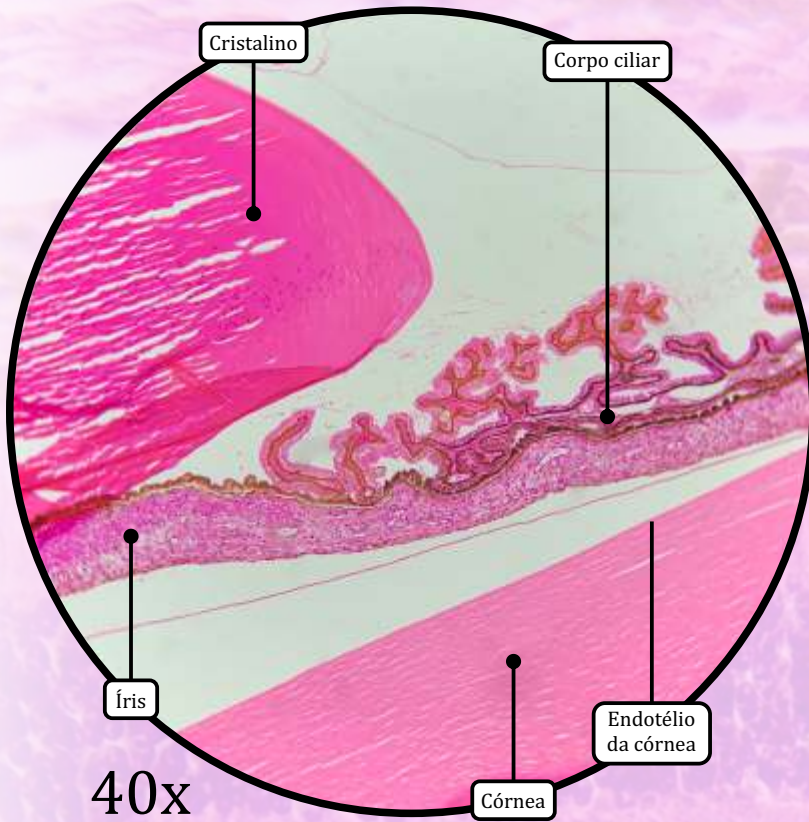
- **Íris:** epitélio estratificado cuboide pigmentado revestindo a superfície posterior, estroma de tecido conjuntivo propriamente dito frouxo e músculos constritor e dilatador da pupila.
- **Corpo ciliar:** contém processos ciliares revestidos por epitélio ciliar (camada interna de células não pigmentadas e camada externa de células pigmentadas), estroma de tecido conjuntivo propriamente dito frouxo e músculo ciliar.
- **Coroide:** membrana de Bruch e coriocapilar.

TÚNICA INTERNA OU RETINA

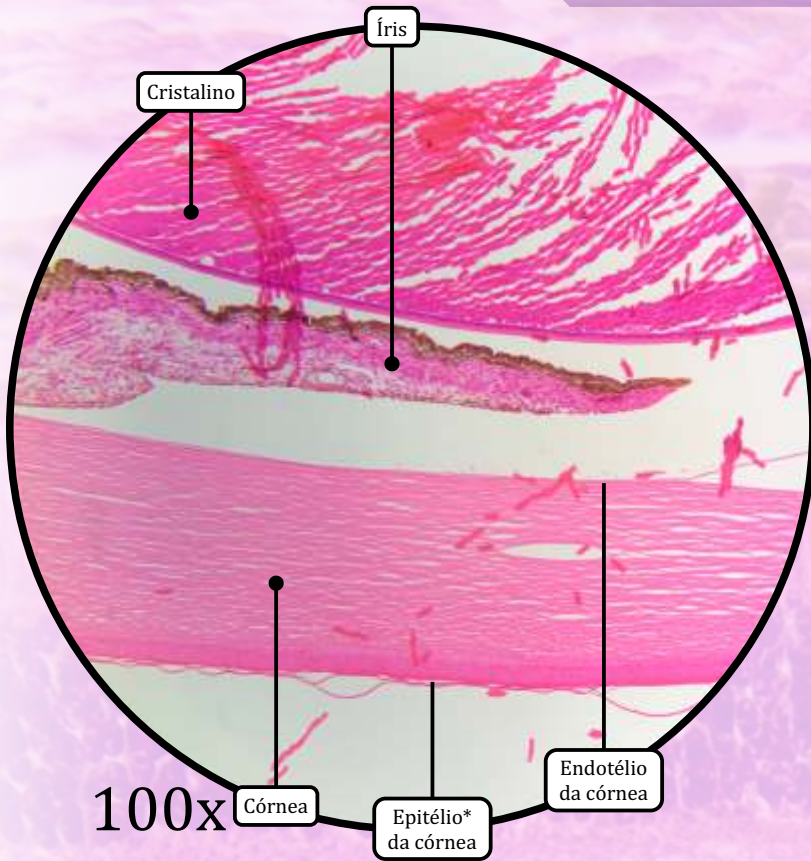
- **Retina:** epitélio pigmentar da retina (epitélio de revestimento simples cuboide), camada de cones e bastonetes, membrana limitante externa, camada nuclear externa, camada plexiforme externa, camada nuclear interna, camada plexiforme interna, camada de células ganglionares, camada de fibras nervosas e membrana limitante interna.
- Nervo óptico.
- Fóvea central.
- *Ora serrata.*

ESTRUTURAS ACESSÓRIAS

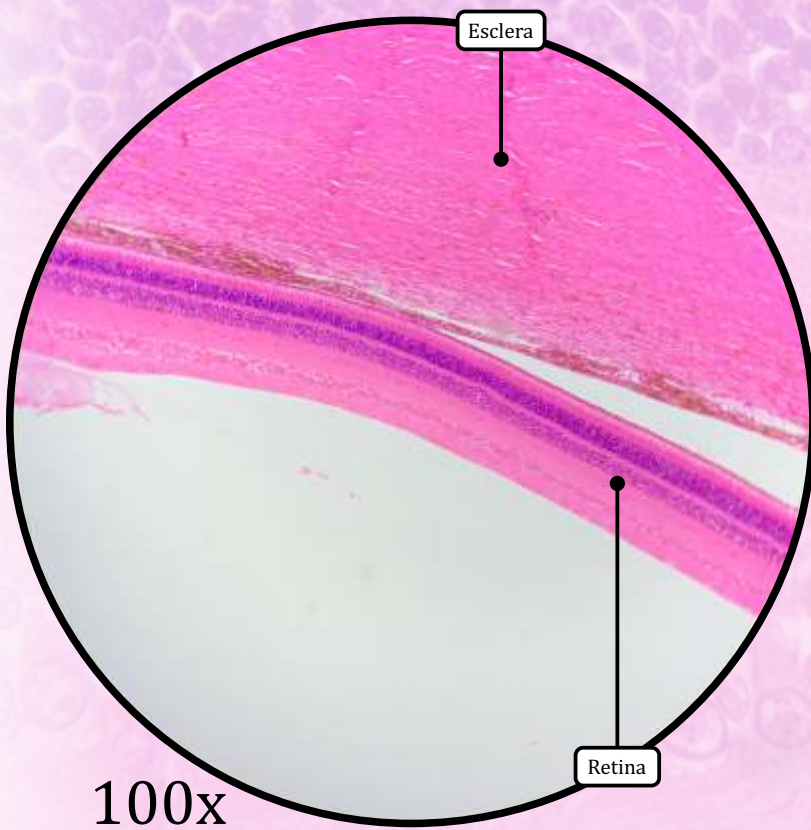
- **Cristalino ou lente:** cápsula da lente, epitélio subcapsular e fibras da lente.
- **Conjuntiva:** epitélio de revestimento estratificado cilíndrico e tecido conjuntivo propriamente dito frouxo.



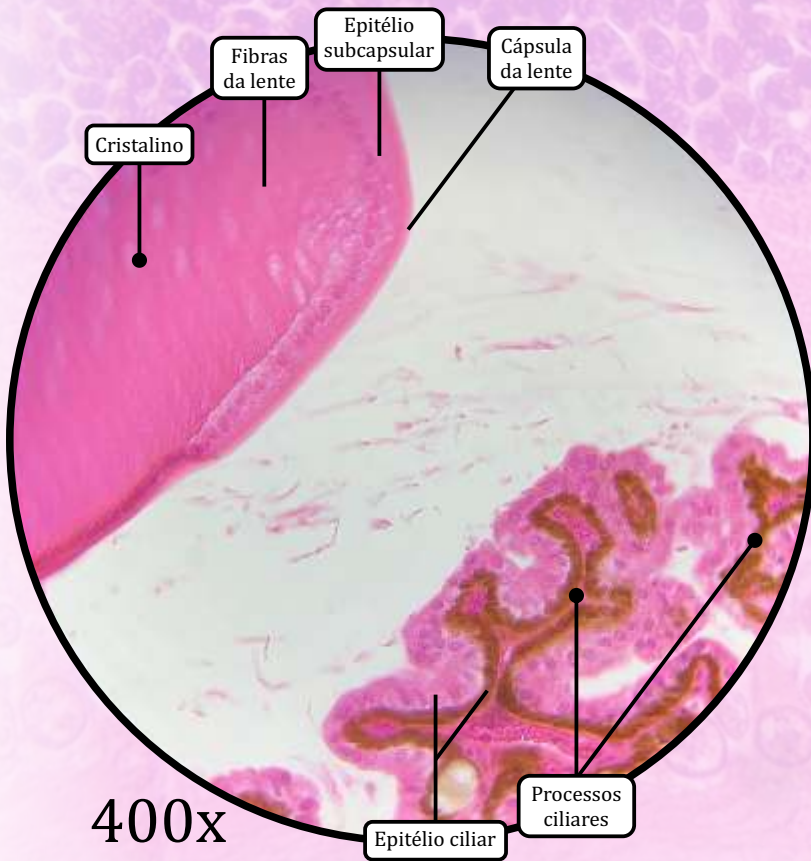
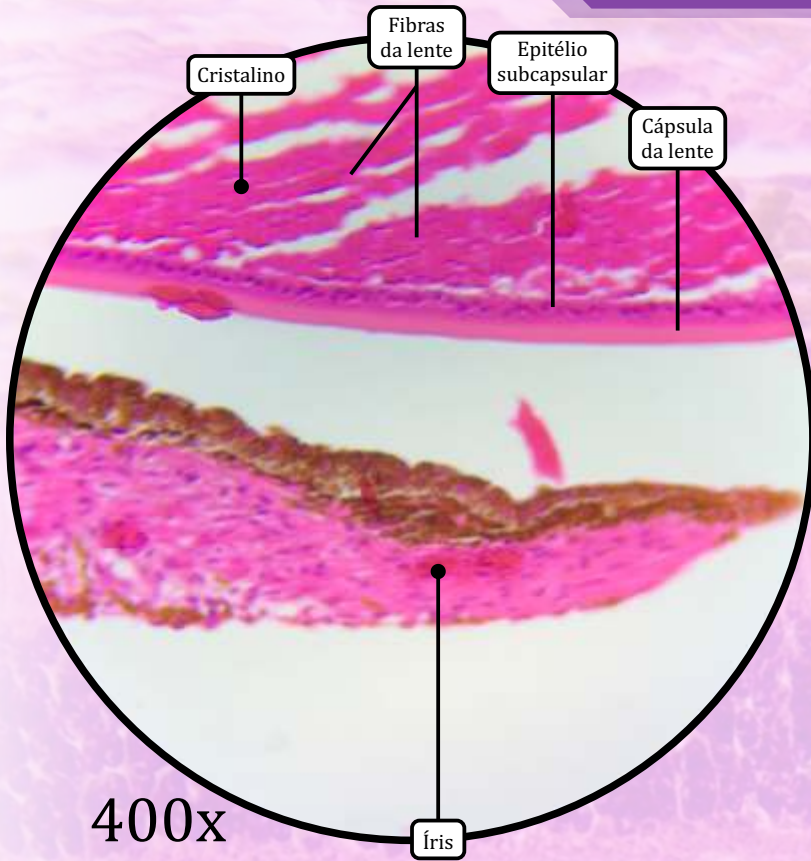
ANOTAÇÕES



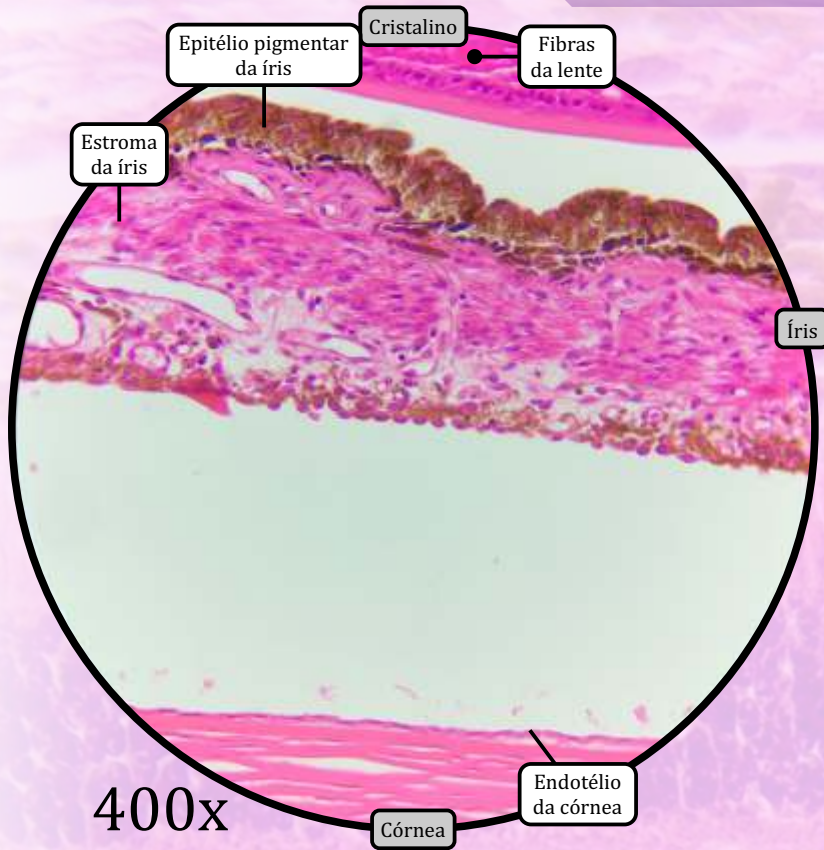
* Epitélio de revestimento estratificado pavimentoso não queratinizado



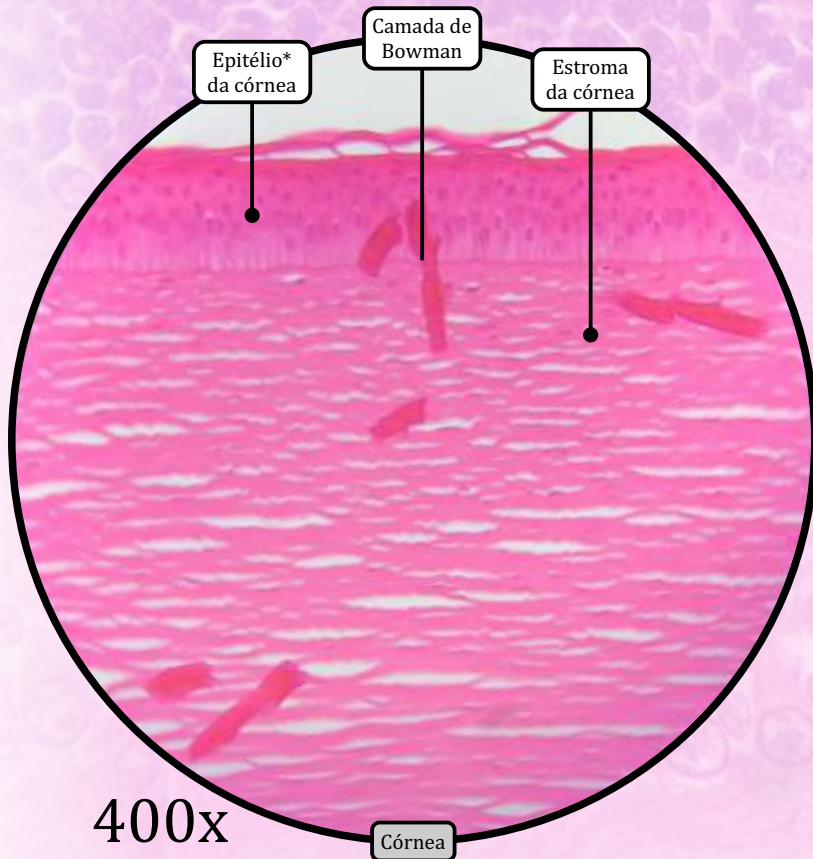
ANOTAÇÕES



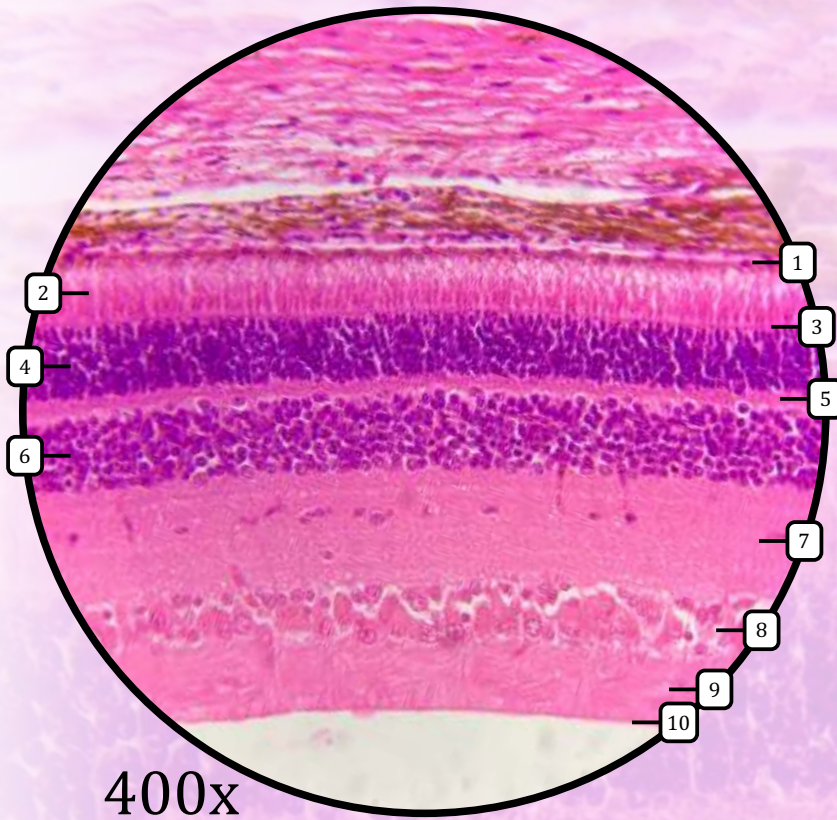
ANOTAÇÕES



* Epitélio de revestimento estratificado pavimentoso não queratinizado



ANOTAÇÕES



- Retina
- 1 Epitélio pigmentar da retina
 - 2 Camada de cones e bastonetes
 - 3 Membrana limitante externa
 - 4 Camada nuclear externa
 - 5 Camada plexiforme externa
 - 6 Camada nuclear interna
 - 7 Camada plexiforme interna
 - 8 Camada de céls. ganglionares
 - 9 Camada de fibras nervosas
 - 10 Membrana limitante interna

ANOTAÇÕES